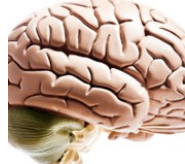

Neurologia

- choroby układu nerwowego

Układ nerwowy



[Anatomia układu nerwowego](#)

[Ośrodkowy układ nerwowy](#)

[Mózgowie](#)

[Obwodowy układ nerwowy](#)

Dystrofie mięśniowe

[Dystrofia miotoniczna](#)

[Dystrofia twarzowo-łopatkowo-ramieniowa](#)

[Dystrofia mięśniowa Duchenne'a i Beckera](#)

[Dystrofia obregczowo-kończynowa i wrodzona](#)

Bóle głowy, zawroty, omdlenia



[Napięciowy ból głowy](#)

[Klasterowy ból głowy](#)

[Neuralgia nerwu trójdzielnego](#)

[Migrena](#)

[Diagnostyka i leczenie migreny](#)

[Omdlenia](#)

[Zawroty głowy](#)

Encefalopatie

[Encefalopatia wątrobowa](#)

[Encefalopatia mocznicowa](#)

[Encefalopatia nadciśnieniowa](#)

[Encefalopatia niedotleniowa - niedokrwienna](#)

[Encefalopatia hipoglikemiczna](#)

Pytania i odpowiedzi neurologiczne

Ból w potylicy

Czasem czuje pulsujący ból w głowie z tyłu, rzadko głowa boli mnie w innych miejscach. Właściwie to już nie pamiętam jak inaczej by mnie głowa bolała.



Bóle kregoslupa po fenestracji lewostronnej i usunięciu przepukliny jądra miażdżystego

TK przed operacją wykazała na L3-L4 widoczny kregozmyk tylny na ok. 3mm oraz obuboczną przepuklinę tarczy międzykregowej z uciskiem na worek oponowy i oba korzenie nerwowe. Na L4-L5...



Drabne ognisko podwyższonego sygnału a torbiele pajączyńcówki

W badaniu MR głowy uwidocznił pojedyncze drobne 4mm ognisko podwyższonego sygnału w odnodze przedniej torbki i wewnętrznej lewej. Wysoko sięgający zbiornik mózgowo-rdzeniowy o wielkości...



Przedawkowanie morfiny a śpiączka

Komputerowa tomografia głowy i / lub szyi z kontrastem. Badanie wykonano spiralnym tomografem 1-rzędowym SCT-7800TX Shimadzu. Badanie TK CUN wykonało warstwami 3 mm i 5 mm, przed 1 pa...



PW w farmakoterapii śpiączki

Co może oznaczać skrót PW 10 ml/h. Dodam że jest to nazwa leku w farmakoterapii.

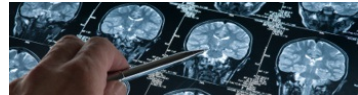


Nawrotowa dyskopatia albo blizna pooperacyjna kregoslupa

Moja córka jest po fenestracji L5/S1 po stronie prawej eksploracji korzeni nerwowych, usunięciu przepukliny jądra miażdżystego, foraminotomii prawostronnej, odbarczeniu korzenia S1 po...



Guzy układu nerwowego



[Guzy nerwów czaszkowych](#)

[Chłoniak ośrodkowego układu nerwowego](#)

[Guzy czaszki](#)

[Guzy opon mózgowo-rdzeniowych](#)

[Glejak](#)

[Gwiaździki](#)

[Skapodrzewiaki](#)

[Guzy okolicy szyjzyny](#)

[Guzy przysadki](#)

[Guzy rdzenia kregowego](#)

[Diagnostyka i leczenie guzów rdzenia kregowego](#)

[Guzy ośrodkowego układu nerwowego wieku dziecięcego](#)

[Guzy wrodzone ośrodkowego układu nerwowego](#)

[Ośrodkowy układ nerwowy jako miejsce przerzutów nowotworowych](#)

[Rakowatość opon mózgowo-rdzeniowych](#)

[Przerzuty nowotworowe do rdzenia kregowego](#)

Badania neurologiczne

[Badanie zborności ruchów](#)

[Objawy korzeniowe](#)

[Objawy oponowe](#)

[Odruchy patologiczne](#)

[Badanie układu ruchu](#)

[Badanie nerwów czaszkowych](#)

[Badanie odruchów fizjologicznych](#)

[Badanie płynu mózgowo-rdzeniowego](#)

[Badania obrazowe mózgu](#)

[Badania elektrofizjologiczne układu nerwowego](#)

[Skala Glasgow](#)

[Objawy żreniczne](#)

Pytania neurologiczne

[Bóle głowy](#)

[Choroby kregoslupa](#)

[Choroby naczyńiowe](#)

[Choroby otepienne, zaburzenia pamięci i koncentracji](#)

[Depresja, nerwica, zaburzenia psychiczne](#)

[Guzy czaszki i tkanek miękkich głowy](#)

[Nerwobóle](#)

[Neuroinfekcje, zapalenie opon mózgowo-rdzeniowych](#)

[Neurologia](#)

[Nowotwory układu nerwowego](#)

[Padaczka \(epilepsja\)](#)

[Stwardnienie rozsiane](#)

[Śpiączka](#)

[Torbiele pajączyńcówki, zmiany torbielowate](#)

[Urazy](#)

[Wady wrodzone układu nerwowego](#)

[Wodogłowcie, zaburzenia w układzie komorowym](#)

[Zaburzenia czucia, drętwienia, drżenia, tiki](#)

[Zaburzenia snu](#)

[Zaburzenia zmysłów](#)

[Zawroty głowy i zaburzenia równowagi](#)

Zaburzenia układu nerwowego

[zmiany naczyniowe mózgu](#)

[objawy korzeniowy objawy](#)

[Devica iadkielbasian nerw](#)

[twarzowy grasiczak płat](#)

[skroniowy botulizm](#)

[punkcja rdzeniowa](#)

[stwardnienie zanikowe](#)

[obrazowanie mózgu chód](#)

[kaczkowaty dystrofia](#)

[mięśniowa niedoczulica](#)

Forum neurologiczne

Neurologia

[Zniesienie fizjologicznej lordozy z utworzeniem patologicznej kifozy C4-C6](#)

[Ogniska o charakterze blizn niedokrwiennych w obu półkulach mózgu](#)

[Neuralgia prawostronna wskutek leczenia onkologicznego](#)

[Lecza lekarzy przy operacji kregoslupa](#)

[Pogorszenie samopoczucia przy neurofibromatozie](#)

[Stopotrzęs u niemowlęcia](#)

[Niedowład prawej kończyny z zaburzeniami mowy](#)

[Ognisko demielinizacji w istocie białej prawej półkuli mózgu w płacie czołowym](#)

[Bóle głowy](#)

[Bardzo silne bóle głowy i gorsze widzenie](#)

[Wysoka gorączka podczas tomografii głowy](#)

[Ból głowy po uderzeniu w okolicę skroni](#)

[Choroby kregoslupa](#)

[Szerokopodstawna, pośrodkowo-lewostronna przepuklina krążka C5-C6](#)

[Cechy względnej stenozji kanału kregowego i otworów międzykregowych na poziomie szyjnym](#)

[Wy puklina kregoslupa L4-L5](#)

[Urazy](#)

[Zaniki pamięci, dezorientacja, odruchy wymiotne po urazie szczyki](#)

[Torbiele pajączyńcówki, zmiany torbielowate](#)

[Torbiel glejowa](#)

[Neuroinfekcje, zapalenie opon mózgowo-rdzeniowych](#)

[Ból głowy po punkcji](#)

[Śpiączka](#)

[Śpiątanie po śpiaczkze farmakologicznej](#)

[Guzy czaszki i tkanek miękkich głowy](#)

[Guz na czole, nie kostniak](#)

[Zawroty głowy i zaburzenia równowagi](#)

[Powtarzające się zawroty głowy, uczucie ciężkiej głowy i wymioty](#)

[Problemy z pamięcią, zawroty głowy, wysoka czułość na światło](#)

[Hypoplazja odcinka A1](#)

Bezpłatne usunięcie

bliznowca / keloidu na uszach w Centrum Medycznym Angelius
www.angelius.pl

Leczenie Żyłaków

Bezoperacyjne leczenie żyłaków Nowa Przychodnia w Centrum Krakowa
www.eco-lab.pl/Leczenie_Zylakow

Adam Markiewicz

specjalista nefrolog i diabetolog Kraków, rejestracja. 606-200-182
www.firmv.net/

Problemy z Bólami Głowy ?

Ten Test Wykryje Przyczynę Migreny Usuń

Przyczynę Bólu Głowy. Pomagamy
[PrzyczynyChoroby.pl/Bol_Glowy](#)

Alergie, uczulenia	Alergia na owoce Alergie skórne Alergologia Anafilaksja Choroby alergiczne Kalendarz pylenia roślin Katar śluzowy Testy skórne
Anatomia człowieka	Skóra Układ kostno-stawowy Układ limfatyczny Układ moczowy Układ oddechowy Układ płciowy męski Układ płciowy żeński Układ pokarmowy
Dermatologia	Guźlica skóry Grzybica paznokci Pełcherzyca Piegi Pokrzywka Róża Twardzina układowa Zmiany skórne
Endokrynologia	Choroby przysadki i podwzgórza Choroby tarczycy i przytarczyc Choroby układu hormonalnego Cukrzyca Endokrynologia ginekologiczna Hormony Ciepłota
Onkologia	Forum onkologiczne Choroby nowotworowe Leczenie nowotworów Co to są nowotwory? Nowotwory krwi Nowotwory układu nerwowego, oka i oczodołu Nowotwory układu pokarmowego Nowotwory u mężczyzn, kobiet, dzieci
Hematologia	Forum hematologiczne Niedokrwistość, anemia Hemofilia Krzepnięcie krwi Niedobór odporności Niedokrwistość z niedoboru żelaza Trombocytopatie Zaburzenia krzepnięcia krwi
Reumatologia	Bóle barku Bóle łokcia Bóle pleców u dzieci Choroba zwyrodnieniowa stawów Dna moczanowa Młodzieńcze przewlekłe zapalenie stawów Twardzina Zestęwniające zapalenie stawów kręgosłupa
Chirurgia	Forum chirurgiczne Chirurgia naczyniowa Hemioplastyka Laparoskopia Przeputnikiny Wrostek robaczkowy Żyłaki Pytania do chirurga
Radiologia	Badanie syntygraficzne komputerowe Badanie ultrasonograficzne (USG) Radiologia cyfrowa Radiologia zabiegowa Tomografia Urografia Źródła promieniowania jonizującego
Forum medyczne	Forum alergologiczne Forum ginekologiczne Forum hematologiczne Forum neurologiczne Forum okulistyczne
Encyklopedia zdrowia	