**Uniwersytet Jagielloński**
**Collegium Medicum**
**Wydział Lekarski**

**Lek. med. Anna Zając**

# Ocena klinicznej wartości metod obrazowych i czynnościowych w diagnostyce padaczki częściowej u dzieci

**Praca doktorska**

**Promotor**
**Prof. dr hab. n. med. Marek Kaciński**

**Pracę zrealizowano w Klinice Neurologii Dziecięcej**
**Wydziału Lekarskiego Collegium Medicum**
**Uniwersytetu Jagiellońskiego**

**Kraków 2005**

# Spis treści

Strona

**1. Wstęp** **3**

1.1. Definicja padaczki i zespołu padaczkowego 3

1.2. Epileptogeneza 4

1.2.1. Model kindlingu 4

1.2.2. Neuroprzekaźniki i prądy przezbłonowe 5

1.2.3. Modulatory stanów drgawkowych 8

1.2.4. Układ immunologiczny a napady padaczkowe 10

1.2.5. Udział czynników genetycznych w epileptogenezie 11

1.3. Klasyfikacja padaczki 11

1.4. Padaczka u dzieci 12

1.5. Padaczka częściowa u dzieci 16

1.6. Diagnostyka padaczki częściowej 24

1.6.1. Badania czynności bioelektrycznej mózgu 24

1.6.2. Obrazowanie strukturalne 27

1.6.3. Obrazowanie funkcjonalne 28

1.6.4. Magnetoencefalografia 31

1.6.5. Techniki oparte na analizie DNA 32

1.7. Leczenie padaczki 33

1.7.1. Leczenie farmakologiczne 33

1.7.2. Leczenie dietetyczne 35

1.7.3. Leczenie chirurgiczne padaczki częściowej 35

1.7.4. Neurostymulacja 37

1.7.5. Radiochirurgia 38

1.8. Podsumowanie dla celu pracy 39

**2. Cel pracy** **41**

**3. Metody** **42**

3.1. Kliniczne 42

3.2. Laboratoryjne 42

3.3. Neuroobrazowe 42
3.4. Czynnościowe 43
3.5. Statystyczne 43
**4. Materiał 45**
**5. Wyniki 53**
5.1. Badania neuroobrazowe 53
5.2. Badania czynnościowe 72
5.2.1. Badania czynnościowe elektrofizjologiczne - EEG i wideoEEG 72
5.2.2. Badania czynnościowe neuroobrazowe - protonowa spektroskopia rezonansu magnetycznego 81
5.3. U dzieci z patologią hipokampa 92
5.4. U dzieci z zaburzeniami migracji neuronalnej 98
**6. Dyskusja 106**
**7. Wnioski 125**
**8. Piśmiennictwo 126**
**9. Streszczenie 149**
**10. Summary 153**

# 1. Wstęp

Padaczka stanowi istotny problem neurologii dziecięcej, dotyczy bowiem 0,5-1% wszystkich dzieci. Dzięki szybkiemu rozwojowi nowych technik obrazowania struktur mózgowych, jak również udoskonalaniu już istniejących metod oceny czynności bioelektrycznej mózgu, stało się możliwe precyzyjne rozpoznawanie i określanie przyczyny tej choroby u dzieci. Rozpowszechnienie badania rezonansem magnetycznym nastąpiło u chorych z padaczką w krajach rozwiniętych po roku 1984. Natomiast dopiero ostatnie dziesięciolecie przyniosło znaczący postęp w funkcjonalnym obrazowaniu, dzięki rozwojowi takich badań jak PET, SPECT i fMR. Elektroencefalografia została opisana i wprowadzona do medycyny w 1929 roku przez Hansa Bergera. Wiele z metod cyfrowych (mapowanie, obrazowanie dipoli, automatyczne wykrywanie iglic), można było jednak zastosować w klinice dopiero od około 20 lat. Podobnie intensywnemu rozwojowi podlega farmakologiczne leczenie padaczki. Wprowadzenie na rynek leków przeciwpadaczkowych nowej generacji, wykorzystujących w swoim sposobie działania biochemiczne mechanizmy modulujące czynność bioelektryczną mózgowia, przyniosło nowe możliwości w doborze leku do rodzaju padaczki oraz do indywidualnego pacjenta. Ponadto zastosowanie od 1959 roku monitorowania stężenia leków w surowicy krwi, stało się szczególnie użyteczne w prowadzeniu i leczeniu pacjentów z padaczką. Postęp dokonał się również w technikach operacyjnych padaczek lekoopornych oraz dzięki zastosowaniu alternatywnych metod leczniczych, takich jak neurostymulacja. Wszystkie te metody służą coraz bardziej precyzyjnemu rozpoznawaniu rodzaju padaczki, typu napadów padaczkowych i zespołów padaczkowych, co w wieku rozwojowym ma w wielu przypadkach zasadnicze znaczenie dla dalszego rozwoju dziecka.

## 1.1. Definicja padaczki i zespołu padaczkowego

Padaczka jest przewlekłym stanem chorobowym o zróżnicowanej etiologii, charakteryzującym się nawracającym występowaniem napadów padaczkowych, przeważnie spontanicznych [1,2,3]. Napady padaczkowe są manifestacją kliniczną, wynikającą z nieprawidłowej, nadmiernej i zsynchronizowanej aktywności mniejszej lub większej populacji neuronów mózgu [4]. Ta nieprawidłowa aktywność prowadzi do napadowej dezorganizacji jednej lub wielu funkcji mózgu, co objawia się zjawiskiem pozytywnym

(czuciowym, ruchowym, wegetatywnym, psychicznym) lub negatywnym (utratą świadomości i napięcia mięśniowego) albo oboma razem [1,4].

Należy jednak pamiętać, że napady mózgowe mogą wystąpić u pacjentów nie chorujących na padaczkę, wskutek nagłych uszkodzeń strukturalnych, ostrych zaburzeń metabolizmu mózgu lub ostrych układowych zaburzeń metabolizmu, takich jak gorączka, hipoksja, hipoglikemia, hipoklacemia, uszkodzenie nerek, wątroby, porfiria, leki, wrodzone zaburzenia metabolizmu, zaburzenia równowagi elektrolitowej czy urazy. Występują one szczególnie często u dzieci poniżej 5 roku życia.

Padaczka nie jest jednorodną jednostką chorobową, dlatego też w każdym przypadku trzeba dążyć do określenia rodzaju padaczki lub zespołu padaczkowego w odniesieniu do obowiązującej międzynarodowej klasyfikacji. Zespół padaczkowy jest wyodrębnioną jednostką kliniczną, charakteryzującą się względnie stałymi cechami klinicznymi, jak wiek chorego, stan neurologiczny, typ napadów, zapis EEG, a niekiedy etiologia, reakcja na leki i rokowanie [1,2,3].

## 1.2. Epileptogeneza

Dziedzina ta stara się wyjaśnić, jakie czynniki i na jakiej drodze doprowadzają do rozwoju przewlekłej i jednocześnie nawrotowej choroby, jaką jest padaczka.

### 1.2.1. Model kindlingu

Model kindlingu, czyli drgawek rozniecanych jest zjawiskiem polegającym na wielokrotnym działaniu bodźca podprogowego (prądu elektrycznego lub substancji chemicznej) na tkankę mózgową, co powoduje po pewnym czasie wystąpienie spontanicznych napadów padaczkowych [5,6]. Bodziec ten wywołuje miejscowe, kilkusekundowe wyładowania iglic, które po odpowiedniej liczbie stymulacji pojawiają się spontanicznie w miejscu drażnienia. Te spontaniczne iglice świadczą o powstawaniu trwałego ogniska padaczkowego. Istotą tego są trwałe zmiany w zakresie *synaptycznej plastyczności* w połączeniach neuronalnych czyli tworzenie nowych synaps, aktywacja istniejących *synaps cichych* oraz zmiany efektywności w synapsach czynnych. Ważną cechą skutecznego kindlingu jest konieczność stosowania przerw między kolejnymi drażnieniami, co sugeruje występowanie po każdym z nich procesów neurochemicznych, prowadzących do trwałego efektu strukturalnego [5,7,8]. Model kindlingu uważany jest obecnie za podstawowy proces w powstawaniu złożonych napadów częściowych z wtórnym uogólnieniem [6].

### 1.2.2. Neuroprzekaźniki i prądy przezbłonowe

Ambitnym celem współczesnej neurobiologii jest wyjaśnienie molekularnych mechanizmów uszkodzeń komórek nerwowych, wywołanych napadami padaczkowymi lub stanem padaczkowym. Zgodnie ze współczesnym stanem wiedzy śmierć komórki nerwowej może przebiegać na drodze martwicy lub apoptozy. Martwica jest związana z zaburzeniami transportu jonowego, deenergizacją mitochondriów, uszkodzeniem błony komórkowej, obrzękiem i lizą komórki. Apoptoza ma natomiast charakter kaskady procesów biochemicznych, w której dochodzi do aktywacji endonukleaz rozkładających DNA oraz proteolitycznych kaspaz. W odróżnieniu od martwicy, apoptoza jest procesem zależnym od aktywacji genów i nie towarzyszy jej odczyn zapalny. Rodzina białek regulujących apoptozę obejmuje proapoptotycznie działające białka Bax, Bad, Bik, Bak oraz antyapoptotyczne białka Bcl-2 i Bcl-xl [9].

Jedna z hipotez mówi, że napad padaczkowy może być następstwem zaburzenia równowagi pomiędzy mechanizmami pobudzającymi i hamującymi w OUN. Równowagę taką na poziomie synapsy zapewniają neuroprzekaźniki chemiczne oraz prądy przezbłonowe [10,11]. Do najważniejszych neuroprzekaźników pobudzających zaliczamy kwas glutaminowy i asparginowy, zaś do hamujących kwas gamma-aminomasłowy (GABA). Około 60-70% neuronów mózgowych wykazuje właściwości transmisji GABA-ergicznej. Obie te grupy neuroprzekaźników działają na swoiste receptory, które z kolei możemy podzielić na jonotropowe i metabotropowe [11].

Receptory glutaminergiczne jonotropowe nazwano właśnie od ich wybiórczych agonistów receptorami kwasu N-metylo-D-asparginowego (NMDA), kwasu alfa-amino-3-hydroksy-5-metylo-4-izoksazolopropionowego (AMPA) oraz kwasu kainowego. Tworzą one struktury homo-i heteromeryczne, a różnice w składzie podjednostek określają ich właściwości fizjologiczne. Receptor NMDA, którego największe zagęszczenie wykryto w polu CA1 hipokampa szczura, jest funkcjonalnie związany z kanałami jonowymi o dużej przepuszczalności dla wapnia i sodu oraz bierze udział w procesach plastyczności neuronalnej (w tym w powstawaniu długotrwałego wzmocnienia synaptycznego), w procesach zapamiętywania, synaptogenezie, a w warunkach nadmiernego pobudzenia także w drgawkach i uszkodzeniu neuronów [10,11]. Niektóre dane kliniczne wskazują na nasiloną odpowiedź receptorów NMDA w tkance ogniska padaczkowego, która wynika prawdopodobnie ze wzrostu ich gęstości i/lub wrażliwości w tej tkance. Wykazano także, że w korze otaczającej ognisko padaczkowe stężenie receptorów NMDA jest zwiększone [12]. Powstały teorie zakładające, że u podstaw patogenezy niektórych odmian padaczki mogą

leżeć zmiany w ekspresji bądź podjednostek białkowych tych receptorów, bądź nieznanych jeszcze ich czynników transkrypcyjnych. Ważnym czynnikiem regulującym efekty pobudzających aminokwasów wydaje się być tlenek azotu (NO), który uwalniany jest pod wpływem aktywacji omawianych receptorów w sposób zależny od wapnia, nasilając presynaptyczne uwalnianie kwasu glutaminowego. Z drugiej strony, związek ten poprzez wpływ na miejsce redox na receptorze NMDA może hamować jego aktywność [10]. Teoria cytotoksyczności zakłada, iż czynnikiem indukującym uszkodzenie neuronów w drgawkach jest niekontrolowane uwalnianie neuroprzekaźników i metabolicznej puli kwasu glutaminowego i związana z tym zjawiskiem nadmierna aktywacja receptorów NMDA, prowadząca do wzrostu wewnątrzkomórkowego stężenia jonów wapnia [9].

Receptor glutaminergiczny AMPA jest z kolei związany funkcjonalnie z kanałami jonowymi przepuszczalnymi dla sodu, potasu oraz wapnia i bierze udział w szybkim przekaźnictwie synaptycznym. U pacjentów z padaczką skroniową znaleziono podwyższoną gęstość tego receptora i kodującego go mRNA w hipokampie. Natomiast receptor kwasu kainowego występuje głównie w polu CA3 hipokampa. Antagoniści receptorów AMPA hamują drgawki indukowane czynnikami chemicznymi (bikukulina, pentetrazol) oraz uwarunkowanymi genetycznie i nasilają przeciwdrgawkowe działanie klasycznych leków przeciwpadaczkowych.

Oprócz receptorów jonotropowych znane są receptory glutaminergiczne metabotropowe, których pobudzenie wywołuje, poprzez białka G i aktywację fosfolipazy C, wzrost hydrolizy fosforanów inozytolu. Znanych jest obecnie 8 podtypów tych receptorów. Z badań elektofizjologicznych wynika, że pobudzenie ich wydłuża czas trwania wyładowań międzynapadowych i napadowych w skrawkach hipokampa oraz że efekty te są długotrwałe i zależne od syntezy białka [10,11]. Ponadto w badaniach klinicznych wykazano, że u chorych następuje przed napadem oraz w trakcie drgawek ogniskowych z hipokampa, wzrost stężenia zewnątrzkomórkowego glutaminianu. Wzrostowi temu towarzyszą zmiany w stężeniach receptorów jonotropowych [12].

Jednak szczególną rolę w patogenezie padaczki odgrywa kwas gamma-aminomasłowy (GABA), najważniejszy neuroprzekaźnik hamujący. Rozmieszczony jest on w mózgu w 3 obszarach: zakończeniach presynaptycznych, postsynaptycznych oraz komórkach gleju, a działa przez 3 typy receptorów: GABA A, GABA C-jonotropowe i GABA C- metabotropowe [11]. Receptor GABA A tworzy kompleks białkowy złożony z kilku podjednostek, integralnie związany z kanałem chlorkowym, zwiększający napływ jonów chlorkowych do wnętrza komórki a tym samym hiperpolaryzację błony komórkowej

neuronu i podwyższający próg pobudliwości [10,11]. Przyjmuje się powszechnie, że nawet niewielkie obniżenie hamowania, zachodzące przez receptor GABA A wywołuje padaczkopodobne zmiany w aktywności neuronów kory i hipokampa zarówno in vitro jak i in vivo. Badania biochemiczne wykazały przejściowy wzrost uwalniania GABA i gęstości receptorów benzodwuazepinowych w hipokampie szczurów z rozniecanymi drgawkami oraz zmiany ekspresji podjednostek GABA A w modelu padaczki petit mal. W modelu padaczki skroniowej u szczurów wykazano natomiast długotrwałe upośledzenie hamowania GABA-ergicznego oraz obniżenie poziomu mRNA podjednostek alfa 5 receptora GABA A. Natomiast u chorych na padaczkę a także u dzieci z drgawkami gorączkowymi, wykryto obniżony poziom GABA w płynie mózgowo-rdzeniowym [10,11]. Ponadto, pacjenci z padaczką z napadami uogólnionymi toniczno-klonicznymi oraz częściowymi złożonymi, mieli niższy poziom tego neuroprzekaźnika w płynie mózgowo-rdzeniowym niż chorzy z napadami częściowymi prostymi [11]. U pacjentów z padaczką ogniskową dochodzi prawdopodobnie do utraty neuronów GABAergicznych w polu CA1 hipokampa i stąd do zmniejszenia liczby receptorów GABA. Jednak niektórzy autorzy uważają, że na osłabienie hamującego wpływu kwasu GABA w padaczce mają wpływ zmiany we właściwościach samych receptorów (zwłaszcza poszczególnych podjednostek) a nie zmiana ich liczby [11]. Utrata hamowania GABAergicznego w stanie padaczkowym, związana z modyfikacją składu podjednostek receptorów GABA A i zmianami w fosforylacji białek regulujących aktywność kanału chlorkowego, wydaje się być istotnym mechanizmem utrzymywania się stanu padaczkowego [9].

Ważną rolę w mechanizmach napadów padaczkowych przypisuje się również zależnym od napięcia kanałom jonowym, zwłaszcza wapniowym wysokonapięciowym i niskonapięciowym. Najważniejszą rolę odgrywa tutaj podjednostka alfa1 w kanale wapniowym wysokonapięciowym, kodowana przez 6 różnych genów, która tworzy jego ścianę. Sugeruje się, że mutacja genu kodującego podjednostkę alfa1A odpowiedzialna jest za drgawki petit mal u myszy [10].

Kanały sodowe zależne od napięcia są białkami błonowymi, biorącymi udział w generowaniu potencjałów czynnościowych jak również wyładowań epileptoidalnych. Składają się one zwykle z dużej podjednostki alfa (w trzech izoformach) oraz jednej lub dwóch podjednostek beta. Wykazano, że stosunek mRNA izoformy alfa1 do alfa2 tego kanału jest zwiększony u ludzi z padaczką skroniową [10].

Kanały potasowe zależne od napięcia kodowane są przez co najmniej 15 genów i w stanach drgawkowych obserwuje się obniżoną ich ekspresję. Antagoniści kanałów

potasowych wywołują drgawki, a zahamowanie przewodnictwa potasowego prowadzi do powstania napadowych wyładowań neuronów. Ponadto podczas wyładowań padaczkowych dochodzi do zmniejszenia nasilenia prądów potasowych [10].

Czynnikiem inicjującym drgawki jest prawdopodobnie napływ jonów wapnia do komórki, co powoduje depolaryzację błony komórkowej i otwarcie kanałów sodowych. Następny etap to bardzo szybka repolaryzacja poprzez zależne od wapnia prądy potasowy, chlorkowy i prąd z udziałem pompy sodowo-potasowej. Narastający potencjał czynnościowy powoduje otwarcie presynaptycznych kanałów wapniowych i uwolnienie na drodze egzocytozy aminokwasów pobudzających, które aktywują swoje receptory związane funkcjonalnie z kanałami wapniowymi, a poprzez to nasilają napływ wapnia do wnętrza komórki i propagują wyładowania padaczkowe. Warunkiem kontynuowania wyładowań drgawkowych jest, oprócz szybkiej repolaryzacji, również regulacja stężenia wewnątrzkomórkowego wapnia przez wymianę sodowo-wapniową [4,6,10].

Samorzutne przerwanie napadu padaczkowego, jak również ponapadowy okres refrakcji, wydają się być związane z uruchomieniem określonych mechanizmów jonowych, wychwytem przez tkankę glejową jonów potasowych i pobudzających aminokwasów oraz wzmożonym wydzielaniem endogennych substancji przeciwdrgawkowych. Kluczową rolę w hamowaniu napadu padaczkowego przypisuje się systemowi $Na^+/K^+$-ATPaza, którego aktywacja w czasie drgawek oraz wzrost stężenia pozakomórkowej adenozyny, prowadzą do repolaryzacji błony neuronalnej [9].

### 1.2.3. Modulatory stanów drgawkowych

Oprócz wyżej wymienionych czynników, mających wpływ na hamująco-pobudzającą homeostazę mózgu, ważną rolę w epileptogenezie odgrywają również modulatory stanów drgawkowych. Należą do nich: acetylocholina, katecholaminy, serotonina, neuropeptydy, adenozyna, aminokwasy (tauryna i kwas kynureinowy) oraz steroidy.

Acetylocholina, działając poprzez metabotopowe receptory muskarynowe i w mniejszym stopniu przez receptor nikotynowy, depolaryzuje błonę neuronalną i prowadzi do występowania drgawek. Pobudzenie tych receptorów wydaje się zatem inicjować napad padaczkowy, co zwiększa wydzielanie pobudzających aminokwasów podtrzymujących drgawki i wywołuje uszkodzenie wrażliwych neuronów. Katecholaminy i serotonina w większości przypadków wywierają hamujący wpływ na neurony kory mózgowej. Badania biochemiczne wykazały u ludzi z padaczką lekooporną, wzrost poziomu metabolitów

serotoniny, dopaminy i noradrenaliny w tkance padaczkorodnej. Obserwowano także obniżenie gęstości receptorów adrenergicznych alfa1 w padaczkorodnej korze mózgowej.

Wpływ neuropeptydów na pobudliwość neuronów jest złożony. Stanowią one ważną grupę endogennych substancji przeciwdrgawkowych, działających poprzez wydłużenie ponapadowego okresu refrakcji [10]. Substancje te, chociaż wydzielane do przestrzeni synaptycznej w mniejszych ilościach niż klasyczne neuroprzekaźniki, wywołują silne efekty fizjologiczne, działają dłużej i mają większy zasięg parakrynny. Znacząca rolę w regulacji stanów drgawkowych przypisuje się peptydom opioidowym, cholecystokininie, TRH, ACTH, somatostatynie, neuropeptydowi Y, galaninie oraz substancji P. Peptydy opioidowe mogą działać pro lub przeciwdrgawkowo, w zależności od rodzaju peptydu, jego receptorów i miejsca wychwytu w OUN. Działając na receptory mi i gamma, zwiększają one napływ jonów potasowych do wnętrza komórki i powodują hiperpolaryzację błony komórkowej. Natomiast agoniści receptora kappa mogą zapobiegać drgawkom, poprzez hamowanie zależnych od potencjału kanałów wapniowych. Natomiast neuropeptyd Y, działając na presynaptyczne receptory Y2, zmniejsza wydzielanie kwasu glutaminowego, podczas gdy stymulacja receptorów Y1 depolaryzuje komórki ziarniste zakrętu zębatego i nasila aktywność receptorów NMDA w polu CA3 hipokampa. Paradoksalnie, depolaryzujący wpływ niektórych peptydów na neurony, może hamować stany drgawkowe. Przykładem tego jest somatostatyna, która pobudzając interneurony GABA wzmaga procesy hamowania w formacji hipokampalnej. W ostatnich latach zwrócono ponadto uwagę na wybitne neuroprotekcyjne właściwości polipeptydu aktywującego przysadkową cyklazę adenylanową (PACAP) i naczyniowoaktywnego peptydu jelitowego (VIP). Pobudzenie ich receptorów, związanych z białkami G, aktywuje głównie szlak cyklazy adenylanowej, ale może także stymulować szlak fosfolipazy C i D. Badania in vitro wykazały, że PACAP już nawet w stężeniach nanomolarnych zapobiega uszkodzeniom neuronów wywoływanych przez kwas glutaminowy oraz toksyczne działanie glikoproteiny otoczki wirusa HIV. VIP działa natomiast ochronnie na neurony, poprzez stymulację gleju do wydzielania IL-1alfa, IL-6 oraz czynników troficznych ADNF. Co więcej, VIP nasila ponadto ekspresję genu kodującego w astrocytach białka ADNP, będącego prekursorem dla peptydów o jeszcze silniejszych właściwościach neuroprotekcyjnych [9].

Adenozyna uważana jest za ważny endogenny czynnik przeciwdrgawkowy i neuroprotekcyjny. Dotychczas poznano cztery podtypy błonowych receptorów adenozynowych: A1, A2A, A2B i A3. Receptor A1 hamuje aktywność cyklazy adenylanowej a sprzężony przez białka G z kanałem potasowym, wydaje się odgrywać

główną rolę w przeciwdrgawkowych efektach adenozyny. Aktywacja receptorów A1 zlokalizowanych na części presynaptycznej neuronów glutaminergicznych, hamuje wydzielanie pobudzających aminokwasów, natomiast aktywacja postsynaptycznych receptorów A1 prowadzi do hiperpolaryzacji błony neuronalnej i zmniejszenia napływu jonów wapnia do komórki [9].

W czasie drgawek stężenie adenozyny w tkance padaczkorodnej u ludzi ulega silnemu podwyższeniu, co jest wynikiem szybkiego katabolizmu ATP. Tak wytworzona adenozyna działając przez receptor A1, hamuje rozprzestrzenianie się drgawek i skraca czas trwania napadu padaczkowego. Wykazano także obniżenie gęstości receptorów A1 w korze skroniowej u chorych z napadami częściowymi złożonymi, co może upośledzać procesy hamowania w tej tkance [10].

Z endogennych czynników o budowie steroidowej, regulujących drgawki i procesy neurotoksyczne, na uwagę zasługują nie tylko kortykosteroidy ale również estrogeny i neurosteroidy. Progesteron hamuje, a estrogeny na ogół zwiększają wrażliwość OUN na czynniki drgawkorodne. Jednakże estrogeny wykazują również działanie ochronne na neurony, poprzez hamowanie aktywacji kaspaz, regulację aktywności dysmutazy ponadtlenkowej (działanie przeciwutleniające), stabilizację homeostazy wapnia oraz mitochondriów. Ponadto indukują one ekspresję niezbędnych dla prawidłowego rozwoju neuronów czynników troficznych, takich jak NGF, BDNF oraz neurotrofina 3 i 4/5. Neurosteroidy są prekursorami lub metabolitami hormonów steroidowych, które wpływają na pobudliwość OUN głównie poprzez mechanizmy niegenomowe. Są one syntetyzowane w komórkach gleju i poprzez wpływ na receptory GABA A i NMDA mają udział w utrzymaniu równowagi pomiędzy systemami aminokwasów pobudzających i hamujących w OUN [9].

### 1.2.4. Układ immunologiczny a napady padaczkowe

Publikowane w ciągu ostatnich lat dane doświadczalne sugerują, iż przynajmniej niektóre formy napadów drgawkowych mogą być związane z zaburzeniami funkcjonowania układu odpornościowego. Wyniki badań przeprowadzonych u ludzi chorych na padaczkę, wskazują na częstsze występowanie w ich surowicy przeciwciał przeciw-OUN. I tak u dzieci z napadami padaczkowymi uogólnionymi i ogniskowymi wykryto zwiększony poziom tych przeciwciał. U 20% pacjentów z padaczką częściową, wtórnie uogólnioną i oporną na leczenie, stwierdzono wysokie miana przeciwciał przeciw GM1 frakcji gangliozydowej. Natomiast u dzieci chorujących na łagodną padaczkę wieku dziecięcego i zespół Lennoxa-

Gastaut, wykazano obecność przeciwciał przeciwko receptorom cholinergicznym i fragmentom błon presynaptycznych. Przeciwciała przeciw podjednostce GluR3 receptora AMPA wykryto natomiast u pacjentów z zespołem Kożewnikowa typu II, co sugeruje autoimunologiczną patogenezę tego schorzenia. Badania in vitro ujawniły, że przeciwciała te nie tylko wiążą się z receptorem, ale także mają unikalną właściwość aktywacji tego receptora [2,13].

### 1.2.5. Udział czynników genetycznych w epileptogenezie

Ważną rolę w epileptogenezie odgrywają również czynniki genetyczne. Obecnie uważa się, że padaczka idiopatyczna, klasycznie definiowana jako zespół, któremu nie towarzyszą inne objawy neurologiczne, ma podłoże genetyczne. Aktualnie znanych jest dziewięć genów, kodujących kanały jonowe, odpowiedzialnych za dziesięć postaci padaczki idiopatycznej. Prawie wszystkie padaczki idiopatyczne o znanym podłożu molekularnym są kanałopatiami [14]. Nowymi odkryciami są mutacje genu GABRA1, związanego z podjednostką alfa1 receptora GABA A w młodzieńczej padaczce mioklonicznej (6p) oraz genu SCNA2, związanego z podjednostką alfa2 kanału sodowego w łagodnych rodzinnych drgawkach noworodków i niemowląt (20q13 i 19q) [14,15]. Defekt podjednostki alfa2 kanału sodowego jest związany z występowaniem zespołu uogólnionej padaczki z drgawkami gorączkowymi plus (19q13). Obecnie tylko jedna, dziedziczona autosomalnie dominująco, częściowa padaczka z objawami słuchowymi (15q24,10q24) związana z mutacją genu LGI1, nie jest kanałopatią [14].

## 1.3. Klasyfikacja padaczki

W 1989 roku Liga Międzynarodowa Przeciwpadaczkowa opracowała opartą na objawach klinicznych klasyfikację padaczki i zespołów padaczkowych. Sklasyfikowanie zespołu padaczkowego ma istotne znaczenie dla sformułowania rokowania, wyboru leczenia i określenia prawdopodobnej etiologii u pacjenta chorego na padaczkę. Padaczki i zespoły padaczkowe są dzielone, zależnie od topograficznego pochodzenia napadów, na związane z lokalizacją (częściowe lub ogniskowe) i uogólnione, jak również na nieokreślone (ogniskowe i/lub uogólnione) oraz związane z określoną sytuacją (specjalne). Inny podział, uwzględniający etiologię, dzieli padaczki na samoistne (idiopatyczne) w których etiologia jest genetycznie uwarunkowana, objawowe w których jest znana przyczyna oraz prawdopodobnie objawowe (kryptogenne), w których istnieje prawdopodobna ale obecnie nie zidentyfikowana przyczyna [1,2,4].

### 1.4. Padaczka u dzieci

Ustawicznie aktualizuje się dane dotyczące rozpowszechnienia padaczki u dzieci i najczęściej podawana jest wartość 0,7- 0,8% wśród wszystkich dzieci w wieku szkolnym (5-17 lat) [1]. Istnieje wiele różnic dotyczących występowania, rodzaju i leczenia padaczki u dzieci i u dorosłych. Cechami charakterystycznymi dla tej choroby u dzieci jest między innymi szeroka diagnostyka różnicowa, niejednorodność uwarunkowania (wiele zespołów padaczkowych, wiele przyczyn, różne rokowanie), samoistny charakter większości przypadków, zróżnicowanie geograficzne częstości występowania zespołów, zmienność wraz z wiekiem i wpływ leków przeciwpadaczkowych na niedojrzały i rozwijający się mózg [1,16]. Wśród dzieci norweskich i fińskich, zdecydowaną większość padaczek stanowiły zespoły związane z lokalizacją (62%) a uogólnione 25% [17,18], natomiast wśród estońskich pacjentów pediatrycznych nie obserwowano tak znamiennej przewagi (49,4% związanych z lokalizacją i 48,4% uogólnionych) [19]. Wśród padaczek uogólnionych dominowały zespoły idiopatyczne, które częściej spotykano u dziewczynek, zaś u chłopców spotykano częściej postacie prawdopodobnie objawowe i objawowe [18,19]. Jeżeli uwzględnić typ napadów, to u dzieci przeważały napady częściowe (52%) nad napadami uogólnionymi (33%). Wśród napadów częściowych najczęstsze były częściowe wtórnie uogólnione (20,6%), a kolejno częściowe złożone (12,5%) i częściowe proste (8,6%) [19,20].

Trzeba również podkreślić fakt, że młodszym dzieciom dużą trudność sprawia określenie i opisanie typu napadów, zwłaszcza bogatoobjawowych napadów pochodzących z płata skroniowego.

W etiologii padaczki u dzieci zasadniczą rolę odgrywają zarówno czynniki genetyczne, jak również przewlekłe nabyte (środowiskowe) lub wrodzone uszkodzenia mózgu. U niektórych dzieci udokumentowany jest równoległy udział wszystkich powyższych czynników [4]. W badaniach fińskich i norweskich padaczkę objawową stwierdzano u około połowy dzieci (a w przypadkach lekoopornych nawet u 81%), a idiopatyczną u 28% [17,18]. Podobnie w badaniach polskich obejmujących dzieci młodsze, dominowała padaczka objawowa (48%), natomiast padaczkę idiopatyczną rozpoznawano częściej u starszych pacjentów (41%) [21,22,23].

***Uwarunkowania genetyczne***

Wśród genetycznych modeli dziedziczenia padaczki możemy wyróżnić: mendlowski autosomalnie dominujący, autosomalnie recesywny oraz wieloczynnikowy. Należy również wspomnieć o zaburzeniach chromosomowych, w których padaczka jest objawem stałym lub

dominującym. I tak w zależności od wieku wymienić należy padaczki idiopatyczne z napadami uogólnionymi: łagodne rodzinne drgawki noworodków i niemowląt (20q13.3, 8q24, 19q11-13), napady nieświadomości wieku dziecięcego (8q24, 16q) [14,24], młodzieńczą padaczkę nieświadomości (21q22.1). A także, padaczki idiopatyczne z napadami częściowymi i padaczki miokloniczne, jak młodzieńcza padaczka miokloniczna (6pEJMI i 15 q14), a także postępujące padaczki miokloniczne dziedziczone autosomalnie recesywnie, jak choroba Unverrichta- Lundborga (21q22.3), wczesnoniemowlęca i późnoniemowlęca neuronalna ceroidlipofuscynoza (1q i 11p15) oraz postępująca padaczka z opóźnieniem umysłowym (padaczka północna) (8p) [4,25].

Spośród chorób uwarunkowanych genetycznie, w których padaczka stanowi część fenotypową, część dziedziczona jest autosomalnie dominująco: stwardnienie guzowane typu 1 i 2 (9q3,4 i 16p13.3), zespół Angelmana (15q13), neurofibromatoza typu I (17q11). W sprzężeniu z chromosomem X dziedziczone są padaczki w zespole łamliwego chromosomu X (Xq27) oraz padaczka z opóźnieniem umysłowym u dziewcząt (Xq22) [25]. Z chromosomopatiami, zespołem Downa (trisomia 21) i chromosomem pierścieniowym 14, łączy się występowanie napadów częściowych, zwykle opornych na leczenie [1,26].

A ponadto uważa się, że światłoczułość może być również uwarunkowana genetycznie, zwłaszcza w idiopatycznych padaczkach uogólnionych, idiopatycznej padaczce płata potylicznego czy w przypadkach rodzinnego występowania padaczki [1,27].

***Zaburzenia migracji***

Ważną przyczyną padaczki jest duża grupa rozwojowych zaburzeń strukturalnych mózgowia, w której aż 40-50% stanowią zaburzenia migracji neuronów [4,28]. W kilku rodzajach malformacji znane jest ich genetyczne tło, jak w związanej z chromosomem X agyrii-pachygyrii, heterotopii pasmowatej i obustronnej okołokomorowej heterotopii guzkowej [29,30,31]. Ponadto wysunięto hipotezę genetycznego uwarunkowania w obustronnej okołosylwialnej polimikrogyrii i obustronnej tylnej pachygyrii [32,33]. Dotychczas uważano, że tylko obustronne występowanie zaburzeń migracji ma podłoże genetyczne. Jednakże ostatnie badania rodzin z tymi zaburzeniami sugerują, że pojedyncza genetyczna nieprawidłowość może być odpowiedzialna zarówno za obustronną jak i za jednostronną malformację [32]. Wykazano również, że u dzieci z wrodzonym niedowładem połowiczym i jednostronną malformacją typu polymikrogyrii, może rozwinąć się szczególny rodzaj padaczki objawowej w postaci zespołu ujemnych mioklonii [34]. Wykazują one specyficzną reaktywność na leki, a najbardziej skutecznymi w leczeniu tych mioklonii są preparaty etosuksymidu [24]. Polimikrogyria może towarzyszyć zespołom genetycznie

uwarunkowanym, jak adrenoleukodystrofia, a obustronna polimikrogyria okołosylwialna stanowi zespół charakteryzujący się klinicznie porażeniem rzekomoopuszkowym i opóźnionym rozwojem umysłowym. Ponad 90% z tych chorych ma napady o charakterze obustronnych automatyzmów oralnych, chociaż mogą pojawić się u nich także nietypowe napady nieświadomości i napady uogólnione [35].

Za najcięższą postać zaburzeń migracji neuronów uznaje się lissencefalię, która często leży u podłoża zespołu Westa [4,33,36]. Zaburzenia rozwojowe kory mózgowej mogą też być przyczyną zespołu Ohtahary [36,37] oraz tak zwanej padaczki katastroficznej [28,38]. Kliniczna manifestacja tego rodzaju malformacji korowych jest bardzo zróżnicowana, zarówno pod względem rodzaju występujących napadów padaczkowych jak i ciężkości dysfunkcji motorycznych i intelektualnych [36,39]. Klasyczna lissencefalia może przebiegać w sposób izolowany lub też wchodzić w skład zespołu genetycznie uwarunkowanego Millera-Diekera (chromosom 17), któremu towarzyszą zaburzenia w obrębie twarzoczaszki i inne wrodzone zaburzenia. Postać lissencefalii o typie *kostki brukowej*, jest rzadką postacią i zwykle dzieci z tą patologią nie przeżywają pierwszej dekady życia i spotyka się ją w takich zespołach klinicznych jak wrodzona dystrofia mięśniowa Fukuyamy i zespół Walkera-Warburga. Tutaj występują także inne zaburzenia neurorozwojowe jak schizencefalia, hemimegalencefalia, ogniskowa dysplazja korowa czy heterotopie [35,40]. W diagnostyce zaburzeń migracji neuronalnej podstawową rolę odgrywa strukturalne badanie rezonansem magnetycznym. Wykorzystuje się ponadto dla celów rokowniczych badania uzupełniające, takie jak somatosensoryczne potencjały wywołane u pacjentów z agyrią-pachygyrią oraz pomiar poziomu kwasu GABA w płynie mózgowo-rdzeniowym [30,37,41].

***Inne zaburzenia rozwojowe***

Zaburzeniami neurorozwojowymi przebiegającymi z padaczką są szczelina mózgu, jamistość mózgu, torbiel pajęczynówki [42,43] i naczyniaki jamiste w zespole Sturge-Webera [44].

Za jedną z przyczyn padaczki uważa się również leukomalację, zwłaszcza okołokomorową. Występuje ona u niewielkiej liczby pacjentów z padaczką (1,27% pacjentów dorosłych), ale aż u 47% u dzieci z porażeniem mózgowym występuje ta zmiana w neuroobrazowaniu, a 78% z nich ma padaczkę lekooporną i polimorficzne napady

padaczkowe, w tym najczęściej częściowe złożone [45]. W obrębie istoty białej u pacjentów z prawdopodobnie objawową padaczką częściową płata skroniowego, stwierdza się technikami dyfuzyjnymi obecność mikrostrukturalnych zmian organizacji OUN, które nie są widoczne w obrazach MRI a związane są z częściowymi napadami padaczkowymi [46].

***Neuroinfekcje***

Choroby metaboliczne i wczesne zapalenia mogą wywoływać napady padaczkowe [24]. Choć ryzyko rozwoju padaczki po stanach zapalnych OUN jest niewielkie, to wzrasta ono jeśli już w ostrym okresie choroby występują napady. Pięciokrotnie częściej rozwija się padaczka u tych osób niż u pacjentów, u których nie obserwowano napadów w ostrej fazie choroby. Po przebyciu zapalenia opon mózgowo-rdzeniowych padaczka rozwija się u 10% dzieci, po zapaleniu mózgu u 20% i aż u 90 % pacjentów, u których zastosowano drenaż ropnia mózgowego [1,47].

***Guzy nowotworowe***

Guzy mózgu są przyczyną napadów u mniej niż 1-2% dzieci z padaczką. Ma to związek ze zwykle podnamiotowym umiejscowieniem guzów w wieku rozwojowym. Pomimo, że wiele z nich to guzy łagodne, ale napady padaczkowe utrzymują się często tak długo jak długo istnieje guz [1,48].

***Inne przyczyny***

Niektóre ze zmian odpowiedzialnych za rozwój padaczki występują już w okresie życia płodowego lub też powstają w wyniku patologii okresu okołoporodowego. Wśród nich ważne miejsce zajmuje encefalopatia niedotlenieniowo-niedokrwienna cięższego stopnia. Padaczka jest częsta również u dzieci z porażeniem mózgowym, zwłaszcza z połowiczym i czterokończynowym niedowładem (>50%), a z diplegią 20% [1,49]. Zanik i stwardnienie hipokampa, zarówno izolowane jak i w połączeniu z innymi uszkodzeniami (*tzw. podwójna lub złożona patologia*) leżą u podstaw padaczki lekoopornej u dzieci, w tym padaczki częściowej.

## 1.5. Padaczka częściowa u dzieci

Padaczka częściowa (zlokalizowana, ogniskowa) stanowi typ I w Klasyfikacji padaczki i zespołów padaczkowych Międzynarodowej Ligii Przeciwpadaczkowej [50]. Zalicza się do niej nieliczne padaczki idiopatyczne (genetycznie uwarunkowane, związane z wiekiem, o szczególnych cechach elektroencefalograficznych), jak padaczka rolandyczna, padaczka potyliczna i pierwotna padaczka czytania. Padaczki częściowe objawowe mają natomiast dużą liczbę znanych swoistych przyczyn.

Do znanych obecnie genetycznie uwarunkowanych zespołów padaczkowych częściowych o mendlowskim autosomalnym dominującym sposobie dziedziczenia zalicza się wymienione w tabeli 1 [24,25,51,52,53].

**Tabela 1. Zespoły padaczkowe częściowe genetycznie uwarunkowane**

| Rodzaj padaczki | Typ dziedziczenia | Znane mutacje |
|---|---|---|
| Rolandyczna | Złożony<br>AD | 16p12-11.2<br>15q14 |
| Nocna płata czołowego | AD | 20q13.2 |
| Częściowa z napadami słuchowymi | AD | 15q24; 10q24 |
| Częściowa z wędrującym ogniskiem | AD | 2q21-q33; 22q11-q12 |
| Łagodna rodzinna skroniowa | AD | 10q2.3 |
| Drgawki gorączkowe złożone | AD | 8q13 |
| Drgawki gorączkowe plus | AD | 8q, 19p, 2q, 19q13.1 |

Wśród idiopatycznych zespołów padaczkowych, padaczka rolandyczna stanowi 6-8% a potyliczna 0,5-2% [19,20]. Niektóre padaczki częściowe, jak potyliczna, nie mają dotychczas ustalonej mutacji odpowiedzialnej za ich powstanie.

***Padaczka rolandyczna***

Padaczka rolandyczna jest najczęstszą padaczką idiopatyczną wieku dziecięcego, która stanowi 14-17% wszystkich padaczek. Pomimo że rokowanie jest w niej pomyślne a przebieg łagodny, wielu autorów uważa, że dzieci z tym rodzajem padaczki mogą prezentować nietypowe objawy, takie jak napady nieświadomości, ujemne mioklonie, deficyty oralno-motoryczne, zaburzenia zachowania i koncentracji, zaburzenia mowy oraz co najważniejsze dysfunkcje poznawcze. Te ostatnie prawdopodobnie związane są ze zlokalizowanym ogniskiem padaczkowym, dającym podczas snu napadowe zmiany w zapisie EEG bez manifestacji klinicznej [54,55,56]. U części dzieci mogą one być wynikiem samoistnych lub powstających pod wpływem leczenia (karbamazepiną, kwasem walproinowym) specyficznych zmian w postaci ciągłej czynności iglica-fala podczas snu wolnofalowego [52,54,55,57]. U większości dzieci padaczka ta ma charakter łagodny, jednak mały odsetek dzieci ma napady częste, oporne na leczenie i wspomniane zaburzenie funkcji poznawczych, co należałoby uwzględnić w przyszłej klasyfikacji zespołów padaczkowych [56]. Padaczka rolandyczna, podobnie jak rodzinna padaczka skroniowa dziedziczona autosomalnie dominująco [58,59], nie wiążą się z ogniskowymi uszkodzeniami mózgu i wykazują prawidłowy wynik neuroobrazowania. Jednak ostatnie doniesienia, w oparciu o badanie MRI, wskazują na możliwość istnienia patologii hipokampa (zaniku,

stwardnienia) i istoty białej oraz zaburzeń migracji w tych *negatywnych neuroobrazowo* zespołach padaczkowych [60,61,62,63]. Niektórzy autorzy uważają, że obecność takich strukturalnych zmian nie wpływa na rokowanie w padaczce rolandycznej i że może ona być rozpoznawana u pacjentów z takimi zmianami, niezależnie od tego czy wywiad neurologiczny jest u nich obciążający czy nie [60]. Również badanie spektroskopowe rezonansu magnetycznego (HMRS) wskazuje na nieprawidłową funkcję neuronalną w obrębie asymetrycznych hipokampów mierzoną stosunkiem NAA/Cr u dzieci z padaczką rolandyczną [64].

Zlokalizowane wyładowania w mózgu u dziecka starszego mogą wywoływać także inne specyficzne objawy, jak wokalizację w padaczce czołowej płata lewego [65], zaburzenia mowy w zespole Landau-Kleffnera [66,67], czy halucynacje wzrokowe i ślepotę w padaczce potylicznej [68].

***Padaczka nocna płata czołowego***

Zespół ten ma charakter dziedziczny autosomalnie dominujący i przebiega z napadami nocnymi, a z uwagi na rzadko obserwowane zmiany w międzynapadowym zapisie EEG oraz duże zróżnicowanie objawów klinicznych, może sprawiać wiele trudności diagnostycznych. Częściej, w porównaniu ze skroniowymi napadami częściowymi złożonymi, obserwuje się wtórne uogólnienie napadów czołowych oraz ich klasterowe występowanie. Niekiedy spotyka się wokalizację jak również zatrzymanie mowy. Nierzadko występują dziwaczne ruchy obu stóp i rąk. Obserwowane również często automatyzmy mogą być mylone z napadami niepadaczkowymi. Objawom tym mogą towarzyszyć napady zwrotne głowy i oczu. Czasem obserwuje się ponapadowy niedowład Todda. Obraz międzynapadowy EEG może być prawidłowy nawet podczas snu, a neuroobrazowanie jest często negatywne i stąd lokalizacja napadów jest trudna do ustalenia. Pierwszy napad może wystąpić zarówno we wczesnym dzieciństwie jak i w wieku dorosłym, a u 50% pacjentów jest to I lub II dekada życia. Najczęściej początek obserwowany jest jednak w okresie niemowlęcym lub wczesnym dzieciństwie. Napady występujące u dzieci mogą być wywołane przez dotyk lub dobiegające z zewnątrz dźwięki i niekiedy trudno jest uzyskać kontrolę napadów lekami przeciwpadaczkowymi. Napady u dorosłych natomiast ustępują samoistnie i łatwo poddają się kontroli karbamazepiną. Dzieci z tym rodzajem padaczki cechuje nadpobudliwość emocjonalna oraz niekiedy opóźnienie rozwoju psychomotorycznego. Obserwuje się wewnątrzrodzinne zróżnicowanie ciężkości napadów. Często napady poprzedzone są aurą, głębokim oddychaniem, chrząkaniem lub innymi dźwiękami wydawanymi przez chorego. W początkowym okresie choroby są obserwowane

typowe dla lokalizacji czołowej napady częściowe proste ruchowe. Następnie u większości dzieci napady przyjmują charakter toniczny, natomiast u dorosłych obserwowane są wtórnie uogólnione napady toniczno-kloniczne [69]. Często takie napady ruchowe postrzegane są w rodzinach jako dopuszczalna forma zachowania. Wydaje się jednak, że padaczka czołowa z napadami nocnymi, nie jest jak się dotychczas wydawało, tak rzadko spotykaną postacią padaczki i przypuszczalnie wielu chorych nadal czeka na jej rozpoznanie [70].

***Padaczka potyliczna***

Większość zjawisk napadowych pochodzących z płata potylicznego ma charakter subiektywny i dlatego jest trudna do oceny, zwłaszcza jeżeli zaburzenia te wykazują podobieństwo kliniczne do innych jednostek chorobowych lub z nimi współistnieją. Tak jest w przypadku migreny (zwłaszcza ze zmianami EEG zlokalizowanymi w potylicy), która w około 25% przypadków może poprzedzać występowanie napadów potylicznych [68] lub też z nimi współwystępować, tworząc u tego samego chorego zespół migreno-padaczki [71]. Ponadto symptomatologia w łagodnej padaczce potylicznej w dużym stopniu zależy od wieku dziecka [72], wywołując dwa rodzaje tego zespołu o wczesnym początku i późnym początku [68,71,73]. U młodszych dzieci mogą nie występować rozpoczynające napad objawy wzrokowe lecz wegetatywne, w postaci nudności i wymiotów zwykle we śnie, po czym następuje toniczny zwrot oczu i głowy lub połowicze drgawki a następnie długotrwały ból głowy [71]. Stwierdzono, że zespół o wczesnym początku ma dobre rokowanie i występuje o wiele częściej, a u 50% pacjentów nie obserwuje się wymiotów zaś u wszystkich pojawiają się toniczne zwroty gałek ocznych [74]. Zespół późny wiąże się z niekorzystnym rokowaniem co do skuteczności leczenia [71,73]. W obu tych zespołach obserwuje się reakcję zatrzymania widoczną w czasie otwarcia oczu podczas zapisu EEG u około 80% chorych dzieci [68,71]. Lokalizacja ogniska bioelektrycznego w zapisie EEG jest często zmienna, rozsiana i ściśle związana z wiekiem. W przedziale wieku od 2 do 5 lat przeważa lokalizacja potyliczna, natomiast między 4 a 7 rokiem życia dominuje lokalizacja potyliczna i centralno-ciemieniowo-skroniowa. Jednakże niezależnie od wzorca EEG, rokowanie w tej padaczce co do rozwoju umysłowego jest pomyślne, chociaż niektórzy autorzy sugerują możliwość istnienia u dzieci subtelnych deficytów poznawczych [75,76].

Zlokalizowane łagodne zmiany padaczkowe w zapisie EEG możemy obserwować nie tylko w wyżej wymienionych zespołach, ale również w lekoopornych padaczkach częściowych, u których podłoża leżą pewne uszkodzenia organiczne. Jednak lokalizacja tych zmian bioelektrycznych nie zawsze jest zgodna z obszarem uszkodzenia i może pojawiać się zarówno w półkuli z patologią jak i w drugiej prawidłowej [77,78]. Ponadto takie

zlokalizowane łagodne zmiany padaczkowe obserwuje się również u dzieci z zespołami zaburzeń rozwojowych pod postacią dysfazji lub dysleksji [79].

***Drgawki gorączkowe złożone***

Również drgawki gorączkowe złożone mają podłoże genetyczne. Odróżniają się one od drgawek gorączkowych prostych dłuższym czasem trwania napadów, ich częściowym charakterem i możliwością wystąpienia niedowładu ponapadowego. Poniżej omówiono ich związek z patologią hipokampa [4].

***Padaczka skroniowa i patologia hipokampa***

Wiele uwagi w ciągu ostatnich lat poświęca się zmianom organicznym będącym przyczyną padaczki skroniowej, a zwłaszcza nieprawidłowościom w obrębie hipokampa. Szczególnie u najmłodszych pacjentów, u których padaczka skroniowa występuje z częstością 8,4%, ma to istotne znaczenie rokownicze dla przebiegu i sposobu leczenia tego rodzaju padaczki [80,81]. Najczęściej opisywane anomalie stanowią zanik i stwardnienie hipokampa [82]. Zastosowanie techniki wolumetrycznego badania rezonansem magnetycznym (z pomiarem objętości hipokampa) ujawniło, że u około 60% dzieci z padaczką skroniową występuje jego zanik [83,84,85], który jest specyficznym markerem dla stwardnienia hipokampalnego [86]. Stopień zaawansowania zaniku dostarcza ważnej informacji co do oczekiwanego wyniku ewentualnego zabiegu operacyjnego z powodu padaczki [86].

Stwardnienie hipokampa jest opisywane jako utrata neuronów i glioza w polu CA1 i CA3 oraz w zakręcie zębatym i wnęce [2,4,82,83,87]. Dotychczas nie wyjaśniono jednak mechanizmu powstawania tej patologii. Jedna z hipotez zakłada, że jest ono wynikiem niedotlenienia mózgu w czasie trwania przedłużonych drgawek gorączkowych częściowych złożonych we wczesnym dzieciństwie, gdyż w przeprowadzonych badaniach u około 55% dzieci poddanych zabiegowi operacyjnemu, stwierdzano je w wywiadzie [85,88,89,90]. U około 1/3 chorych występuje obustronne stwardnienie hipokampa i w 22% jest ono wynikiem drgawek gorączkowych a w 75% następstwem stanów zapalnych mózgu i opon mózgowo-rdzeniowych [4]. Jednakże są także doniesienia, które nie potwierdzają związku pomiędzy drgawkami gorączkowymi w wywiadzie a występowaniem ogniskowych napadów tak zlokalizowanych, jak również związku pomiędzy padaczką zlokalizowaną a występowaniem przedłużonych częściowych drgawek gorączkowych [91]. Obecnie prowadzone jest badanie, w którym obserwuje się ewolucję zmian w hipokampie u dzieci z przedłużonymi drgawkami gorączkowymi po 48 godzinach od ich wystąpienia, między 48 godzinami a 5 dniem i po 4-8 miesiącach. Okazuje się, że po początkowej fazie zwiększenia

objętości hipokampa z powodu obrzęku, w badaniu po kilku miesiącach widać już wyraźną asymetrię objętości hipokampa u 1/3 pacjentów, wykraczającą istotnie poza granice normy [92].

Inna hipoteza zakłada, że zmiany powstałe w okresie rozwoju płodowego takie jak dysplazje lub mikrodysgenezje w obrębie płata skroniowego lub hipokampa, mogą stanowić czynnik predysponujący do występowania drgawek gorączkowych oraz późniejszego powstania stwardnienia hipokampa i rozwoju opornej na leczenie farmakologiczne padaczki [87,90,93,94,95,]. Szczególnie znaczenie miałyby tu mieć te zaburzenia neurorozwojowe, których obecności lub tylko nieprawidłowego sygnału konwencjonalne metody obrazowe nie są w stanie wykryć [95]**.**

Znana jest również hipoteza, iż przyczyną stwardnienia hipokampa jest niedokrwienie związane z nawracającymi częściowymi napadami złożonymi oraz zjawisko wtórnego do tych napadów kindlingu amygdalohipokampalnego [7,87,88]. Niektórzy badacze oceniali również płeć i lateralizację w zakresie półkul mózgowych jako czynników sprzyjających powstawaniu omawianej patologii, jednak istotnych różnic nie stwierdzili [96].

Należy wspomnieć także o coraz częściej podkreślanym udziale czynnika genetycznego w powstawaniu omawianej patologii hipokampa. Ostatnie badania prowadzone zarówno u pacjentów z rodzinną łagodną padaczką środkowoskroniową (MTLE) i zanikiem hipokampa, jak i krewnych pierwszego stopnia z bezobjawowym zanikiem hipokampa dowodzą, że stwierdzana zmiana strukturalna jest skutkiem działania tylko samego czynnika genetycznego (podatności uwarunkowanej genetycznie) lub tego czynnika w połączeniu z ostrym, nabytym uszkodzeniem (uraz, stany zapalne OUN), ale nie jest skutkiem powtarzających się napadów [97,98]. Ponadto występowanie patologii w obrębie hipokampa u osób z padaczką rolandyczną potwierdzałoby tą teorię, gdyż czynnik dziedziczenia zmian typowych dla tej padaczki w zapisie EEG może odgrywać rolę w patogenezie padaczek objawowych [99]. Jednakże istnieją doniesienia, w których udowadnia się iż u pacjentów z padaczką skroniową i stwardnieniem hipokampa, obecność łagodnych ogniskowych zmian rolandycznych w zapisie EEG jest albo przypadkowa albo też jest nietypową wtórną manifestacją w stosunku do pierwotnego procesu padaczkorodnego [100].

U około 15-30% pacjentów z padaczką skroniową stwardnienie hipokampa może współistnieć z innymi potencjalnie epileptogennymi zaburzeniami, stanowiąc tak zwaną podwójną patologię. Najczęściej są to: cysty porencefaliczne w 31%, nieprawidłowości

neuronalnej migracji w 25%, gliozy w 23%, guzy oraz podkorowe naczyniowe wady rozwojowe [2,86,101]. Badania przeprowadzone u dzieci i młodzieży z padaczką skroniową w odniesieniu do stwardnienia hipokampa dowodzą, że u około 79% tych pacjentów obserwuje się dodatkowo różnego stopnia nasilenie dysplazji korowej (od łagodnego do umiarkowanego) [102]. I o ile wyniki chirurgicznego zabiegu u pacjentów z izolowanym stwardnieniem hipokampa są bardzo dobre (86% wolnych od napadów, u dzieci około 78%), to u pacjentów z podwójną patologią są one zdecydowanie gorsze [4,86,102,103,104]. W przypadkach, kiedy badanie MRI wykazuje zmiany tylko w obrębie hipokampa a zapis EEG lokalizuje ognisko gdzie indziej, może być pomocne wykonanie badania PET [86,89]. U pacjentów z jednostronnym stwardnieniem hipokampa obserwuje się nie tylko zmiany napadowe zlokalizowane w zapisie EEG po tej samej stronie, ale u 33% pacjentów również zmiany obustronne. Rozwój ogniska lustrzanego w zapisach EEG związany jest raczej z wiekiem wystąpienia pierwszych napadów a nie czasem trwania padaczki. Jego powstanie zależy w większym stopniu od czynności napadowej obejmującej obie półkule niż od postępującej epileptogenezy międzynapadowej [105].

Należy tutaj wspomnieć, że semiologia napadów w padaczce objawowej płata skroniowego u małych dzieci jest inna niż u dorosłych, co jest wyrazem dojrzewania struktur układu limbicznego. Wczesne i wyraźnie zaznaczone są w tym wieku objawy ruchowe toniczne, miokloniczne i skłonów jako wynik szybkiej i rozległej aktywacji podkorowych struktur pozaskroniowych. Wraz z wiekiem częstość tych zaburzeń ruchowych ulega zmniejszeniu [106].

Ponadto bywają takie przypadki zwłaszcza wśród niemowląt, w których pierwszorazowe badania neuroobrazowe ujawniają uszkodzenia płata skroniowego, podczas gdy kontrolne wykonane po pewnym czasie nie wykazują tych zmian. Związane to jest ze stałym rozwojem i wzrostem mózgowia dziecka, co maskuje wcześniej wykryte zmiany patologiczne. Ta obserwacja może wyjaśniać jedną z przyczyn ogniskowej padaczki z początkiem w niemowlęctwie oraz potwierdzać konieczność wykonywania w tych przypadkach innych badań dodatkowych takich jak SPECT [80]. Podwójną patologię można obserwować także w padaczce o lokalizacji pozaskroniowej, jak w padaczce ciemieniowo-potylicznej. Nie wiadomo jednak czy zmiany w hipokampie w takiej padaczce są częścią patologicznych procesów leżących u jej podstaw, czy też są wynikiem drgawek rozprzestrzeniających się z tych płatów wykazujących wrodzone rozwojowe zaburzenia do struktur skroniowych [107].

***Padaczki wczesne***

Padaczki częściowe występujące w pierwszym roku życia, wiążą się zwykle z niekorzystnym rokowaniem, niezależnie od ich objawowej czy prawdopodobnie objawowej etiologii. Natomiast prawdopodobnie objawowe postacie uogólnionych padaczek mają na ogół dobre rokowanie i cechuje je dość szybka odpowiedź na leczenie [108]. Nawet w zespole Westa, który zazwyczaj cechuje zła prognoza, opisywano 10-30% przypadków o dobrym rokowaniu i odpowiedzi na leczenie. Dotyczyło to jednak dzieci bez strukturalnych uszkodzeń OUN i z prawidłowym rozwoju umysłowym przed wystąpieniem napadów [109]. U wszystkich niemowląt, u których nie uzyskano kontroli napadów, obserwowano opóźnienie rozwoju umysłowego oraz występowanie ogniskowych zmian elektroencefalograficznych, zwykle w lewej półkuli. Nawet u tych niemowląt, u których leczenie farmakologiczne było skuteczne, badania wykazały nieprawidłowy rozwój umysłowy u 40% dzieci [110]. Pacjenci pediatryczni z opornymi na leczenie napadami częściowymi złożonymi, wykazują również zaburzenia zachowania. Zaburzenia te mogą pojawić się nawet w okresie pełnej farmakologicznej kontroli napadów [111]. Pogorszenie funkcji poznawczych i zachowania w tych wczesnych zespołach jest związane nie tylko z wyładowaniami bioelektrycznymi w mózgu, ale również z czynnikami naczyniowymi i metabolicznymi oraz innymi subtelnymi zmianami w obrębie i wokół ogniska padaczkorodnego. Nawet jeżeli wyładowania te przebiegają bez wyraźnej manifestacji klinicznej, to i tak powodują zaburzenia funkcji poznawczych i zachowania [112]. Należy podkreślić istotną rolę wczesnego wykrycia i skutecznego leczenia zasadniczej choroby w poprawie opisanych dysfunkcji.

Pomimo iż w okresie niemowlęcym, zgodnie z międzynarodową Klasyfikacją padaczek, tylko łagodna padaczka miokloniczna jest zespołem łagodnym [24], to niektórzy autorzy uważają jednak, że łagodne padaczki częściowe ujawniające się w pierwszym roku życia występują częściej niż są rozpoznawane. Zaliczają do nich dwa zespoły, łagodną padaczkę częściową okresu niemowlęcego z napadami częściowymi złożonymi i łagodną padaczkę okresu niemowlęcego z napadami wtórnie uogólnionymi. Oba te zespoły wykazują rodzinne występowanie, bardzo dobre rokowanie, brak zaburzeń rozwoju psychomotorycznego, prawidłowy międzynapadowy zapis EEG i prawidłowe wyniki neuroobrazowania. Różnice dotyczą tylko umiejscowienia wyładowań napadowych. W zespole z napadami częściowymi złożonymi zwykle dominuje ognisko skroniowe, natomiast z wtórnie uogólnionymi ognisko centralno-ciemieniowe lub potyliczne [113,114].

U niemowląt, w odróżnieniu od dzieci starszych, nie ma wyraźnej aury ani wydatnych automatyzmw towarzyszących napadom ani też uogólnionych napadów toniczno-klonicznych. Dominują ogniskowe napady ruchowe, będące wynikiem zlokalizowanych wyładowań w przeciwstronnej półkuli, natomiast napady ruchowe uogólnione oraz hipomotoryczne związane są zarówno z ogniskowymi jak i uogólnionymi zmianami czynności bioelektrycznej. W padaczkach ogniskowych ponadto mogą występować napady skłonów [115].

***Różnicowanie***

Identyfikacja napadów częściowych, jak wykazują przedoperacyjne programy diagnostyczne, nie jest prosta i niejednokrotnie jako częściowe były niesłusznie rozpoznawane napady uogólnione, często z powodu nieokreślonego charakteru napadów albo asymetrii zapisu EEG, a dotyczyło to padaczek uogólnionych zarówno idiopatycznych, objawowych jak i prawdopodobnie objawowych [116]. Nawet w zespole Westa, uznawanym powszechnie za zespół z napadami uogólnionymi, stwierdza się w 17% przypadków poprzedzające je napady częściowe, zwłaszcza wtedy gdy etiologia tego zespołu jest związana z zaburzeniami migracji neuronalnej [36,117]. Taką ewolucję objawów autorzy wiążą z procesami dojrzewania mózgu, a obserwacja kliniczna jest w tych przypadkach niewystarczająca i konieczne jest dla ujawnienia komponenty częściowej napadu zastosowanie techniki wideoEEG [3,118].

## 1.6. Diagnostyka padaczki częściowej

Dzięki postępowi w zakresie metod neuroobrazowania i neurofizjologicznych udaje się obecnie ustalić rozpoznanie częściowego charakteru napadów padaczkowych u coraz większej liczby chorych. Wzrosła także liczna rozpoznań padaczki częściowej objawowej.

### 1.6.1. Badania czynności bioelektrycznej mózgu

Rozpoznanie padaczki ogniskowej jest możliwe często już na podstawie samego wywiadu klinicznego. Jednak dla dokładniejszego określenia lokalizacji ogniska bioelektrycznego, typu napadów czy rodzaju padaczki lub zespołu padaczkowego, dużą rolę odgrywa analiza zapisu czynności bioelektrycznej mózgu EEG i wideoEEG (w tym również w czasie napadu). Ponadto zapis EEG, w połączeniu z rejestracją wideo w przebiegu napadu, pozwala w niektórych przypadkach odróżnić zaburzenia napadowe padaczkowe od

rzekomopadaczkowych [24,119,120]. Zapis EEG jest niezbędny dla wyboru odpowiedniej metody leczenia i monitorowania skuteczności tego leczenia w wybranych padaczkach częściowych. Obraz EEG międzynapadowy i śródnapadowy u pacjentów z padaczką lekooporną jest konieczny do oceny możliwości leczenia operacyjnego, lub w przypadku jego wykluczenia, do rozważenia leczenia alternatywnego. W niektórych przypadkach regularne monitorowanie standardowego EEG, lub częściej dzienne i nocne monitorowanie wideoEEG, może być pomocne w wyborze leku przeciwpadaczkowego, zwłaszcza u dzieci z bardzo częstymi napadami lub znacznymi zmianami w zapisie EEG, z lub bez objawów klinicznych. Zapis wideoEEG w czasie snu jest użyteczny także w napadach nocnych i padaczce płata czołowego, gdzie napady występujące podczas snu REM są błędnie rozpoznawane jako zaburzenia snu [4,69]. EEG może być także pomocne w trakcie stopniowego odstawiania leczenia u pacjentów, u których ustąpiły napady, gdyż może wykazać pogorszenie czynności podstawowej, zwiastującej nawrót napadów i pomóc w przyjęciu właściwej strategii terapeutycznej [120].

Dzięki zapisowi EEG można także uniknąć błędu wykluczenia padaczki lub uznania pewnych objawów, takich jak doznania czuciowe, za napady psychogenne. Trzeba pamiętać, że obecność zmian niepadaczkokształtnych ale wyraźnie zlokalizowanych w okolicy centralnej, jest charakterystyczne dla padaczek częściowych rozpoczynających się przyśrodkowo w okolicy przystrzałkowej [119,120].

Badania encefalograficzne mogą dać nam odpowiedź co do lokalizacji ogniska padaczkowego, z którego pochodzą bardzo specyficzne napady akinetyczne w postaci niedowładów. Wynikają one z aktywacji objętych tym ogniskiem, dwóch negatywnych ruchowo pól kory mózgowej (pierwotnego i dodatkowego) leżących w okolicy centralnej i czołowej. Pobudzenie tych pól powoduje zarówno ogniskową jak i uogólnioną niemożność wykonania dowolnych ruchów. Czasami niedowłady te poprzedzone mogą być somatosensoryczna aurą, obejmująca ten sam region lub przynajmniej tą samą stronę ciała. Specjalną postacią ogniskowych napadów akinetycznych jest zatrzymanie mowy lub jej napadowe zwolnienie. Zaburzenia te odróżnić należy od napadowej afazji, która jest wynikiem padaczkowej aktywacji ośrodków mowy [121]. Zapis wideoEEG daje nam również szanse obserwacji nie tylko zaburzeń napadowych ale także pewnych zachowań modulowanych przez napady padaczkowe w okresie okołonapadowym. Przykładem takich zachowań mogą być ruchy *ręki na twarzy* (pocieranie nosa i innych części twarzy), stanowiące jedyne w swoim rodzaju zachowanie modulowane przez napady padaczkowe ze struktur przyśrodkowych płata skroniowego [122].

Obraz EEG międzynapadowy i śródnapadowy u pacjentów z padaczką lekooporną, jest konieczny dla ustalenia możliwości leczenia operacyjnego, lub w przypadku jego wykluczenia do rozważenia sposobów leczenia alternatywnego. Również ustalenie dokładnej lokalizacji początku napadów dzięki monitorowaniu wideoEEG u chorych z napadami częściowymi złożonymi, może znacząco poprawić kontrolę tych napadów [123]. W diagnostyce przedoperacyjnej opornych na leczenie padaczek częściowych stosuje się także wideoEEG inwazyjne, gdzie elektrody wewnątrzczaszkowe rejestrują fale bezpośrednio z powierzchni mózgu (wideostereoEEG), stosowane zwłaszcza u tych pacjentów u których wynik badania MRI jest negatywny lub wykazuje ogniskową dysplazję korową [124,125]. W ustalaniu okolicy początku napadu z nowej kory stosuje się również u dzieci z padaczką badanie jakościowe podtwardówkowego międzynapadowego zapisu EEG [126].

Prowadzone ostatnio u dzieci badania dotyczą analizy wzorców napadowych w zapisie EEG pod względem ich częstotliwości. W odniesieniu do uogólnionych zespołów iglicy z falą wolną pozwoliły one na wyodrębnienie wzorców typowego, wolnego i szybkiego. Typowy wzorzec występuje u dzieci z napadami nieświadomości i innymi idiopatycznymi padaczkami uogólnionymi z prawidłowym stanem neurologicznym i neuroobrazowym oraz z dobrym wynikiem monoterapii. Padaczki z tym wzorcem uważa się za pomyślne rokowniczo. Pozostałe wzorce występują u dzieci z napadami częściowymi prostymi, złożonymi lub wtórnie uogólnionymi. Wolny wzorzec występuje w padaczkach zarówno prawdopodobnie objawowych jak i objawowych uogólnionych i częściowych, z nieprawidłowym wynikiem neuroobrazowania, złą kontrolą napadów i niekorzystnym rokowaniem. Natomiast szybki wzorzec iglica-fala wolna rejestrowano u dzieci z padaczką prawdopodobnie objawową częściową, prawidłowym wynikiem neuroobrazowania i dużym ryzykiem nawrotu napadów [127].

Ważnym jest spostrzeżenie, że badanie EEG może być bardzo przydatne w różnicowaniu między objawowymi a prawdopodobnie objawowymi padaczkami. W nielicznych przypadkach zmiany nieprawidłowe w zapisie EEG mogą sugerować ich etiologię, jak obecność zlokalizowanych fal wolnych może wskazywać na ogniskową zmianę organiczną. Jednakże u dzieci ze zlokalizowanymi patologiami takimi jak malformacje korowe i guzy rozwojowe nie są rzadkie rozsiane zmiany napadowe. Brak ogniskowości zapisu EEG w tych przypadkach nie powinien zatem być przeciwwskazaniem do rozważenia wskazań do zabiegu chirurgicznego [4].

Należy podkreślić również ważną rolę badania EEG w rozpoznawaniu ogniskowego stanu padaczkowego, który przejawia się różnorodnym typem klinicznych napadów lub też przebiega bez widocznej manifestacji klinicznej. W tych przypadkach często trudne jest postawienie rozpoznania bez zapisu EEG, w którym zmiany elektroencefalograficzne mogą być dyskretne lub występować w postaci ciągłych szybkich zmian zlokalizowanych [128]. Okresowe wyładowania padaczkokształtne są jedyną cechą zapisu EEG, wpływająca na rokowanie w stanie padaczkowym. Obecność tych zmian wiąże się na ogół ze złym rokowaniem, niezależnie od etiologii stanu padaczkowego [129]. Ogniskowy stan padaczkowy klinicznie przebiega nie tylko pod postacią drgawek, ale również przedłużonych zaburzeń czuciowych, napadowej katatonii, atonii, afazji, utraty widzenia i zaburzeń zachowania. W niektórych przypadkach tylko nieprawidłowe ruchy gałek ocznych stanowią manifestację kliniczną ogniskowego stanu padaczkowego [130]. Ponadto może on być przejawem objawowych padaczek płata skroniowego, częściej płata czołowego [4].

Inną metodą lokalizacji ogniska padaczkowego opartą na zapisie wideoEEG, jest mapowanie czynności napadowej i podstawowej, które zastępuje w dużym stopniu techniki inwazyjne rejestracji EEG. Opiera się ona na mapowaniu dwóch parametrów zapisu: rozkładu napięcia iglicy- fali ostrej rozpoczynającego napad oraz rozkładu ich ostrości (mierzonego jako pierwsza pochodna napięcia). Największe wartości ostrości przyporządkowane są dla iglic, co stanowi atrakcyjny model dla lokalizacji ogniska. Mapowanie może mieć zastosowanie w diagnostyce lokalizacyjnej ogniska w około 60% napadów ogniskowych. Zgodność lokalizacji ogniska ustalonego metodą mapowania i lokalizacji na podstawie symptomatologii napadu wynosi 24%, a jedynie w 2,6% napadów nie stwierdzono zgodności lokalizacyjnej [131].

### 1.6.2. Obrazowanie strukturalne

Celem diagnostyki neuroobrazowej w padaczce częściowej, jest jak najdokładniejsze ustalenie lokalizacji, rozległości oraz charakteru ogniska padaczkorodnego, zwłaszcza u pacjentów z lekoopornymi napadami ogniskowymi będących kandydatami do leczenia chirurgicznego. Techniki badawcze muszą więc określić zarówno zmiany patologiczne struktury mózgu jak i zaburzenia czynnościowe w ich obrębie lub w niezmienionej tkance.
Dzięki strukturalnemu badaniu rezonansem magnetycznym możliwe stało się uwidocznienie takich patologii jak zaburzenia migracji neuronalnej (technika Flair) czy zmian w obrębie hipokampa (stwardnienie hipokampa), których nie mogła wykazać tomografia komputerowa [28,29,30,39,82,85,132,133,134,135]. Wciąż udoskonalane procedury jakościowego

obrazowania MRI pozwalają na wykrycie nawet subtelnych zmian ogniskowej dysplazji korowej [136] oraz na ciągłe modyfikowanie i porównywanie klasyfikacji histopatologicznej z neuroobrazową tych zmian [137138]. Technika ta jest szczególnie przydatna dla różnicowania pomiędzy padaczkami prawdopodobnie objawowymi i objawowymi oraz zespołami padaczkowymi uogólnionymi i częściowymi [139,140]. W niektórych przypadkach wystarczy wykonanie tego badania, aby wykazać torbiel pajęczynówki czy określić zmiany charakterystyczne dla danej jednostki chorobowej (stwardnienie guzowate) [43,141]. Jednak wykonanie badania MRI w diagnostyce przedoperacyjnej padaczki u pacjenta w celu uwidocznienia zmiany anatomicznej, stanowi dopiero pierwszy krok, gdyż jak się okazuje usunięcie tej zmiany w znacznym odsetku nie powoduje całkowitego ustąpienia napadów padaczkowych, zwłaszcza u pacjentów z zaburzeniami migracji neuronalnej. Wyjaśnieniem tego zjawiska wydaje się być spostrzeżenie, że u 40% pacjentów poddanych badaniu wideostereoEEG tylko około 20% napadów ściśle koreluje z dobrze zlokalizowanymi ogniskiem bioelektroecefalicznym w obrębie uszkodzenia. U zdecydowanej większości strefa epileptogenna wykracza znacznie poza obszar uszkodzenia strukturalnego. Tak więc dobry wynik zabiegu operacyjnego zależy od precyzyjnego określenia i usunięcia zmiany strukturalnej wraz ze strefą patologicznej czynności neuronalnej stwierdzonej badaniem inwazyjnym stereoEEG [142,143,144]. Podkreśla się jednak, że aż u około 40-50% pacjentów ogniskowa dysplazja korowa (typu Tailora czy architektoniczna) może nie dawać widocznych nieprawidłowości w MRI [46].

Dzięki badaniu wolumetrycznemu MRI (relaksometrii T2 z pomiarem objętości) możemy określić wczesne zmniejszenie objętości poszczególnych struktur mózgowia (hipokampa, móżdżku, płata skroniowego) czy też całego mózgu, jak również porównywać w czasie kolejnych badań stopień nasilenia tych zmian u pacjentów z padaczką [24,145,146]. Aby uwidocznić naczynia mózgowe wykonuje się badanie MRA, które może wykazać pewne malformacje naczyniowe. Zwykle badanie to powinno być jednak poprzedzone wykonaniem strukturalnego MRI [147]. Połączenie techniki dyfuzyjnej i MRA może być przydatne w diagnostyce ogniskowego stanu padaczkowego [148].

### 1.6.3. Obrazowanie funkcjonalne

Dużo publikacji w ostatnich latach poświęconych jest ocenie przydatności badania czynnościowego *protonowej spektroskopii rezonansu magnetycznego* (HMRS) w padaczkach częściowych, a szczególnie w padaczce płata skroniowego [82]. Metoda ta pozwala na ocenę nieprawidłowości metabolicznych i ich korelacji ze zmianami

strukturalnymi [149], bądź też przy ich braku z badaniami EEG. Związkami podlegającymi pomiarowi są: N-acetyloasparginian (NAA), cholina (Cho), kreatyna (Cr), fosfokreatyna, mioinozytol, kwas mlekowy, glicyna ale również aminy biogenne. Uważa się, że stosunek NAA/Cho jest najbardziej czułym wskaźnikiem w określaniu obszarów padaczkorodnych, tam gdzie badanie strukturalne jest prawidłowe. Podejmowane są również próby pomiaru stężenia mioinozytolu dla określania lokalizacji ogniska, zwłaszcza w przypadku stwardnienia hipokampa [150].

Spadek NAA i wzrost choliny i innych związków świadczy znamiennie o ubytku neuronów i zaburzeniach funkcjonalnych w obrębie ogniska padaczkowego [24,151,152]. Zmiany stężenia NAA wyjaśniają tylko 18-26% zmian utratą neuronów. Obecnie uważa się, że NAA jest w większym stopniu wskaźnikiem dysfunkcji metabolicznej niż tylko utraty neuronów. Ta dysfunkcja dotyczy metabolizmu energetycznego na poziomie mitochondriów, co wpływa na przekaźniki błonowe, katabolizm i proces syntezy [46]. W padaczce skroniowej HMRS w 98% pozwala na określenie, z którego płata skroniowego pochodzą napady, natomiast dla ognisk poza skroniowych ta czułość jest mniejsza [153,154]. Ponadto w padaczce częściowej stosunek NAA/Cho lub NAA/Cr może być znamiennie obniżony nie tylko jednostronnie w ognisku padaczkowym (w zaniku hipokampa), ale również i w przeciwstronnym płacie i to zarówno u dzieci z dobrą kontrolą napadów, jak również z napadami opornymi na leczenie [83,155]. Niektórzy autorzy uważają, że to nie nasilenie zmian NAA a ich zasięg lepiej koreluje ze stronnością ogniska padaczkorodnego [46]. Badania dowodzą także, że redukcja stosunku NAA/Chol nie jest zależna od czasu trwania choroby i wieku wystąpienia pierwszych napadów, jak również że osiągnięcie całkowitej kontroli napadów nie powoduje normalizacji tego stosunku [155,156,157]. U 40-50% pacjentów z padaczką zlokalizowaną, neuronalne zmiany metaboliczne obejmują obszar większy niż ognisko strukturalne definiowane za pomocą MRI oraz ognisko bioelektryczne określone za pomocą EEG [155,158].

Metodą czynnościową mającą zastosowanie dla określania półkuli dominującej i lokalizacji ośrodków mowy i funkcji gnostycznych jest *funkcjonalny MR* (fMR- BOLT i CBV). W diagnostyce ognisk padaczkowych fMR wykazuje nieprawidłowości nawet w niewielkich obszarach mózgu podczas napadów i stanów podklinicznych (międzynapadowo lub przednapadowo) [2,24,48,101,159,160]. Metoda ta często stosowana jest w połączeniu z zapisem EEG dla lepszego określenia korowego obszaru regionalnej aktywacji neuronalnej, będącej źródłem iglic w padaczce ogniskowej [46,161]. Obszary aktywacji obserwowane w fMR, dobrze korelują z ogniskiem padaczkowym elektrycznym i padaczkorodną zmianą

strukturalną (u około 38% pacjentów). Aktywacja w tym badaniu jest także obserwowana u około 40% pacjentów bez dostrzegalnego uszkodzenia w obrazach MRI. Jednakże wciąż nie wiadomo dlaczego u wielu z tych pacjentów nie obserwuje się takiej aktywacji [161].

Nowsze badanie z *obrazowaniem gradientu dyfuzji* (DTI), będącym pochodną obrazowania dyfuzyjnego, który jest z kolei odmianą sekwencji MR (DWI), jest szczególnie przydatne w wykrywaniu nieprawidłowości w postaci wad rozwojowych kory oraz stwardnienia przyśrodkowej części płata skroniowego. W obrazowaniu malformacji kory istotne jest to, że zaburzenia DTI były bardziej rozległe niż zmiana opisywana w obrazie MRI. DTI wykonywane dla diagnostyki prawdopodobnie objawowej padaczki częściowej płata skroniowego wykazało ponadto nieprawidłowości w istocie białej. Przemawia to za zdolnością tej metody do wykrywania mikrostrukturalnych zaburzeń organizacji OUN związanych z padaczką częściową, a niewidocznych w MRI [46].

*Emisyjna tomografia komputerowa pojedynczego fotonu* (SPECT) pozwala na pół ilościowe określenie mózgowego przepływu krwi, poprzez pomiar fotonów emitowanych przez podane dożylnie radioznaczniki (99m Tc-HMPAO, 99m Tc-etylcysteina). Jedną z zalet tej metody jest możliwość wykonywania badań w czasie napadu lub po nim, poprzez wstrzyknięcie znacznika w chwili napadu i obrazowanie nawet przez kilka następnych godzin [63,86]. Hiperperfuzja w ognisku padaczkowym stwierdzana metodą SPECT wykazuje w czasie napadu 90,3% czułości i swoistości, natomiast w badaniu międzynapadowym tylko 62%. Zarówno hiperperfuzja napadowa jak i hipoperfuzja międzynapadowa, obejmuje zazwyczaj nieco szerszy obszar niż ognisko padaczkowe (w tym także ognisko elektryczne) [2,24,133]. Jednakże SPECT wykonany podczas napadu, wykazuje cenną zdolność do określania lokalizacji i rzeczywistego zasięgu tkanki padaczkorodnej, zwłaszcza w odniesieniu do niewidocznych w MRI dysplazjach korowych [46]. Metoda ta jest skuteczna zarówno dla lokalizacji ognisk skroniowych jak i pozaskroniowych (szczególnie czołowych i ciemieniowych) [24,162,163,164].

*Pozytronowa tomografia emisyjna (PET)* jest bardzo przydatną i jednocześnie drogą techniką, która dostarcza informacji czynnościowych i ilościowych o miejscowym przepływie krwi i metabolizmie OUN, jak również danych o dystrybucji receptorowej [151]. Najbardziej przydatnymi znacznikami są 18F-2-deoksyglukoza (FDG-PET) używana do pomiarów wychwytu glukozy, 15[O]-znakowana woda używana do pomiaru mózgowego przepływu krwi oraz 18F-flumazenil do oceny dystrybucji ośrodkowych receptorów benzodwuazepinowych [2,24]. Badanie FDG-PET znalazło głównie zastosowanie w ocenie międzynapadowe u dzieci z padaczką ze struktur przyśrodkowych płata skroniowego, a o

wiele mniejsze w padaczce z kory nowej [46,165]. Hipometabolizm glukozy stwierdzany w tej padaczce pojawia się wcześnie [89] i wykazuje się go w 60-90% przypadków nawet przy prawidłowym wyniku MRI. Stanowi to wskazówkę dla wyboru miejsca dla umieszczenia elektrod wewnątrzczaszkowych, gdyż aktywność padaczkowa może pochodzić z kory nowej przylegającej do obszaru hipometabolizmu glukozy [2,24,151]. Zwykle metabolizm glukozy zmniejszony jest jednostronnie i korelowało to z dobrym wynikiem lobektomii skroniowej [2]. U pacjentów z izolowanym stwardnieniem hipokampa obserwowano najbardziej znaczący hipometabolizm glukozy w badaniu FDG-PET w przedniej i przyśrodkowej części płata skroniowego, natomiast w podwójnej patologii (stwardnienie hipokampa z mikroskopijną dysplazją korową w obrębie jednego płata) dominował w bocznej jego części [166]. Istotnym ograniczeniem FDG-PET jest mała specyficzność tej metody przy określaniu rzeczywistego zasięgu tkanki padaczkorodnej. Typowe deficyty metabolizmu glukozy są bowiem większe niż rzeczywisty obszar tkanki odpowiedzialnej za napady. Jeżeli natomiast istnieje więcej niż jedna zmiana, to zwykle nie jest możliwe określenie, która z nich jest uszkodzeniem padaczkorodnym, gdyż wszystkie wykazują nieprawidłowy metabolizm [46]. Niektórzy autorzy twierdzą, iż międzynapadowy hipometabolizm glukozy bardziej jest związany z powstawaniem bioelektrycznych zmian napadowych oraz drogami ich rozprzestrzeniania się, niż ze zmianami strukturalnymi i czasem trwania padaczki [167]. Obecnie w diagnostyce ogniska padaczkowego stosuje się coraz częściej kilka metod razem (FDG-PET i test Wady czy magnetoencefalografię z FDG-PET i SPECT) [2,24,165,168].

Ważne miejsce w diagnostyce padaczki zajmuje ocena gęstości receptorów benzodwuazepinowych przy pomocy 123J-Jomazenilu w badaniu SPECT i 12C-flumazenilu w PET. Obniżone gromadzenie znacznika w ognisku padaczkorodnym stwierdono u około 90% chorych w przypadku lokalizacji skroniowej oraz u 50% w przypadku innych lokalizacji. Znaczniki te są swojego rodzaju biochemicznymi markerami padaczkorodności ogniska, ich zmiany są bowiem większe u pacjentów z większą ilością napadów, podobnie jak w przypadku metabolizmu glukozy [24,169]. Ponadto zakres zmian w badaniu PET zależy nie tylko od częstości napadów, ale także od czasu trwania choroby i wieku dziecka, w którym pojawiły się pierwsze napady [169].

Niemniej jednak zakres zmian receptorowych może obejmować obszar większy niż zmiana strukturalna czy bioelektryczna, ale mniejszy niż obszar hipometabolizmu glukozy [58,151,169,170,]. Stąd też w przypadku gdy zakres zmian receptorowych występuje w obszarze większym niż przypuszczalna strefa padaczkorodna, rokowanie co do leczenia chirurgicznego może być gorsze [46]. Z kolei w przypadku dysplazji korowej

pozaskroniowej oraz patologii hipokampa i podwójnej patologii wydaje się, że regionalne obniżenie gęstości receptorowej nie wykracza poza tę zmiany lub nawet jest od nich mniejsze [86,170]. Natomiast w pozaskroniowym badaniu FDG-PET w czasie napadu, obszar hipermetabolizmu glukozy jest ograniczony i koresponduje z ogniskiem elekroencefalograficznym [58]. Ponadto zauważono, że w padaczce skroniowej istnieje ścisły związek między obniżonym wiązaniem flumazenilu i hipometabolizmem glukozy w badaniu PET w obrębie grzbietowośrodkowego jądra wzgórza a obecnością ogniska padaczkowego po tej samej stronie [171]. Niektórzy autorzy sugerują również możliwy udział wzgórza i jądra ogoniastego w patogenezie padaczki światłoczułej, bo jądro ogoniaste hamuje prawdopodobnie zmiany napadowe powstające w trakcie stymulacji świetlnej w tej padaczce [172].

### 1.6.4. Magnetoencefalografia (MEG)

Magnetoencefalografia jest bardzo kosztowną, ale też i bardzo czułą metodą służącą do wykrywania ogniska padaczkorodnego, którego nie lokalizuje EEG i MRI. Może być ona łączona z MRI i PET w celu sporządzenia trójwymiarowego mappingu czynności padaczkowej (3D) [2,131]. MEG jest techniką pomiaru pola magnetycznego, związanego z aktualnym wewnątrzkomórkowym przepływem jonów przez błonę postsynaptyczną dendrytów. Ocenie podlega zarówno aktywność komórek kory mózgu, jak i głębszych struktur OUN. Badanie to służy mapowaniu kory mózgowej odpowiedzialnej za funkcje czuciowe i ruchowe ręki oraz lokalizacji ośrodków wzrokowych i słuchowych. Ocena ta jest bardzo istotna dla określenia efektów uszkodzenia płata skroniowego, funkcji mowy i słuchu po operacyjnym leczeniu padaczki [173]. U pacjentów z padaczką ze struktur środkowoskroniowych MEG wykonany w trakcie napadu daje obraz odmienny od PET, nie związany z obszarem początku napadu określonym przez zapis wideoEEG, co wyjaśniałoby w niektórych przypadkach, dlaczego strefa międzynapadowych zmian padaczkowych różni się od tego obszaru [168]. Natomiast badanie MEG u pacjentów z pozaskroniową padaczką w trakcie napadu, pokrywało się z wynikami napadowego wideoEEG [174]. Obecnie najważniejszą rolą przypisywaną MEG, jest możliwość uzyskania bezpośredniego potwierdzenia znaczenia zmian strukturalnych i czynnościowych przy wynikach neuroobrazowania o niepewnym znaczeniu klinicznym [46].

### 1.6.5. Techniki oparte na analizie DNA

Wiele nadziei budzi również rozwój technik badawczych opartych na analizie DNA, mających za zadanie zmapowanie genów odpowiedzialnych za rozwój poszczególnych rodzajów padaczki. Mapowania dokonuje się dzięki badaniom rodzinnym z zastosowaniem analizy sprzężeń, wybranym technikom cytogenetycznym (FISH), badaniom genetycznym komórek somatycznych oraz badaniom liczby kopii genu. Techniki te umożliwiają konstruowanie map genetycznych określających i lokalizujących geny w prążkach chromosomów (mapa cytogenetyczna), porządkujących geny według odległości rekombinacyjnej (mapa genetyczna), wzdłuż nici DNA konkretnego chromosomu (mapa fizyczna) lub według sekwencji DNA. Precyzyjne poznanie locus genowego umożliwia rozpoznanie padaczek występujących rodzinnie już we wczesnym okresie życia i przyczynia się do wczesnego rozpoczęcia leczenia farmakologicznego oraz zastosowania tej wiedzy w poradnictwie genetycznym [175,176].

## 1.7. Leczenie padaczki

### 1.7.1. Leczenie farmakologiczne

Leczenie farmakologiczne padaczki u dzieci jest skomplikowanym procesem, zwłaszcza gdy nie ma możliwości opanowania napadów za pomocą jednego leku i należy go zmienić lub wprowadzić politerapię. Uważa się, że u około 25-30% pacjentów świeżo wprowadzona farmakoterapia jest nieskuteczna, zaś u 65-75% dzieci monoterapia całkowicie kontroluje napady [1,22,23,177]. Obecnie zalecanymi lekami I wyboru w leczeniu większości padaczek dziecięcych jest kwas walproinowy dla padaczek i zespołów uogólnionych oraz karbamazepina dla padaczek i zespołów częściowych. W jednym tylko zespole kwas walproinowy i karmamazepina nie są lekami pierwszego wyboru, zespole Westa, w którego leczeniu zaleca się wigabatrynę [1,178].

Nadal największe znaczenie w leczeniu napadów padaczkowych mają leki hamujące zależne od potencjału kanały sodowe i nasilające przekaźnictwo GABAergiczne. Ważne miejsce wychwytu dla nowych leków przeciwpadaczkowych stanowią receptory jono- i metabotropowe kwasu glutaminowego, chodzi tu jednak o złożony mechanizm ich działania i możliwości wywoływania objawów niepożądanych [177]. Wszystkie nowe leki przeciwpadaczkowe, jak wigabatryna, lamotrygina, topiramat, gabapentyna, tiagabina, felbamat, okskarbamazepina w terapii dodanej, działają skutecznie w padaczkach

częściowych i wtórnie uogólnionych napadach toniczno-klonicznych [24,179,180,181,182]. Wybierając lek należy pamiętać, że niektóre z nich (wigabatryna, okskarbamazepina, tiagabina) powodują wystąpienie, a inne nasilenie (karbamazepina) napadów mioklonicznych i nieświadomości. Natomiast lamotrigina i topiramat są skuteczne w tych typach napadów [179,181].

Należy wspomnieć również o działaniach niepożądanych przy stosowaniu większości leków nowej generacji, takich jak nudności, wymioty, zawroty głowy, senność, zaburzenia pamięci i funkcji poznawczych oraz chwiejność emocjonalna i reakcje alergiczne [24,183]. Pewne połączenia różnych leków muszą być stosowane ostrożnie jak karbazepiny i kwasu walproinowego lub lamotryginy (wzrost toksyczności karbamazepiny) albo kwasu walproinowego i fenytoiny (utrata skuteczności kwasu walproinowego) [1,24].

Skuteczność działania leków przeciwpadaczkowych u dzieci zależy od zmiennej i specyficznej dla wieku rozwojowego ich farmakokinetyki. Opisywane są wyraźne różnice w rozmieszczeniu leków w tkankach wcześniaków, noworodków, niemowląt oraz dzieci i dorosłych. U pacjentów w wieku rozwojowym, informacje o wielkości dawek nie mogą być traktowane mechanicznie, bez ryzyka ich zaniżenia lub przekroczenia. Zawsze należy brać pod uwagę wiek, masę i powierzchnię ciała, bo różnice ich wymagają zachowania ostrożności w stosowaniu i dawkowaniu leków przeciwpadaczkowych. Farmakokinetyka leków u dzieci jest zmienna i zależy od wchłaniania, wiązania z białkami, dystrybucji, metabolizmu i wydzielania. Nie bez wpływu pozostają także schorzenia innych narządów towarzyszące padaczce i w takiej sytuacji leczenie padaczki u dzieci powinno mieć charakter monitorowany stężeniem leków przeciwpadaczkowych w płynach ustrojowych [86]. Ważnymi wskazaniami do oznaczania stężenia leku we krwi są rozpoczęcie leczenia, zmiana leczenia, zmiana dawki, objawy toksyczne, stan padaczkowy, brak kontroli napadów oraz politerapia. Właściwe rozumienie *zakresu terapeutycznego* stężenia leku jest wartością statystyczną, co oznacza iż stężenie poniżej dolnej wartości może być skuteczne, a powyżej górnej wartości może być nietoksyczne [3,184,185]. U dzieci większy jest zakres stężenia terapeutycznego leków, a większość dzieci chorych na padaczkę, wykazuje dobrą kontrolę napadów przy stężeniu leku w surowicy poniżej poziomu terapeutycznego [1]. Należy dodać, że na stężenie leków ma wpływ także dieta, obserwuje się np. wzrost poziomu karbamazepiny w surowicy w trakcie podawania soku grejpfrutowego [186].

Szereg ostatnich badań wykazało, że niepowodzenia w farmakoterapii padaczki objawowej ogniskową czy prawdopodobnie objawowej u dzieci, związane są często z różnymi innymi czynnikami, jak wczesny wiek pojawienia się napadów (poniżej 3 roku

życia dziecka), drgawki gorączkowe w wywiadzie, zmiany padaczkokształtne w zapisie EEG, stwardnienie hipokampa, padaczka skroniowa oraz występowanie napadów gromadnych. Jednakże nawet u około 25% pacjentów ze stwardnieniem hipokampa obserwuje się całkowite ustąpienie napadów w trakcie terapii lekami przeciwpadaczkowymi, a u 37% redukcję częstości napadów o 50%. Zdaniem niektórych autorów, najważniejszym czynnikiem prognostycznym w leczeniu farmakologicznym padaczki częściowej, jest obecność organicznych zmian w obrębie mózgu (zwłaszcza stwardnienia hipokampa lub podwójnej patologii), natomiast lokalizacja strefy padaczkorodnej nie wydaje się mieć wpływu na powodzenie leczenia [189]. Ważny jest także wybór pierwszego leku, gdyż w przypadku gdy on zawodzi, skuteczność każdego następnego wydaje się być mniejsza [187,188].

W związku z trudnościami terapeutycznymi w przypadku lekoopornych padaczek podejmowane są próby leczenia różnymi lekami takimi jak flunaryzyna w terapii dodanej (wykazująca skrajnie wolną eliminację z ustroju), testosteron (zmniejszający częstość napadów u niektórych mężczyzn z niekontrolowanymi napadami), czy propofol w opornych stanach padaczkowych [190,191,192]. Stosuje się również sterydoterapię i dożylne immunoglobuliny w szczególnych typach padaczek takich jak zespół Westa, Lenoxa-Gastauta, czy choroba Rasmussena. W tej ostatniej ze względu na tło autoimmunologiczne opisywane są ponadto próby leczenia także plazmaferezą [1,193,194].

### 1.7.2. Leczenie dietetyczne

***Dieta ketogenna***

Jest indywidualnie dobraną pod względem kalorii niskobiałkową, wysokotłuszczową i niskowęglowadanową dietą stosowaną w leczeniu lekoopornych napadów padaczkowych u dzieci. Istnieją różne jej rodzaje, w zależności od stosunku tłuszczów do białek i węglowodanów, a najbardziej znana jest klasyczna z ich stosunkiem 4:1 lub 3:1. Założeniem takiej diety jest wywołanie efektu przeciwpadaczkowego poprzez mózgowy katabolizm ciał ketonowych. Najlepiej odpowiadają na nią napady miokloniczne i atoniczne, stąd najczęściej stosowana jest w zespole Lennoxa-Gastauta. Nie można stosować jej w połączeniu z acetazolamidem i należy go odstawić na 14 dni wcześniej. U około 29% dzieci stosujących taką kurację, uzyskano całkowitą kontrolę napadów, a u 38% zmniejszenie częstości napadów o 50%. W niektórych przypadkach efekt co najmniej rocznej diety może być trwały. Należy jednak pamiętać również o jej działaniach ubocznych, takich jak biegunki, zaburzenia wzrostu, kamica nerkowa, czy epizody kwasicy [4,195].

***Dieta ubogoantygenowa***

Podobny cel ma stosowanie w ściśle wybranej grupie dzieci z migrenopadaczką diety ubogoantygenowej. Nie wiadomo w jaki sposób zmniejsza ona częstość napadów, ale efekt ten może być zależny od substancji podobnych do neuroprzekaźników, obecnych w pokarmach albo powstających w jelitach w odpowiedzi na pewne pokarmy [1].

### 1.7.3. Leczenie chirurgiczne

Leczenie chirurgiczne jest uznaną metodą leczenia u wielu dzieci z lekoopornymi napadami padaczkowymi. Uważa się, że okres niepowodzeń leczenia farmakologicznego nie powinien być dłuższy niż dwa lata (według innych autorów 1 rok) [196], przy stosowaniu 3 lub 4 leków, zwłaszcza w przypadku regresji mowy, intelektu, pogorszenia funkcji społecznych oraz zaburzeń zachowania [118,197,198]. Trzeba jednak pamiętać, że następstwa leczenia chirurgicznego padaczki są nieodwracalne. Stąd tak ważne jest mieć pewność, że dziecko choruje na lekooporną padaczkę, a także, że istnieje duże prawdopodobieństwo, iż leczenie to zapobiegnie albo przynajmniej znacznie zmniejszy liczbę dalszych napadów [1].

Lezionektomia jest selektywnym usunięciem ogniskowej patologii w korze [1]. Stosuje się hemisferektomię i mnogie nacięcia podnaczyniówkowe, które zapewniają możliwość leczenia pacjentów, u których ognisko padaczkorodne znajduje się w funkcjonalnie czynnych obszarach kory. Hemisferektomia stosowana jest jako procedura chirurgiczna od 50 lat w takich stanach jak zespół Rassmusena, zespół drgawki połowicze-hemiplegia-padaczka czy choroba Sturge-Webera. Początkowo technika ta polegała na hemisferektomii anatomicznej, ale ze względu na późne powikłania wprowadzono hemisferektomie czynnościową, która obejmuje resekcję okolicy centralnej, lobektomię skroniową i wewnątrzkomorowe przecięcie ciała modzelowatego [44]. Jej modyfikacją jest hemisferotomia z pełnym przerwaniem połączeń między komórkami nerwowymi półkul z możliwie największym zachowaniem tkanki mózgowej [199].

Mnogie nacięcia podnaczyniówkowe są skuteczną metodą u pacjentów, u których okolica padaczkorodna obejmuje korę funkcjonalnie czynną [199]. Zabieg ten przerywa połączenia włókien korowych przebiegających poziomo, co warunkuje przerwanie procesu rekrutacji krytycznej liczby komórek nerwowych koniecznej do zapoczątkowania napadu, z jednoczesnym zachowaniem funkcji kory za pośrednictwem rozmieszczonych pionowo włókien kolumnowych. Zmniejsza on częstość napadów u około 50-70% pacjentów, jednak u 20% obserwuje się nawroty po 2-letnim okresie poprawy po operacji. Może on również

powodować zwiększenie częstości napadów prostych u 15-20% pacjentów. Wynikiem tej operacji opisywana jest znacząca poprawa funkcji mowy, komunikacji oraz zachowania z wykonanym lewostronnym zabiegiem u dzieci z zespołem Landau-Klefnera oraz z objawową padaczką skroniową [4,197,200].

W lekoopornych padaczkach częściowych z początkiem napadu w płacie skroniowym i prawidłową funkcją pamięci w przeciwstronnym płacie skroniowym, wykonuje się standardową lobektomię skroniową przednią. Skuteczność tej metody stwierdza się u około 69-78% pacjentów z niewielkimi zmianami ogniskowymi, którzy po zabiegu pozostają bez lub prawie bez napadów (I i II klasa według Engela) [201]. Ponadto u dzieci w pierwszym roku po zabiegu obserwowana jest poprawa funkcji pamięci oraz interakcji społecznej [198].

Selektywną amygdalo-hipokampektomię stosuje się u pacjentów, u których początek napadu pochodzi ze środkowych struktur płata skroniowego lub gdy przeciwstronna funkcja pamięci jest na pograniczu normy [1,2].

Operacje na płacie skroniowym, zwłaszcza wczesne, dają dobre wyniki, około 76% pacjentów jest wolnych od napadów, 20% ma rzadkie napady, a 5% znacząca poprawę [89,202]. Badanie histopatologiczne w większości przypadków wykazuje stwardnienie hipokampa w około 43%, gliozę w 28,5%, u 14% niskozróżnicowane guzy, u 9,5% naczyniaki jamiste, u 5% dysplazję korową a u 5% brak patologicznych zmian [89,202]. U pacjentów ze stwardnieniem hipokampa częstość napadów oraz czas trwania padaczki, nie stanowią czynniki ryzyka dla nawrotu napadów po interwencji chirurgicznej [103]. Za korzystny rokowniczo czynnik uważa się obecność zlokalizowanych zmian w zapisie EEG w operowanym płacie skroniowym oraz brak napadów wtórnie uogólnionych [203]. Czynnikiem niekorzystnym rokowniczo jest brak drgawek gorączkowych w wywiadzie u pacjentów z padaczką skroniową i stwardnieniem hipokampa [204].

Dobre wyniki osiągano również po chirurgicznym leczeniu padaczki czołowej, zwłaszcza u pacjentów z obecnością ogniska padaczkorodnego w obrazie MRI (76% pewnych wyników w stosunku do 41% bez ogniska w MRI). Obecność w wywiadzie drgawek gorączkowych u pacjentów z padaczką czołową była czynnikiem związanym z nawrotami napadów po zabiegu chirurgicznym [205].

Również u dzieci z zaburzeniami migracji neuronalnej uzyskuje się dobre wyniki leczenia chirurgicznego. U 50-60% dzieci z ogniskową dysplazją korową, zlokalizowaną głównie w płatach tylnych, uzyskuje się całkowitą lub dobrą kontrolę napadów, zwłaszcza gdy zmiana ta była pojedyncza i usunięta została w całości [206,207]. Natomiast dzieci z

uogólnionymi chorobami neurorozwojowymi, u których stwierdza się zlokalizowane ognisko padaczkowe, mogą uzyskać poprawę po jego usunięciu, zarówno w zakresie kontroli napadów padaczkowych oraz funkcji poznawczych i zachowania [208].

### 1.7.4. Neurostymulacja

Neurostymulacja stanowi nową propozycję terapii w nie poddającej się leczeniu farmakologicznemu padaczce. Stymulacja nerwu błędnego (SNV) jest jedyną metodą leczniczej neurostymulacji zatwierdzoną obecnie przez Food and Drug Administration (FDA), chociaż jej mechanizm działania pozostaje nieznany. Chodzi tu zapewne o wpływ na jądro pasma samotnego, głównego szlaku wstępującego nerwu błędnego i jego połączenia z jądrem szwu i miejscem sinawym. Wszystkie te jądra wykazują rozchodzące się projekcje korowe i mezolimbiczne do struktur potencjalnie padaczkorodnych, takich jak ciało migdałowate i hipokamp. SNV może ponadto zwiększać stężenie hamujących neuroprzekaźników, w tym GABA w płynie mózgowo-rdzeniowym oraz zwiększać przeciwpadaczkową czynność serotoninergiczną i dopaminergiczną. Oba te czynniki potęgują wpływ SNV na aktywność drgawkową kory mózgu, powodując desynchronizację zapisu EEG.

Stymulacja nerwu błędnego odbywa się poprzez wszczepienie generatora zasilanego bateriami, połączonego z przewodem zakończonym trzema spiralnymi elektrodami kontaktowymi, które są oplatane wokół lewego nerwu błędnego na szyi. Preferuje się lewy nerw, gdyż uważa się, że zawiera mniej dosercowych włókien eferentnych niż prawy. Skuteczność tej terapii jest zbliżona do skuteczności nowych leków przeciwpadaczkowych, ocenianej jako odsetek pacjentów z co najmniej 50% redukcją częstości napadów w stosunku do poziomu wyjściowego, która waha się od 28,5% w przypadku gabapentyny do 45,7% w przypadku topiramatu [199]. Zabiegowi temu poddawani są pacjenci, którzy nie są kandydatami do leczenia chirurgicznego z powodu braku lokalizacji ogniska padaczkowego w badaniach przedoperacyjnych [209]. Wyniki SNV u dzieci są jednak ograniczone, a podejmowane próby dowodzą, że chociaż u większości dzieci liczba napadów zmniejszyła się, to jednak terapia ta u około 1/3 pacjentów została przerwana z powodu niedostatecznej klinicznej poprawy. Podczas pobudzania nerwu X występuje prawie zawsze chrypka a u 10% pacjentów kaszel. Objawy te są przejściowe i zmniejszają się przy obniżeniu częstości stymulacji. Zachęcające badania u dorosłych wskazują, że każda uzyskana w ten sposób poprawa kontroli napadów może się utrzymywać nawet długi czas. Pozostaje jednak pytanie, które typy napadów i które rodzaje zespołów padaczkowych powinny być leczone

stymulacją nerwu X oraz w jakim wieku dzieci powinny mieć zastosowaną taką procedurę [1].

### 1.7.5. Radiochirurgia

Obecnie duże nadzieje wiąże się z wykorzystaniem w leczeniu padaczki promieniowania jonizującego. Mechanizm odpowiedzialny za działanie przeciwpadaczkowe promieniowania nie został ostatecznie wyjaśniony, sugeruje się jednak udział nadwrażliwości neuronów ognisk padaczkowych lub tworzenia nowych połączeń synaptycznych. Naświetlanie może również przeciwdziałać epileptogenezie, poprzez indukowanie zmian biochemicznych, w tym redukcji pobudzających aminokwasów bez wpływu na układ GABA-ergiczny.

Wprowadzenie napromieniania stereotaktycznego pozwoliło na precyzyjne niszczenie ogniska, bez towarzyszącego lub późnego uszkodzenia popromiennego przyległych tkanek, stąd też proponuje się je jako metodę leczenia padaczki zlokalizowanej. Ostatnio korzystne rezultaty stosowania tej terapii stwierdzono w padaczce związanej z obecnością naczyniaków jamistych i hamartomatów podwzgórza. Sugeruje się, że promieniowanie jest w stanie wystarczająco precyzyjnie wpływać na obszar padaczkorodny kory, aby zahamować czynność napadową, nie zaburzając jednocześnie jej funkcji. Jednakże mało prawdopodobne jest ustalenie takich radiochirurgicznych parametrów dozymetrycznych (dawka prawdopodobnie powinna wynosić ponad 22 Gy-), aby w konsekwentny sposób niszczyć okolice padaczkorodną, nie powodując jakichkolwiek uszkodzeń i zapobiegać potencjalnym deficytom funkcjonalnym [200]. Ponadto radioterapia wykazuje opóźnione działanie i może wymagać dodatkowego leczenia obrzęku mózgu [199]. Próby tego rodzaju terapii podejmowane są głównie u pacjentów dorosłych, jakkolwiek wyniki budzą nadzieje szerszego zastosowania jej również u młodszych. Rozwój nowych skutecznych metod chirurgicznego leczenia padaczki będzie jednak zależał od coraz lepszej i wielokierunkowej przedoperacyjnej diagnostyki lokalizacyjnej. Wydaje się, że optymalna dla tej diagnostyki jest możliwość łączenia wielu rodzajów badań, jak wideoEEG z funkcjonalnym i strukturalnym MR. Szczególnie u dzieci właściwą oceną wyników interwencji chirurgicznych powinna być nie tylko dobra kontrola napadów, ale również funkcjonowanie fizyczne, koncentracja uwagi i możliwości uczenia się oraz aktywność psychospołeczna [1,199].

## 1.8. Podsumowanie dla celu pracy

Leczenie i opieka nad dzieckiem chorym na padaczkę to bardzo trudne i odpowiedzialne zadanie, z uwagi na zmiany dokonujące się z wiekiem. Pierwszy rok leczenia jest krytyczny, wtedy bowiem dzieci, rodzice i nauczyciele mogą rozwijać postawy, które mogą źle wpływać na terapię i późniejsze przystosowanie psychospołeczne. Warunkiem powodzenia leczenia jest przeprowadzenie programu edukacyjnego, którym lekarz obejmuje pacjenta, jego rodzinę, szkołę a nawet przedszkole. Lekarza leczącego padaczkę dziecięcą musi cechować dokładność i umiar w podejmowaniu decyzji, a także spokój i budzący zaufanie stosunek do dziecka i jego rodziny [210]. Najważniejsze jednak jest jednak to, aby pośród wyszukanych i skomplikowanych metod diagnostycznych, mnogości leków przeciwpadaczkowych oraz możliwości interwencji chirurgicznych, umieć wciąż dostrzegać w chorym dziecku człowieka o dużej wrażliwości, który ma przed sobą kolejne etapy rozwoju. Szczególne miejsce w diagnostyce i terapii padaczki wieku rozwojowego w kontekście powyższych stwierdzeń zajmuje padaczka częściowa.

# 2. Cel pracy

Celem tej pracy było określenie klinicznej przydatności metod neuroobrazowych strukturalnych (strukturalnego rezonansu magnetycznego, angiografii rezonansu magnetycznego) i czynnościowych (protonowej spektroskopii rezonansu magnetycznego) oraz metod czynnościowych elektrofizjologicznych (elektroencefalografii i wideoelektroencefalografii) w diagnostyce padaczki częściowej u dzieci.

Przeprowadzona zostanie analiza zależności wyników badań tymi metodami od wrodzonych i nabytych czynników ryzyka wystąpienia padaczki częściowej, wieku jej wystąpienia oraz wyników oceny klinicznej dzieci z padaczką częściową.

Dokonane zostanie porównanie znaczenia tych metod dla ustalania lokalizacji ogniska padaczkorodnego u dzieci chorych na padaczkę częściową, a także dla ustalania rozpoznania objawowego charakteru padaczki częściowej.

Ocenie poddane zostanie również znaczenie metod neuroobrazowych i elektrofizjologicznych u dzieci z padaczką częściową wczesną i lekooporną.

# 3. Metody

## 3.1. Kliniczne

Badanie podmiotowe, obejmujące szczegółowy i celowany wywiad, przeprowadzono w czasie hospitalizacji dziecka. Pochodził on od rodziców, a także od opiekunów i niektórych dzieci starszych. Dokładnie analizowano czas wystąpienia, rodzaj padaczki, typ napadów i przebieg choroby. Zwrócono także uwagę na rodzinne występowanie padaczki i innych chorób oraz przebyte urazy czaszkowo mózgowe. Szczegółowo określono matczyne, osobnicze i środowiskowe czynniki ryzyka padaczki.

Dokonano wnikliwego badania neuropediatrycznego, psychologicznego i okulistycznego wszystkich dzieci, a u niektórych z nich przeprowadzono także badanie antropometryczne i dermatoglifów. Do oceny neuropsychologicznej dzieci zastosowano testy psychologiczne Psyche-Cattel, Termana- Merrill, Wechslera, Bender-Koppitz i Bentona.

Rozpoznania rodzaju padaczki i typu napadów dokonano na podstawie klasyfikacji Międzynarodowej Ligii Przeciwpadaczkowej [33]. Dokonano przeglądu metod leczenia, w tym szczegółowo farmakoterapii.

## 3.2. Laboratoryjne

U wszystkich dzieci przeprowadzono podstawowe badania biochemiczne i analityczne, a u części z nich także oznaczenie stężenia kwasu mlekowego, amoniaku, gazometrii krwi. Wykorzystano ponadto tandemową spektroskopię masową, badanie GC-MS w moczu i aktywności enzymów lizosomalnych w badaniu krwi. U pojedynczych dzieci wykonano także kariotyp.

## 3.3. Neuroobrazowe

Zasadniczą metodą neuroobrazowania zastosowaną u wszystkich dzieci z padaczką częściową był strukturalny rezonans magnetyczny (MRI). U 16 dzieci wykonano dodatkowo badanie naczyniowe MR (MRA) i u 16 dzieci badanie protonowej spektroskopii MR (HMRS). Diagnostykę MRI przeprowadzono w sekwencjach SE T1, FSE T2, PD, FLAIR, IR T1 o grubości warstw 3 i 5 milimetrów w płaszczyznach poprzecznych, czołowych i strzałkowych, za pomocą aparatu 1.5 T Signa Horizon HiSpeed firmy General Electric. Do badania MRA użyto techniki 3D TOF, a do MRS techniki SVS PRESS. Wszystkie te badania przeprowadzono w Pracowni Rezonansu Magnetycznego Katedry Radiologii

Collegium Medicum Uniwersytetu Jagiellońskiego w Krakowie (Kierownik: dr hab. n. med. Andrzej Urbanik).

Obrazowanie mózgu przy użyciu tomografii komputerowej (TK) przeprowadzono u 102 dzieci, nie było ono badaniem rutynowym u dzieci z padaczką częściową. Wykonano je aparatem HiSpeed DX/i firmy General Electric w Samodzielnej Pracowni Radiologii Uniwersyteckiego Szpitala Dziecięcego CM UJ (Kierownik: dr n. med. Zofia Wyrobek).

### 3.4. Czynnościowe

U wszystkich dzieci wykonano klasyczne badanie EEG przy użyciu 16 kanałowego aparatu firmy Grass, a u 55 dzieci także badanie wideoEEG aparatem z 21 elektrodami powierzchniowymi PL 270 firmy MetronicDantec w czasie czuwania i/lub we śnie fizjologicznym. Badania wideoEEG przeprowadzono w Pracowni Wideoencefalografi Uniwersyteckiego Szpitala Dziecięcego CM UJ w Krakowie (Kierownik: dr n. med. Alicja Kubik) za pomocą kamery Samsung z ruchomą ogniskową 200 M LENS. Badania były wykonywane u wszystkich dzieci w identycznych warunkach lokalowych i technicznych, przez tego samego licencjowanego starszego technika elektroencefalografii. Czas badania wynosił dla każdego dziecka co najmniej 60 minut. W trakcie zapisów międzynapadowych EEG i wideoEEG zastosowano w czasie snu fotostymulację a w czasie czuwania dodatkowo hiperwentylację. Rejestracji u 40 dzieci dokonano w czasie snu fizjologicznego, u 93 dzieci w trakcie czuwania, a u 8 dzieci zarówno w czasie snu jak i czuwania. Wszystkie krzywe EEG poddano analizie wzrokowej przez 2 lekarzy posiadających licencję z zakresu elektroencefalografii, a wynik jest średnią z ich opisów.

### 3.5. Statystyczne

W przypadku zmiennych o rozkładzie nie różniącym się istotnie od rozkładu normalnego w analizie statystycznej stosowano testy parametryczne (t-studenta), a w przypadku zmiennych o charakterze rozkładu różnym od normalnego zastosowano test Manna-Whitney'a. Częstość w grupach porównano dwustronnym testem Fishera. Dla oceny użyteczności klinicznej wybranych testów laboratoryjnych i klinicznych wyliczono ich czułość, swoistość, wartość predykcji dodatniej (PPV – *positive predictive value*) i wartość predykcji ujemnej (NPV – *negative predictive value*) oraz określono 95% przedział ufności wyliczonych wartości (95%CI – 95% confidence interval). Analizy statystycznej dokonano przy użyciu komputerowych programów statystycznych: Statistica 6.0 PL (StatSoft, Inc. STATISTICA for Windows) oraz StatsDirect for Windows. Różnice i zależności uznano za

istotne statystycznie, jeżeli prawdopodobieństwo odrzucenia prawdziwej hipotezy zerowej wynosiło mniej niż 5% ($p<0,05$).

# 4. Materiał

Badaniami objęto 140 dzieci z padaczką częściową, które w latach 1998-2004 były hospitalizowane w Klinice Neurologii Dziecięcej Wydziału Lekarskiego Collegium Medicum Uniwersytetu Jagiellońskiego w Krakowie. Było wśród nich 70 dziewczynek i 70 chłopców, w wieku od 2 miesięcy do 17 lat. Młodsza grupa wiekowa do 5 roku życia obejmowała 38 dzieci, natomiast starsza od 5 do 17 roku życia 102 dzieci. Szczegółową charakterystykę wiekową objętych dzieci objętych badaniami przedstawia tabela 2. Średnia wieku wynosiła 8 lat i 4 miesiące a średni czas trwania choroby 2 lat i 4 miesiące.

**Tabela 2. Wiek dzieci objętych badaniami**

| Przedział wiekowy w latach | Liczba dzieci |
|---|---|
| 0-2 | 15 |
| 2-5 | 23 |
| 5-10 | 51 |
| 10-17 | 51 |
| Razem | 140 |

Zgodnie z obowiązującą Klasyfikacją padaczek [33], wśród objętych badaniem pacjentów wyróżniono 3 grupy, dzieci z padaczką idiopatyczną, z padaczką objawową oraz padaczką prawdopodobnie objawową (tabela 3). Najliczniejszą grupę stanowiły dzieci z padaczką objawową (83/140) a najmniej liczną pacjenci z padaczką idiopatyczną (3/140). U trojga dzieci z padaczką idiopatyczną rozpoznano padaczkę rolandyczną, padaczkę potyliczną oraz padaczkę czołową.

**Tabela 3. Rodzaje padaczki u dzieci z padaczką częściową**

| Rodzaje padaczki | Idiopatyczna | Objawowa | Prawdopodobnie objawowa |
|---|---|---|---|
| Liczba dzieci | 3 | 84 | 56 |

Przyczyną tak małej liczby dzieci w tej grupie jest prawdopodobnie łagodny charakter napadów i duża łatwość leczenia ambulatoryjnego tych dzieci, jak również brak u nich zmian strukturalnych w badaniu neuroobrazowym.

U ponad połowy hospitalizowanych dzieci z padaczką częściową (73/140 – 52,1%) rozpoznano napady częściowe złożone, a wśród nich najczęściej napady psychoruchowe (36,4%). Wśród nieco mniejszej liczebnie grupy dzieci z napadami częściowymi prostymi (47,9%) przeważały dzieci z napadami ruchowymi (43,0%). Do wtórnego uogólnienia napadów dochodziło częściej w grupie z napadami częściowymi prostymi (37/67) niż z częściowymi złożonymi (28/73). Dane dotyczące typu napadów przedstawiono w tabeli 4.

**Tabela 4. Typ napadów padaczkowych u dzieci z padaczką częściową**

| Typ napadów | Liczba dzieci |
|---|---|
| Częściowe złożone | 73 |
| Psychoruchowe | 51 |
| Psychosensoryczne | 22 |
| Wtórnie uogólnione | 28 |
| Częściowe proste | 67 |
| Ruchowe | 63 |
| Czuciowe | 1 |
| Czuciowo-ruchowe | 3 |
| Wtórnie uogólnione | 37 |

U 21/140 (14,3%) dzieci wystąpił stan padaczkowy napadów częściowych, który u 18 (13,4%) z nich stał się wtórnie uogólnionym. 11/21 (7,9%) dzieci ze stanem padaczkowym miała wyjściowo napady ruchowe proste a psychoruchowe 8/21 (5,7%) dzieci (tabela 5).

Napadom padaczkowym u 30/140 (21,4%) dzieci towarzyszyły różne objawy zarówno przed jak i ponapadowe. Ból głowy przednapadowy wystąpił się u 14/140, natomiast ponapadowy u 6 dzieci. Liczną grupę stanowiło także 11 dzieci, u których obserwowano ponapadowy niedowład połowiczy Todda (tabela 6).

**Tabela 5. Rodzaje stanu padaczkowego u dzieci**

| Rodzaj stanu padaczkowego | Liczba dzieci |
|---|---|

| | |
|---|---|
| Napadów częściowych | 3 |
| Ruchowych | 1 |
| Psychoruchowych | 1 |
| Psychosensorycznych | 1 |
| Napadów wtórnie uogólnionych | 18 |
| Ruchowych | 10 |
| Psychoruchowych | 7 |
| Psychosensorycznych | 1 |
| Razem | 21 |

**Tabela 6. Objawy towarzyszące napadom padaczkowym**

| Objawy | Liczba dzieci |
|---|---|
| Ból głowy | 20 |
| Przednapadowy | 14 |
| Ponapadowy | 6 |
| Niedowład Todda | 11 |
| Razem | 31* |

* U 1 dziecka wystąpił zarówno ponapadowy ból głowy jak i niedowład Todda.

U wszystkich dzieci dokonano analizy danych z okresu ciążowo-okołoporodowego, stanowiących czynniki ryzyka dla powstawania padaczki i dalszego rozwoju psychoruchowego dzieci. Dane te zbierane były na podstawie informacji zawartych w książeczce zdrowia dzieci oraz ustnych informacji od rodziców hospitalizowanych pacjentów w ramach pogłębionego celowanego wywiadu (tabela 7).

**Tabela 7. Rodzaj obciążenia ciążowo-okołoporodowego u hospitalizowanych dzieci**

| Obciążenie ciążowo-okołoporodowe | Liczba |
|---|---|
| Ciąża podtrzymywana hormonalnie | 5 |
| EPH gestoza | 8 |
| Stany zapalne u matki | 3 |
| Wylew podpajęczynówkowy u matki w czasie ciąży | 1 |

| | |
|---|---|
| Wole tarczycowe u matki nieleczone | 1 |
| Nieprawidłowe ułożenie płodu | 5 |
| Przedwczesne odklejenie łożyska | 1 |
| Łożysko przodujące | 1 |
| Farmakologiczne prowokacja porodu | 4 |
| Próżnociąg | 1 |
| Okręcenie pępowiną | 5 |
| Niedotlenienie okołoporodowe | 15 |
| Zespół aspiracji smółki | 1 |
| Wcześniactwo | 3 |
| Transfuzja wymienna | 1 |
| Uraz okołoporodowy | 4 |
| Razem | 59* |

* Liczba jest większa niż liczba dzieci (44/140), gdyż u 14 dzieci występowało więcej niż jedno obciążenie ciążowo-okołoporodowe.

W 23/44 przypadkach stwierdzono obecność matczynych czynników ryzyka, a w 27/44 przypadkach patologię okresu okołoporodowego, w tym najczęściej niedotlenienie, które stwierdzono u 10,7 % dzieci.

U 15/140 dzieci padaczka występowała rodzinnie, a u 10/140 w rodzinach występowały inne schorzenia (tabela 8).

Analizowano także występowanie innych czynników osobniczych, mogących mieć związek z rozwojem padaczki u dzieci (tabela 9).

**Tabela 8. Choroby występujące w rodzinach dzieci z padaczką częściową**

| Rodzinne występowanie padaczki i innych schorzeń | Liczba dzieci |
|---|---|
| Padaczka u rodziców | 4 |
| Padaczka u rodzeństwa | 2 |
| Padaczka u kuzynów | 9 |
| Stwardnienie rozsiane u ojca dziecka | 1 |
| Znamię Pringle'a u ojca | 1 |
| Samoistne bóle głowy (matka, rodzeństwo) | 8 |
| Razem | 25 |

**Tabela 9. Osobnicze czynniki ryzyka padaczki częściowej u dzieci**

| Czynnik | Liczba dzieci |
|---|---|
| Drgawki gorączkowe | 20 |
| Proste | 17 |
| Złożone | 3 |
| Napady afektywnego bezdechu | 2 |
| Moczenie nocne | 1 |
| Wada serca | 2 |
| Bóle głowy współistniejące z padaczką | 7 |
| Razem | 32 |

Drgawki gorączkowe wystąpiły u 14,3 % dzieci z padaczką częściową, a według relacji rodziców większość z nich spełniała kryteria drgawek gorączkowych prostych (12,0%).

W tabeli 10 zestawiono ujawnione nabyte przyczyny padaczki częściowej u 29 (20%) dzieci. Potwierdzono znaczenie urazów czaszkowo mózgowych dla występowania padaczki w wieku rozwojowym, a także istotny w powstawaniu padaczki przebytych neuroinfekcji.

Wynik badania neuropediatrycznego u zdecydowanej większości dzieci nie wykazywał odchyleń od stanu prawidłowego, jednakże u 31/140 dzieci z padaczką częściową był on nieprawidłowy. Najczęściej w badaniu fizykalnym stwierdzano cechy

**Tabela 10. Nabyte przyczyny padaczki u dzieci z padaczką częściową**

| Przyczyny | Liczba dzieci |
|---|---|
| Uraz głowy u dzieci | 20 |
| z utratą przytomności | 6 |
| bez utraty przytomności | 14 |
| Udar niedokrwienny | 1 |
| Wodniaki podtwardówkowe | 1 |
| Neuroinfekcje u dzieci | 7 |
| zapalenie opon | 3 |
| posocznica | 4 |
| Razem | 29 |

**Tabela 11. Odchylenia od normy w badaniu neuropediatrycznym u dzieci z padaczką częściową**

| Nieprawidłowości | Liczba dzieci |
|---|---|
| Niedowład spastyczny połowiczy | 9 |
| Niedowład spastyczny obustronny | 2 |
| Hypotonia mięśniowa uogólniona | 3 |
| Opóźnienie rozwoju psychoruchowego | 9 |
| Małogłowie | 2 |
| Wielkogłowie | 2 |
| Dysmorfia | 6 |
| Mikrosomia | 3 |
| Zaburzenia pigmentacji skóry | 2 |
| Naczyniaki twarzy/ tułowia | 3 |
| Zanik twarzy połowiczy | 1 |
| Objawy móżdżkowe | 2 |
| Stereotypie ruchowe | 2 |
| Niezgrabność ruchowa | 3 |
| Niedowład n. VII | 1 |
| Zaburzenia czucia głębokiego i stereognozji | 1 |
| Razem | 51* |

* u 15 dzieci badanie neurologiczne wykazało więcej niż 1 nieprawidłowość

niedowładu spastycznego (7,9%) w tym połowiczego (9/31) oraz obustronnego (2/31) i opóźnienie rozwoju psychoruchowego (9/31) oraz nieco rzadziej dysmorfię (6/31). Te nieprawidłowości zostały omówione w tabeli 11.

W badaniu psychologicznym, któremu poddane zostały wszystkie dzieci z użyciem dostosowanych do wieku odpowiednich testów psychologicznych, stwierdzono u 10/140 wyraźne opóźnienie rozwoju psychoruchowego, a 12/140 dzieci upośledzenie umysłowe, w stopniu umiarkowanym u 4/11 oraz lekkim u 9/11 dzieci. U 7/140 dzieci stwierdzono inteligencję niższą niż przeciętna a u 2/140 pogranicze normy i upośledzenia umysłowego.

U 13/140 hospitalizowanych dzieci z padaczką częściową przeprowadzono badanie antropometryczne i dermatoglifów, a w ślad za nim u 3 dzieci badanie kariotypu, rozpoznając u jednego dziecka zespół Klinefeltera.

U wszystkich dzieci z padaczką częściową prowadzono leczenie farmakologiczne. Monoterapia była skuteczna u 87 dzieci (tabela 12).

**Tabela 12. Farmakoterapia u dzieci z padaczka częściową**

| Zastosowane leczenie | Liczba dzieci |
|---|---|
| Monoterapia pierwszym lekiem | 61 |
| Monoterapia drugim lekiem | 26 |
| Biterapia | 41 |
| Politerapia | 12 |

| | |
|---|---|
| Razem | 140 |

**Tabela 13. Leki pierwszego rzutu u dzieci z padaczka częściową**

| Rodzaj leku | Liczba dzieci |
|---|---|
| Karbamazepina | 74 |
| Kwas walproinowy | 28 |
| Okskarbamazepina | 22 |
| Fenobarbital | 9 |
| Wigabatryna | 4 |
| Klonazepam | 3 |
| Razem | 140 |

U ponad 50% dzieci z padaczką częściową lekiem pierwszego rzutu była karbamazepina, a kolejnymi najczęściej stosowanymi kwas walproinowy i okskarbamazepina (tabela 13).

U zdecydowanej większości (17/26) dzieci w grupie z patologią hipokampa skuteczne było leczenie jednym lekiem przeciwpadaczkowym (tabela 14). Lekiem pierwszego rzutu w 23 przypadkach była karbamazepina a w 3 kwas walproinowy. U 10/23 dzieci karbamazepina w monoterapii była lekiem skutecznym, a kwas walproinowy u 1/3 dzieci. Leczenie u wszystkich dzieci było kontrolowane stężeniem leku w surowicy krwi.

**Tabela 14. Farmakoterapia padaczki u dzieci z patologią hipokampa**

| Rodzaj leczenia | Zanik hipokampa | Stwardnienie hipokampa | Zanik i stwardnienie hipokampa | Razem |
|---|---|---|---|---|
| Monoterapia | 12 | 4 | 1 | 17 |
| Biterapia | 8 | - | - | 8 |
| Politerapia | 1 | - | - | 1 |

U 3 dzieci z zaburzeniami migracji prowadzono skuteczną kontrolowaną monoterapię padaczki, u 1 stosowano biterapię a u 2 politerapię. U jednego z dzieci operacyjnie usunięto torbiel pajęczynówki.

Leczenie operacyjne przeprowadzono u 4/140 dzieci, w tym u 3 z guzami mózgu i jednego z heterotopią w formie usunięcia torbieli pajęczynówki.

# 5.Wyniki

## 5.1. Badania neuroobrazowe

U wszystkich hospitalizowanych dzieci z padaczką częściową zostało wykonane strukturalne badanie MR mózgu. Badanie to u 38 dzieci było jedynym rodzajem neuroobrazowania strukturalnego. Wśród 102 dzieci, u których wykonano także TK głowy, 60 dzieci miało prawidłowy obraz mózgowia a u 42 dzieci wykazano nieprawidłowości w obrębie OUN. Badanie MRA wykonano u 16 dzieci, w tym tylko u jednego dziecka wykazało ono nieprawidłowy wynik. 16 dzieci objęto dodatkowo badaniem HMRS, spośród których tylko u 1 dziecka badanie to było prawidłowe (tabela 15).

**Tabela 15. Liczba i wyniki badań neuroobrazowych u 140 dzieci z padaczką częściową**

| Rodzaj badania | MRI | TK | MRA | HMRS |
|---|---|---|---|---|
| Liczba badań | 140 | 102 | 16 | 16 |
| Wyniki prawidłowe | 41 | 60 | 15 | 1 |
| Wyniki nieprawidłowe | 99 | 42 | 1 | 15 |

U zdecydowanej większości pacjentów z padaczką częściową (99/140) stwierdzono zmiany w neuroobrazowaniu MRI (tabela 16).

Wśród dzieci z nieprawidłowym obrazem mózgowia w badaniu MRI, jedną z najliczniejszych grup stanowiły dzieci ze zmianami w obrębie hipokampa (z zanikiem i/lub stwardnieniem) i obejmowała ona 26/140 pacjentów. Szczegółowego omówienia tej grupy pacjentów dokonano w dalszej części pracy.

Liczną grupę pacjentów stanowiły także dzieci ze stwierdzaną w badaniu MRI asymetrią komór bocznych (24/140) (fotografie 1a,b). W przypadku tej zmiany zwrócono uwagę na możliwe jej przyczyny i zestawiono je w tabeli 17.

Tabela 16. Wyniki neuroobrazowania MRI u dzieci z padaczką częściową

| Rodzaj zmian w badaniu MRI | Liczba zmian |
|---|---|
| Zanik lub stwardnienie hipokampa | 26 |

| | |
|---|---|
| Asymetria komór bocznych | 24 |
| Zaniki korowe, korowo-podkorowe | 21 |
| Torbiel pajęczynówki | 10 |
| Porencefalia | 8 |
| Zaburzenia migracji neuronalnej | 6 |
| Fakomatozy | 6 |
| Jama Vergi | 6 |
| Poszerzenie przestrzeni płynowych | 5 |
| Asymetria struktur mózgowia | 4 |
| Zaburzenia rozwojowe móżdżku | 4 |
| Blizna glejowa naczyniopochodna | 3 |
| Leukoencefalopatia | 3 |
| Jama przegrody przeźroczystej | 3 |
| Guz | 3 |
| Torbiel szyszynki | 3 |
| Zmiany dys/demienilizacyjne | 2 |
| Brak ciała modzelowatego, zakrętu obręczy, niedorozwój sierpa mózgu | 2 |
| Torbiel naskórzasta / przestrzeni okołonaczyniowej | 2 |
| Naczyniak żylny | 2 |
| Duży zbiornik wielki | 2 |
| Zwapnienie | 2 |
| Zaburzenia mielinizacji | 1 |
| Wpuklanie się zbiorników nadnosidłowych | 1 |
| Ogółem | 149* |

* U 34 dzieci badanie strukturalne MR wykazało więcej niż jedną zmianę w obrębie OUN stąd wynik ogółem zmian w badaniu MRI przewyższa ilość dzieci objętych badaniem.

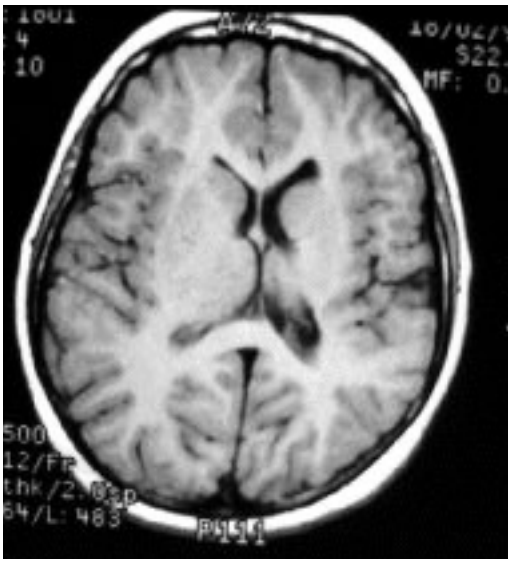

**Fotografia 1a.**

Zanik korowo-podkorowy półkuli mózgu lewej. Dziewczynka 10-letnia z napadami ruchowymi prostymi prawostronnymi i z niedowładem spastycznym prawostronnym. MRI mózgu, obraz T1- zależny.

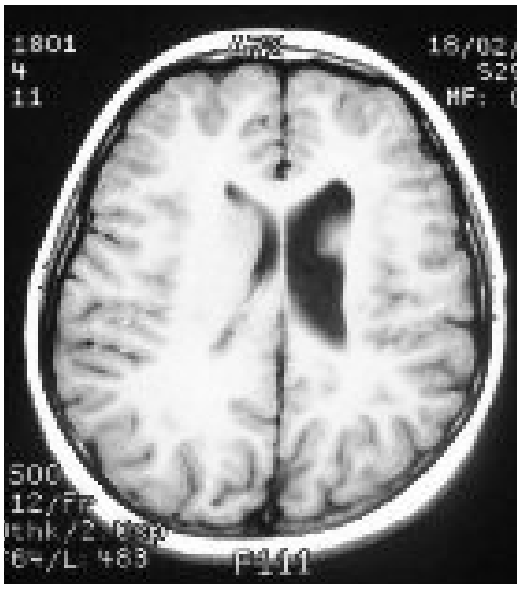

**Fotografia 1b.**
Wyraźnie zmniejszona objętość półkuli mózgu lewej z poszerzeniem komory bocznej. Dziewczynka 10-letnia urodzona w zamartwicy. MRI mózgu, obraz T1-zależny.

**Tabela 17. Czynniki okołoporodowe u 24 dzieci z asymetrią układu komorowego w MRI**

| Czynnik | Liczba dzieci |
|---|---|
| EPH gestoza | 3 |
| Wylew podpajęczynówkowy u matki | 1 |
| Nieprawidłowe położenie płodu | 1 |
| Łożysko przodujące | 1 |
| Farmakologiczna prowokacja porodu | 1 |
| Okręcenie pępowiną | 1 |
| Wcześniactwo | 1 |
| Uraz (złamanie obojczyka) | 1 |
| Niedotlenienie okołoporodowe | 5 |
| Razem | 15* |

* U 3 dzieci występowała zarówno EPH gestoza jak i niedotlenienie okołoporodowe.

Nieco mniej liczną grupę dzieci (21/140) stanowili pacjenci z zanikami korowymi i korowo-podkorowymi (fotografie 2a,b), wśród których u 6/21 dzieci występowały dyskretne zmiany zanikowe.

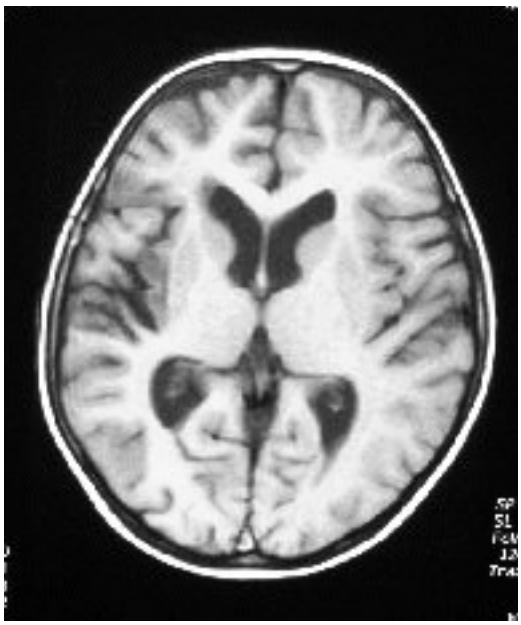

**Fotografia 2a.**
Zanik istoty szarej i białej płatów czołowego i ciemieniowego prawego. Chłopiec 6-letni z napadami ruchowymi prostymi lewostronnymi i niedowładem spastycznym lewostronnym oraz niedowładem ośrodkowym nerwu twarzowego lewego. MRI mózgu, obraz T1-zależny.

**Fotografia 2b.**

Zanik istoty białej i szarej płatów czołowego i ciemieniowego prawego w obrazie PD-zależnym. Chłopiec 6-letni, z 14. ciąży przebiegającej z nadciśnieniem tętniczym matki dziecka, rozwiązanej cięciem cesarskim.

Rzadziej u dzieci z padaczką częściową w badaniu MRI stwierdzano torbiel pajęczynówki (10/140) (fotografia 3) oraz porencefalię (8/140) (fotografie 4 oraz 5a,b).

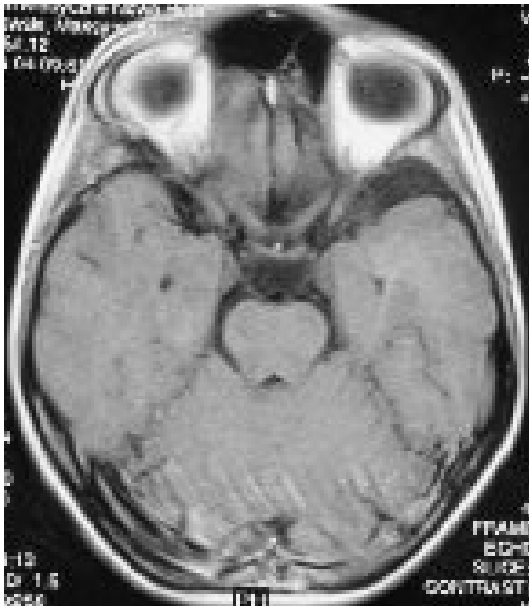

**Fotografia 3.**
Torbiel pajęczynówki w okolicy bieguna płata skroniowego lewego. Chłopiec 11-letni z napadami ruchowymi prostymi prawostronnymi i wtórnie uogólnionymi, bez istotnych obciążeń w wywiadzie i bez zmian w badaniu neurologicznym. MRI mózgu, obraz T1-zależny po kontraście.

**Fotografia 4.**
Ognisko porencefali w obszarze podkorowym półkuli mózgu prawej. Chłopiec 5-letni z niedowładem spastycznym lewostronnym, nasilanym przez napady ruchowe proste lewostronne. Stan po udarze niedokrwiennym z nieustalonej przyczyny. MRI mózgu, obraz T1-zależny.

W tabeli 18 zostały przedstawione możliwe przyczyny porencefalii u dzieci objętych obecną analizą.

**Tabela 18. Czynniki ryzyka występujące u dzieci z porencefalią i padaczką częściową**

| Czynnik | Liczba dzieci |
|---|---|
| Nieprawidłowe ułożenie płodu | 1 |
| Okręcenie pępowiną + wstrząśnienie mózgu w wieku 6 lat | 1 |
| Drgawki gorączkowe złożone | 1 |
| Wada sinicza i operacja usunięcia wodniaków podtwardówkowych | 1 |
| Udar niedokrwienny | 1 |
| Uraz głowy bez utraty przytomności | 1 |
| Epizod naczyniopochodny | 1 |
| Uraz czaszkowo mózgowy | 2 |
| Razem | 8 |

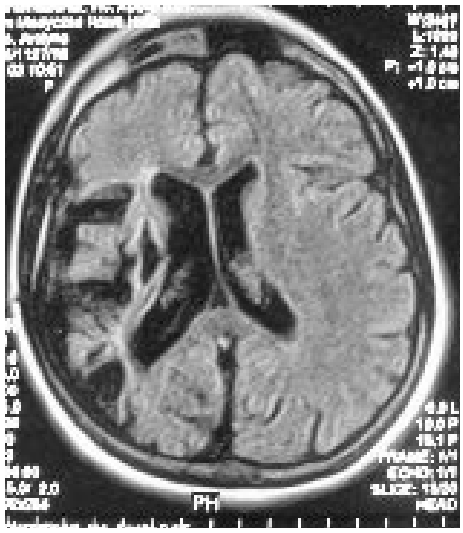

**Fotografia 5a.**
Rozległy zanik korowo-podkorowy półkuli mózgu prawej z glejozą. Dziewczynka 16-letnia z napadami ruchowymi prostymi lewostronnymi i wtórnie uogólnionymi, nasilającymi niedowład spastyczny lewostronny. Stan po udarze niedokrwiennym mózgu w okresie niemowlęcym u dziecka z siniczą wadą serca. MRI mózgu, obraz FLAIR.

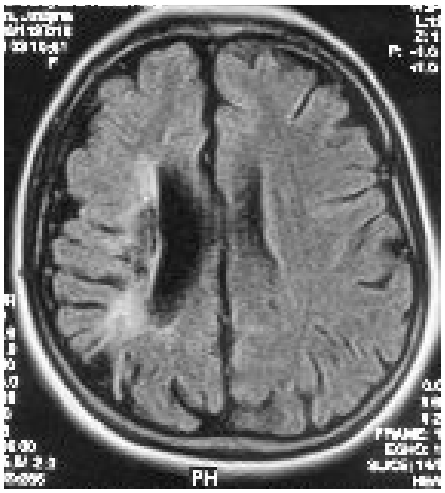


**Fotografia 5b.**
Wyraźne zmniejszenie objętości półkuli mózgu prawej z glejozą okołokomorową u dziewczynki z upośledzeniem rozwoju umysłowego w stopniu lekkim. MRI mózgu, obraz FLAIR.

Jeszcze rzadziej występowały zaburzenia migracji neuronalnej (6/140), zaburzenia rozwojowe w postaci jamy Vergi (6/140), fakomatozy (5/140), zaburzenia rozwojowe móżdżku (4/140), guzy OUN (3/140) i torbiel przegrody przeźroczystej (3/140).

U 6/140 dzieci badanie MRI ujawniło zaburzenia migracji neuronalnej, których dokładniejszą charakterystykę przedstawiono w dalszej części pracy. Fakomatozy ujawniono u 6/140 dzieci, u 3/6 dzieci rozpoznano chorobę Sturge'a-Webera (fotografie 6a,b,c) a u 3/6 stwardnienie guzowate (fotografie 7a,b).

**Fotografia 6a.**

Naczyniak opony miękkiej i zmniejszenie objętości półkuli mózgu lewej w chorobie Sturge-Webera. Dziewczynka 6-miesięczna z napadami ruchowymi złożonymi prawostronnymi i nieznacznym niedowładem spastycznym prawostronnym. TK mózgu z kontrastem.

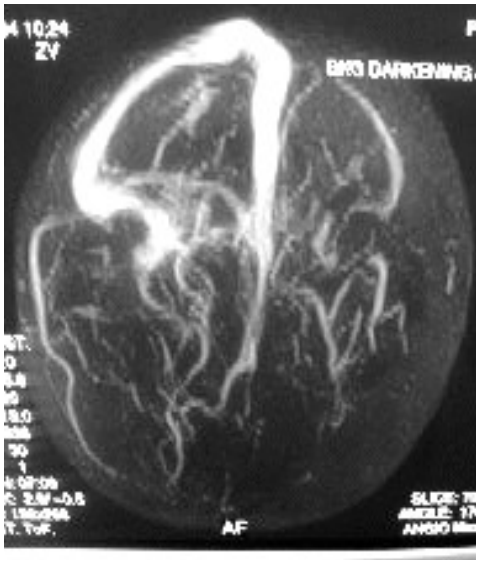

**Fotografie 6b i c.**
Zmniejszone wypełnienie naczyń układu żylnego półkuli mózgu lewej u 6-miesięcznej dziewczynki z chorobą Sturge-Webera i naczyniakiem płaskim lewej połowy twarzy. MRA mózgu.

**Fotografia 7a.**
Guzki podwyściółkowe komorowe w chorobie Bourneville'a. Chłopiec 8-letni z napadami psychoruchowymi i makrocefalią. MRI mózgu, obraz FLAIR.

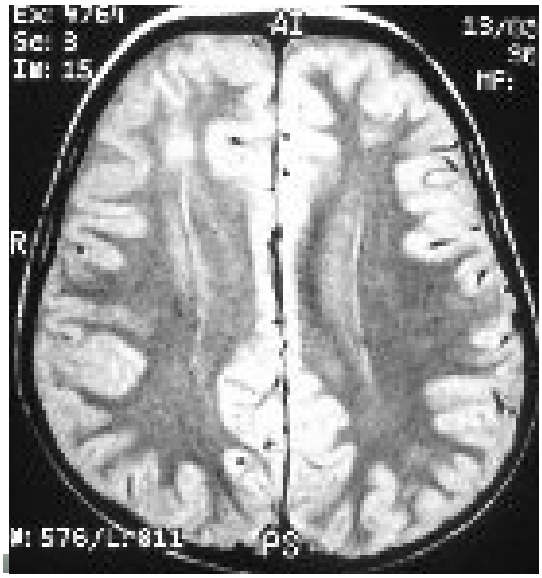


**Fotografia 7b.**
Dysgenezja półkuli mózgu prawej w chorobie Bourneville'a u dziecka z prawidłowym rozwojem umysłowym. MRI mózgu, obraz PD-zależny.

U 1 dziecka ze stwardnieniem guzowatym, zmiany w postaci znamienia Pringle'a obecne były również u ojca. U tego samego dziecka w badaniu MRI stwierdzono guz mózgu o charakterze hamartoma i podddane ono zostało zabiegowi doszczętnego usunięcia operacyjnego guza (fotografie 8a,b).

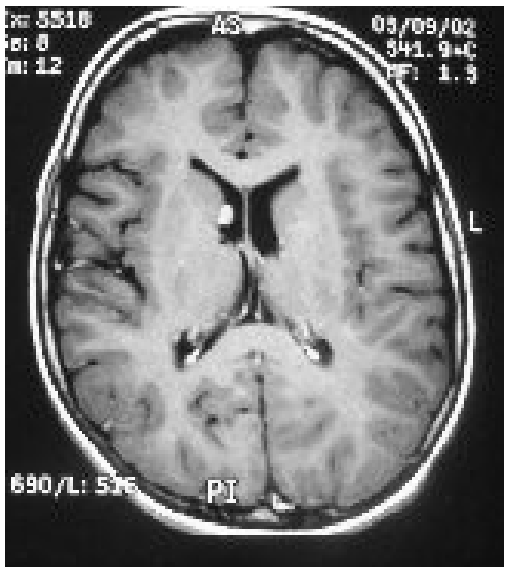


**Fotografia 8a.**
Guzek podwyściółkowy w komorze bocznej prawej (choroba Bourneville'a). Chłopiec

12-letni z napadami ruchowymi złożonymi lewostronnymi i wtórnie uogólnionymi oraz upośledzeniem rozwoju umysłowego w stopniu lekkim. MRI mózgu, obraz T1-zależny po kontraście.

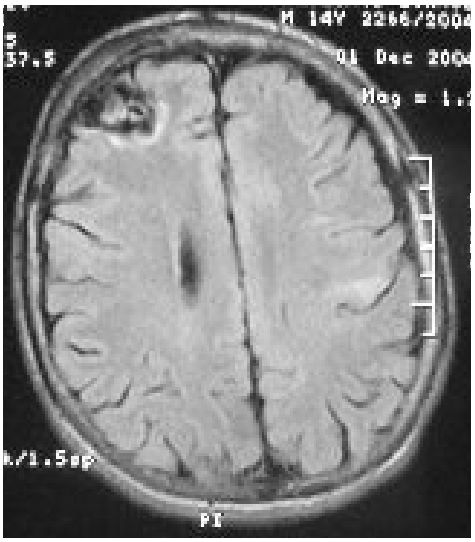

**Fotografia 8b.**
Hamartoma płata czołowego prawego u chłopca z chorobą Bourneville'a, z licznymi plamami bielaczymi i tłuszczakiem tkanki podskórnej. MRI mózgu, obraz FLAIR.

Pozostałe dzieci (2/3) z guzem mózgu, zostały również zakwalifikowane do zabiegu operacyjnego, a badanie histopatologiczne wykazało u jednego z nich guz o typie ganglioastrocytoma (fotografie 9a,b), a u drugiego meningoangiomatosis współistniejący z oponiakiem (fotografie 10a,b,c). U obojga dzieci po zabiegu ustąpiły napady padaczkowe.

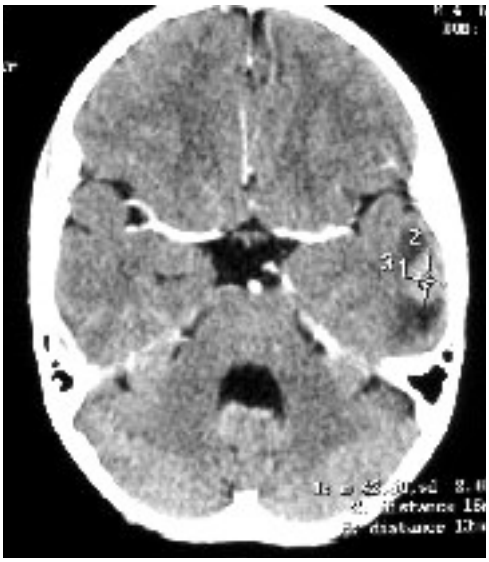

**Fotografia 9a.**

Guz lewego płata skroniowego mózgu. Chłopiec 5- letni z napadami psychoruchowymi, upośledzeniem rozwoju umysłowego w stopniu umiarkowanym i zaburzeniami chodu. TK mózgu z kontrastem.

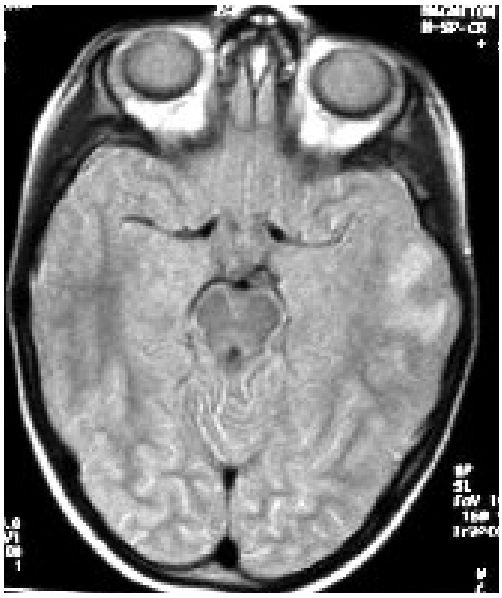

**Fotografia 9b.**
Guz mózgu o utkaniu ganglioastrocytoma w lewym płacie skroniowym. MRI mózgu, obraz T2-zależny.

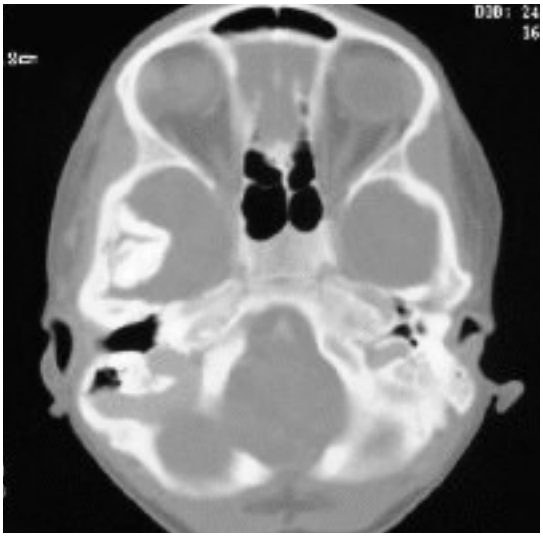

**Fotografia 10a.**

Guz w dole środkowym czaszki po prawej pozostający w związku z układem oponowym. Dziewczynka 8-letnia z napadami psychoruchowymi i wtórnie uogólnionymi, bez zmian w badaniu neurologicznym. TK mózgu, okno kostne.

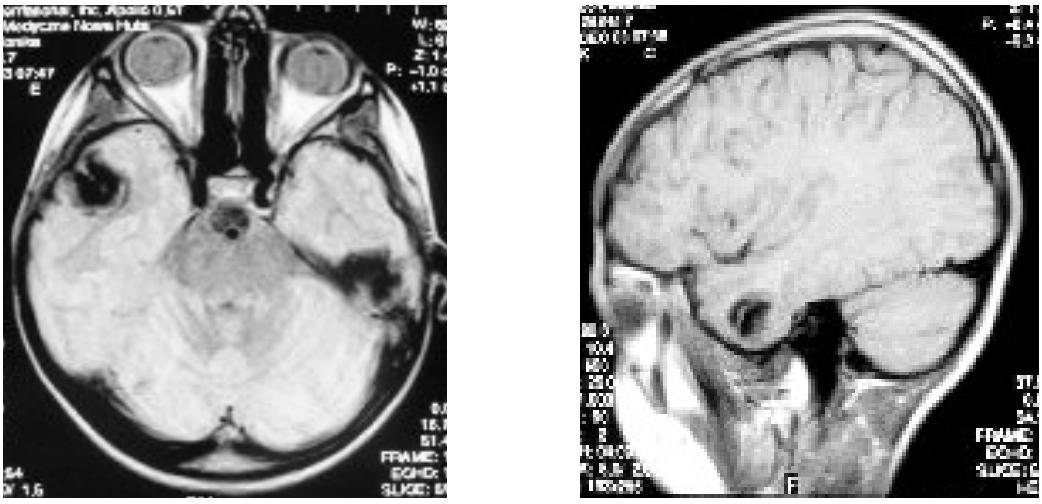

**Fotografia 10b i c.**
Guz mózgu o utkaniu meningioangiomatosis współistniejący z oponiakiem prawego płata skroniowego u 8-letniej dziewczynki. MRI mózgu, obraz PD-zależny.

U 3/140 dzieci stwierdzono leukoencefalopatię okołokomorową na skutek zmian niedokrwienno-niedotlenieniowych (fotografia 11). 3/140 dzieci prezentowało w MRI zaburzenie rozwojowe w postaci jamy przegrody przeźroczystej (fotografia 12).

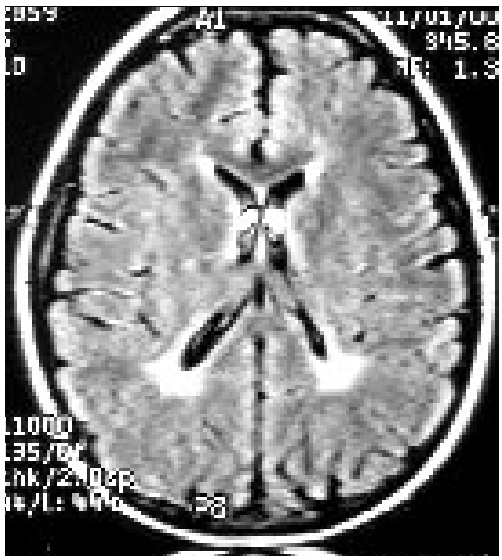

**Fotografia 11.**
Leukoencefalopatia okołokomorowa po niedotlenieniu mózgu okołoporodowym. Chłopiec 11-letni z napadami ruchowymi prostymi lewostronnymi, bez odchyleń w badaniu neurologicznym. MRI mózgu, obraz FLAIR.

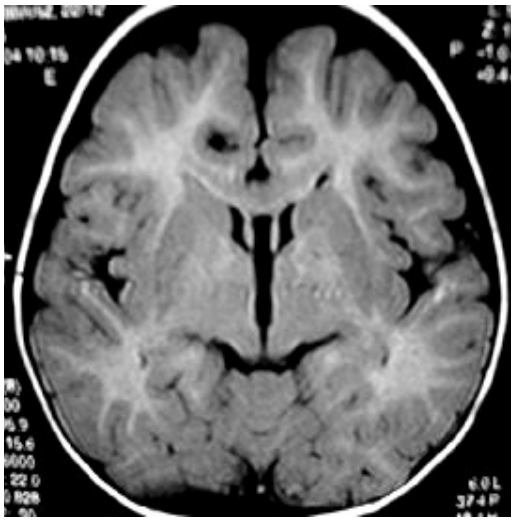

**Fotografia 12.**
Jama przegrody przeźroczystej oraz zmniejszenie objętości płatów czołowych i ciemieniowych. Chłopiec 10-miesięczny z napadami ruchowymi prostymi lewostronnymi i wtórnie uogólnionymi oraz opóźnieniem rozwoju psychoruchowego z nieustalonej przyczyny. MRI mózgu, obraz T1-zależny.

U 2/140 dzieci badanie MRI ujawniło zmiany dys/demielinizacyjne w obrębie OUN, zaś u 1/140 dziecka badanie MRI ujawniło rzadko spotykaną w tym wieku zmianę pod postacią torbieli naskórzastej (fotografia 13a,b).

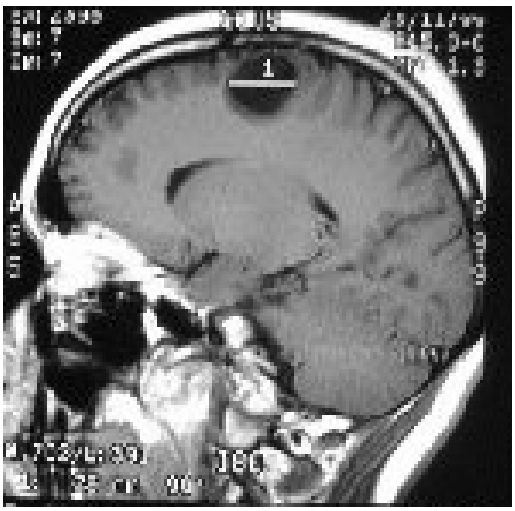

**Fotografia 13a.**
Torbiel naskórzasta w okolicy czołowo-ciemieniowej. Dziewczynka 17-letnia z napadami czuciowo-ruchowymi prostymi lewostronnymi i prawidłowym wynikiem badania neurologicznego. MRI mózgu, obraz T1-zależny.

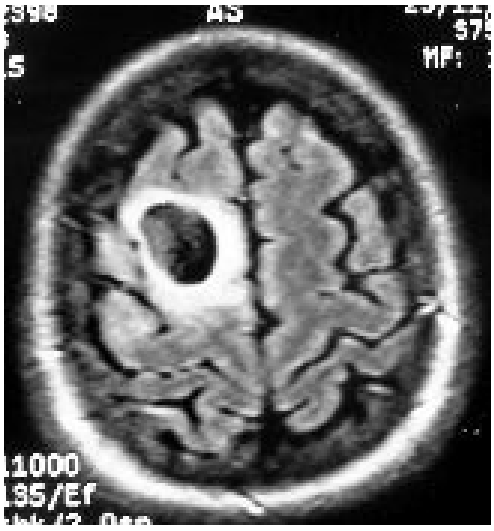

**Fotografia 13b.**
Torbiel naskórzasta ze znacznego stopnia gliozą w okolicy czołowo-ciemieniowej prawej u 17-letniej dziewczynki. MRI mózgu, obraz FLAIR.

W objętej badaniami grupie dzieci poddano analizie statystycznej różne czynniki mające wpływ lub związek z uzyskanym wynikiem badania MRI, takie jak płeć, wiek, obciążenie ciążowo-okołoporodowe, rodzinne występowanie padaczki, osobnicze czynniki ryzyka dla wystąpienia padaczki, nabyte przyczyny padaczki, wynik badania neurologicznego, typ napadu, stan padaczkowy oraz objawy towarzyszące napadom.

Wśród objętych badaniami dzieci, liczba pacjentów płci żeńskiej była taka sama jak liczba chłopców (70:70). Odsetek dziewcząt, u których badanie MRI wykazało nieprawidłowy wynik był porównywalny z odsetkiem chłopców ze zmianami strukturalnymi w badaniu MRI (46,4% vs 53,5%, $x^2$=1,241, p=0,265).

Z zebranych danych z wywiadu ciążowo-okołoporodowego wynikało, że u 44 dzieci stwierdzono obecność istotnych czynników mogących wpływać na stan OUN, natomiast u pozostałych 96 dzieci wywiad ten był nieobciążony. U 23 dzieci (16,4%) stwierdzono w wywiadzie obciążenie związane z okresem ciąży z przyczyn matczynych, w tym EPH gestozę u 8 dzieci (5,7%). Obciążający wywiad okołoporodowy dotyczył 27 dzieci (19,2%), przy czym najliczniejszą grupę stanowili pacjenci z przebytym urazem okołoporodowym

(19 dzieci, 13,6%). W grupie dzieci z urazem okołoporodowym u 15 dzieci (10,7%) miał on charakter biochemiczny (niedotlenienie), u 3 mechaniczny (2,1%) a u 1 dziecka złożony (0,7%). Zmiany strukturalne w badaniu MRI występowały u 12 dzieci (80,0%) z niedotlenieniem okołoporodowym oraz u wszystkich dzieci z urazem mechanicznym i złożonym (3:1). I tutaj nie stwierdzono różnic istotnych statystycznie ($x^2$=2,54, p=0,467).

Rodzinne występowanie padaczki stwierdzono u 15 dzieci (10,7%) objętych badaniami. Statystycznie opracowano również zależność pomiędzy osobniczymi czynnikami ryzyka padaczki, które stwierdzono u 31 dzieci (22,0%), a wynikami badania MRI. Najliczniejsze w tej grupie były dzieci z drgawkami gorączkowymi (20 dzieci, 14,2%) zwłaszcza z drgawkami gorączkowymi prostymi (17 dzieci, 12,0%). U 28 (20%) dzieci stwierdzano w wywiadzie obecność nabytych przyczyn rozwoju padaczki takich jak uraz głowy (20 dzieci, 14,3%), w tym z utratą przytomności u 6 dzieci (4,2%) oraz stanów zapalnych OUN (7 dzieci, 5,0%). **N**ieprawidłowy wynik badania MRI stwierdzany był w podobnym odsetku u dzieci z urazem głowy przebiegającym z utratą przytomności jak i wśród pacjentów bez takiego urazu głowy (83,3% vs 70,1%; $x^2$=0,05, p=0,813). Analiza statystyczna uzyskanych wyników nie wykazała istotnej statystycznie zależności między częstością występowania lub nie występowania zmian w badaniu MRI u dzieci a czynnikami klinicznymi (tabela 19).

**Tabela 19. Zależność między występowaniem zmian MRI a czynnikami klinicznymi**

| Czynniki kliniczne | Obecność | Występowanie zmian MRI (%) | Wyniki statystyczne |
|---|---|---|---|
| Obciążenie ciążowo-okołoporodowe | Tak | 66,6 | $x^2$=1,83 |
| | Nie | 79,5 | p=0,175 |
| Matczyne obciążenie ciążowe | Tak | 82,6 | $x^2$=1,25 |
| | Nie | 68,3 | p=0,262 |
| EPH gestoza | Tak | 62,5 | $x^2$=0,01 |
| | Nie | 71,2 | p=0,899 |
| Obciążenie okołoporodowe | Tak | 81,4 | $x^2$=1,28 |
| | Nie | 68,1 | p=0,257 |
| Uraz okołoporodowy | Tak | 84,2 | $x^2$=1,25 |
| | Nie | 68,6 | p=0,262 |
| Rodzinne występowanie padaczki | Tak | 53,3 | $x^2$=1,60 |
| | Nie | 72,8 | p=0,205 |
| Osobnicze czynniki ryzyka wystąpienia padaczki | Tak | 58,0 | $x^2$=2,34 |
| | Nie | 74,3 | p=0,125 |
| Drgawki gorączkowe | Tak | 60,0 | $x^2$=0,76 |
| | Nie | 72,5 | p=0,383 |
| Drgawki gorączkowe proste | Tak | 58,8 | $x^2$=0,74 |
| | Nie | 72,3 | p=0,327 |
| Drgawki gorączkowe | Tak | 66,6 | $x^2$=0,23 |

| | | | |
|---|---|---|---|
| złożone | Nie | 70,8 | p=0,627 |
| Nabyte czynniki padaczkorodne | Tak<br>Nie | 78,5<br>68,5 | $x^2$=0,62<br>p=0,429 |
| Uraz głowy | Tak<br>Nie | 75,0<br>70,0 | $x^2$=0,035<br>p=0,849 |
| Neuroinfekcja | Tak<br>Nie | 85,7<br>69,9 | $x^2$=0,21<br>p=0,639 |

Nieprawidłowy wynik badania neurologicznego stwierdzono u 31/140 dzieci (22%) a u 109/140 dzieci był on prawidłowy. Zmiany strukturalne ujawniono u 30/31 dzieci, u których badanie neurologiczne było nieprawidłowe oraz u 69/109 dzieci z prawidłowym badaniem neurologicznym. Analiza statystyczna wykazała wysoką istotną zależność między zmianami MRI a wynikiem badania neurologicznego (99,7% vs 63,3; $x^2$=11,49 p=0,0007). Niedowład spastyczny obserwowano u 11 dzieci i u wszystkich tych pacjentów badanie MRI wykazywało zmiany strukturalne, natomiast w grupie dzieci bez tego typu niedowładu (129 dzieci) tylko 68,2% pacjentów miało nieprawidłowy obraz mózgu w badaniu MRI. W tym przypadku zależność była bliska poziomowi istotności statystycznej ($x^2$=3,52, p=0,06). Opóźnienie rozwoju psychoruchowego stwierdzono u 9/140 dzieci (6,4%) i także w tej grupie u wszystkich pacjentów wynik badania MRI był nieprawidłowy, natomiast w grupie dzieci bez opóźnienia 68,7% pacjentów wykazywała zmiany w badaniu MRI, a różnica ta nie była istotna statystycznie ($x^2$=2,61, p=0,105).

Wśród 140 dzieci objętych badaniami napady częściowe złożone obserwowano u 73 a napady częściowe proste u 67/140 pacjentów. Napady częściowe złożone psychoruchowe obserwowano u 51/73 dzieci a napady psychosensoryczne u 22/73 dzieci. Pośród dzieci, które prezentowały napady częściowe złożone proste, 63/67 dzieci miało napady o charakterze ruchowym, 1/67 dzieci o charakterze czuciowym oraz 3/67 dzieci o charakterze czuciowo-ruchowym. U 11/21 dzieci stan padaczkowy miał on charakter napadów częściowych prostych a u pozostałych 10/21 dzieci napadów częściowych złożonych. Stan padaczkowy o charakterze napadów częściowych prostych ruchowych wystąpił u 11/21 dzieci, napadów psychoruchowych u 8/10 dzieci a napadów psychosensorycznych u 2/10 dzieci. U 30 dzieci napadom padaczkowym towarzyszyły objawy okołonapadowe (ból głowy oraz niedowład Todda). Zaburzenia przednapadowe obserwowano u 14/30 badanych dzieci a ponapadowe u 16/30 dzieci. Ból głowy występował u 20/30 dzieci, w tym u 14 dzieci występował przed napadem padaczkowym a u 6 dzieci po napadzie. Analiza statystyczna powyższych danych nie wykazała istotnej zależności między występowaniem zmian w badaniu MRI u dzieci i elementami napadów padaczkowych (tabela 20).

**Tabela 20. Zależność między występowaniem zmian MRI i elementami napadów padaczkowych**

| Czynniki kliniczne | Występowanie zmian MRI (%) | Wyniki statystyczne |
|---|---|---|
| Napady częściowe proste | 76,1 | $x^2$=1,34 |
| Napady częściowe złożone | 65,7 | p=0,245 |
| Napady ruchowe proste | 76,1 | $x^2$=0,46 |
| czuciowe | 100,0 | p=0,79 |
| czuciowo-ruchowe | 66,6 | |
| psychoruchowe | 60,7 | $x^2$=1,19 |
| psychosensoryczne | 77,2 | p=0,274 |
| Stan padaczkowy | | |
| napadów prostych | 90,9 | $x^2$=2,52 |
| napadów złożonych | 50,0 | p=0,112 |
| napadów prostych | | |
| ruchowych | 90,9 | $x^2$=4,29 |
| psychoruchowych | 50,0 | p=0,116 |
| psychosensorycznych | 50,0 | |
| Objawy przed napadem | 71,4 | $x^2$=0,016 |
| po napadzie | 62,5 | p=0,897 |
| Ból głowy przed napadem | 71,4 | $x^2$=1,29 |
| po napadzie | 50,0 | p=0,522 |
| Bez bólu głowy | 71,6 | |

Wtórne uogólnienie napadów częściowych wystąpiło u 65/140 badanych dzieci a stan padaczkowy wystąpił u 21 dzieci (14,3%). Stan padaczkowy napadów częściowych wtórnie uogólnionych wystąpił u 19/21 dzieci. Ponapadowy niedowład Todda był obserwowany u 11/140 dzieci. Analiza statystyczna nie wykazała istotnej statystycznie zależności między występowaniem zmian w badaniu MRI u dzieci i elementami napadów padaczkowych (tabela 21).

**Tabela 21. Zależność między występowaniem zmian MRI i elemetami napadów padaczkowych**

| Czynniki kliniczne | Obecność | Występowanie zmian MRI (%) | Wyniki statystyczne |
|---|---|---|---|
| Wtórne uogólnienie napadów | Tak | 64,6 | $x^2$=1,66 |
| | Nie | 76,0 | p=0,197 |
| Stan padaczkowy | Tak | 75,0 | $x^2$=0,35 |
| | Nie | 70,0 | p=0,849 |
| Wtórne uogólnienie stanu padaczkowego | Tak | 68,4 | $x^2$=0,001 |
| | Nie | 71,0 | p=0,972 |
| Objawy okołonapadowe | Tak | 66,6 | $x^2$=0,104 |
| | Nie | 71,8 | p=0,746 |
| Niedowład Todda | Tak | 63,6 | $x^2$=0,03 |

| | | | |
|---|---|---|---|
| | Nie | 71,3 | p=0,847 |

Wśród badanych pacjentów na podstawie danych z wywiadu, wyniku badania neurologicznego oraz wykonanych badań (dane badacza), wyróżniono dwie grupy dzieci: 84 dzieci z padaczką objawową oraz 56 dzieci bez padaczki objawowej. Częstość zmian strukturalnych w badaniu MRI u dzieci z padaczką objawową była wyższa niż częstość tych zmian w MRI w grupie dzieci bez padaczki objawowej (95,2% vs 33,9%; $x^2$=58,0, p=0,000).

Na podstawie samego tylko obrazu mózgu w badaniu MRI do grupy dzieci z padaczką objawową zakwalifikowano 99/140 dzieci, natomiast pozostałe 41/140 do grupy dzieci bez padaczki objawowej, co daje różnicę o najwyższej istotności ($x^2$=135,0, p=0,000).

Do grupy dzieci z padaczką objawową na podstawie samego badania HMRS zakwalifikowano 15 dzieci, z czego 11 dzieci miało nieprawidłowe badanie MRI a 4 dzieci nie wykazywało zmian strukturalnych w obrębie OUN. Analiza statystyczna w tym przypadku nie wykazała istotnej różnicy ($x^2$=0,17, p=0,676).

Analizowano także zależność pomiędzy wiekiem dzieci oraz czasem trwania choroby a wynikami badania MRI. Średni wiek dzieci, u których badanie MRI nie wykazywało zmian strukturalnych wynosił 10,14 lat, natomiast średni czas trwania choroby w tej grupie wynosił 1,62 roku. Natomiast w grupie pacjentów z nieprawidłowym wynikiem badania MRI średni wiek dzieci wynosił 8,71 lat a średni czas trwania choroby wynosił 2,54 lata.

W oparciu o te wyniki podjęto próbę oceny przydatności klinicznej badania MRI w rozpoznawaniu padaczki częściowej objawowej (na podstawie *odpowiedzi klinicznej badacza*). Wyliczono, że czułość tej metody wynosi 95% a swoistość 66%. Dodatkowo wyliczono wartości predykcji dodatniej i ujemnej oraz iloraz prawdopodobieństwa dla wyników dodatnich i ujemnych (PPV=81,0%, NPV= 90,0%, LR+=2,81, LR-=0,07).

Badanie HMRS wykonano u 16/140 badanych dzieci, w tym u 15 dzieci badanie to wykazało wynik nieprawidłowy. Zmiany HMRS o lokalizacji jednostronnej stwierdzono u 8/15 dzieci, o lokalizacji obustronnej z dominacją jednej ze stron u 4/15 dzieci, o lokalizacji obustronnej bez dominacji stron u 2/15 dzieci i u 1/15 dzieci o obustronnej ale różnej płatowo lokalizacji. Nieprawidłowości w strukturze mózgu w badaniu MRI ujawniono u 6 dzieci (75,0%) z jednostronnymi zmianami w HMRS, u 3 dzieci (75,0%) z obustronnymi z dominacją jednej ze stron, u 1 dziecka (50,0%) ze zmianami obustronnymi bez dominacji stron oraz u 1 (100%) dziecka ze zmianami w HMRS obustronnymi lecz o rożnej lokalizacji ($x^2$=0,93, p=0,816).

Zapisy EEG wykazywały wynik nieprawidłowy u 139/140 pacjentów natomiast wynik prawidłowy tylko u 1/140 dzieci. Zmiany strukturalne w badaniu MRI stwierdzono u 98 (70,5%) dzieci z nieprawidłowym zapisem EEG oraz u 1dziecka z zapisem EEG w granicach normy, co nie daje istotnej różnicy ($x^2$=0,20, p=0,647). U 7/139 dzieci zapis EEG był nieprawidłowy ale nie wykazywał cech napadowych, natomiast u 132/139 dzieci obecne były zmiany napadowe w zapisie EEG. Częstość zmian strukturalnych w badaniu MRI u dzieci z nienapadowym zapisem EEG była podobna do częstości zmian strukturalnych w MRI w grupie dzieci z napadowym zapisem EEG (71,4% vs 70,4%; $x^2$=0,13, p=0,711).

Badanie EEG wykazywało zmiany zlokalizowane u 111/139 dzieci, uogólnione u 18/139 dzieci, zlokalizowane i uogólnione u 6/139 dzieci oraz rozsiane u 4/139 dzieci. Nieprawidłowy obraz struktury mózgu w MRI stwierdzono w podobnym odsetku zarówno u dzieci ze zmianami zlokalizowanymi, uogólnionymi, zlokalizowanymi i uogólnionymi jak i u dzieci ze zmianami rozsianymi (69,3% vs 77,7% vs 83,3% vs 50,0%; $x^2$=1,81, p=0,612).Wśród 111 dzieci ze zlokalizowanymi zmianami w zapisie EEG, jednostronną lokalizację uwidoczniono u 49 dzieci, obustronną z dominacją jednej z półkul u 35 dzieci, a obustronną bez dominacji u 27 dzieci. W tej grupie dzieci nieprawidłowy obraz MRI ujawniono u 77/111 dzieci. Jednakże częstość zmian strukturalnych w badaniu MRI w poszczególnych typach lokalizacji zmian w badaniu EEG była podobna (jednostronne 75,5% vs obustronne z dominacją 60,0% vs obustronne bez dominacji 70,3%) ($x^2$=2,32, p=0,312). U 85/140 dzieci badanie EEG było wykonane przed zastosowaniem leczenia przeciwpadaczkowego, natomiast u 55 dzieci wykonano je w trakcie trwania terapii. Zmiany strukturalne stwierdzane w badaniu MRI występowały u podobnej liczby dzieci zarówno z badaniem EEG wykonanym bez leczenia jak i u dzieci z zapisem EEG wykonanym w tracie terapii przeciwpadaczkowej (72,7% vs 69,4%; $x^2$=0,05, p=0,817).

## 5.2. Badania czynnościowe

### 5.2.1. Badania czynnościowe elektrofizjologiczne - EEG/wideoEEG

U wszystkich dzieci objętych badaniami wykonano standardowe badanie EEG a u części z nich (55/140) wykonano także badanie wideoEEG. Kliniczne napady padaczkowe obserwowano i zarejestrowano u 5 dzieci w trakcie badania wideoEEG i u 1 dziecka w trakcie badania standardowego EEG.

Badanie EEG wykazywało nieprawidłowy zapis (EEG+) prawie u wszystkich dzieci (z wyjątkiem jednego, u którego był on na pograniczu normy), natomiast wszystkie

wykonane badania wideoEEG wykazywały zmiany patologiczne (wideoEEG+). U 99 dzieci z nieprawidłowym wynikiem badania MRI (MRI+) wykonano 36 zapisów wideoEEG, natomiast w grupie 41 dzieci z prawidłowym obrazem mózgu w badaniu MRI (MRI-) 19 zapisów wideoEEG (rycina 1).

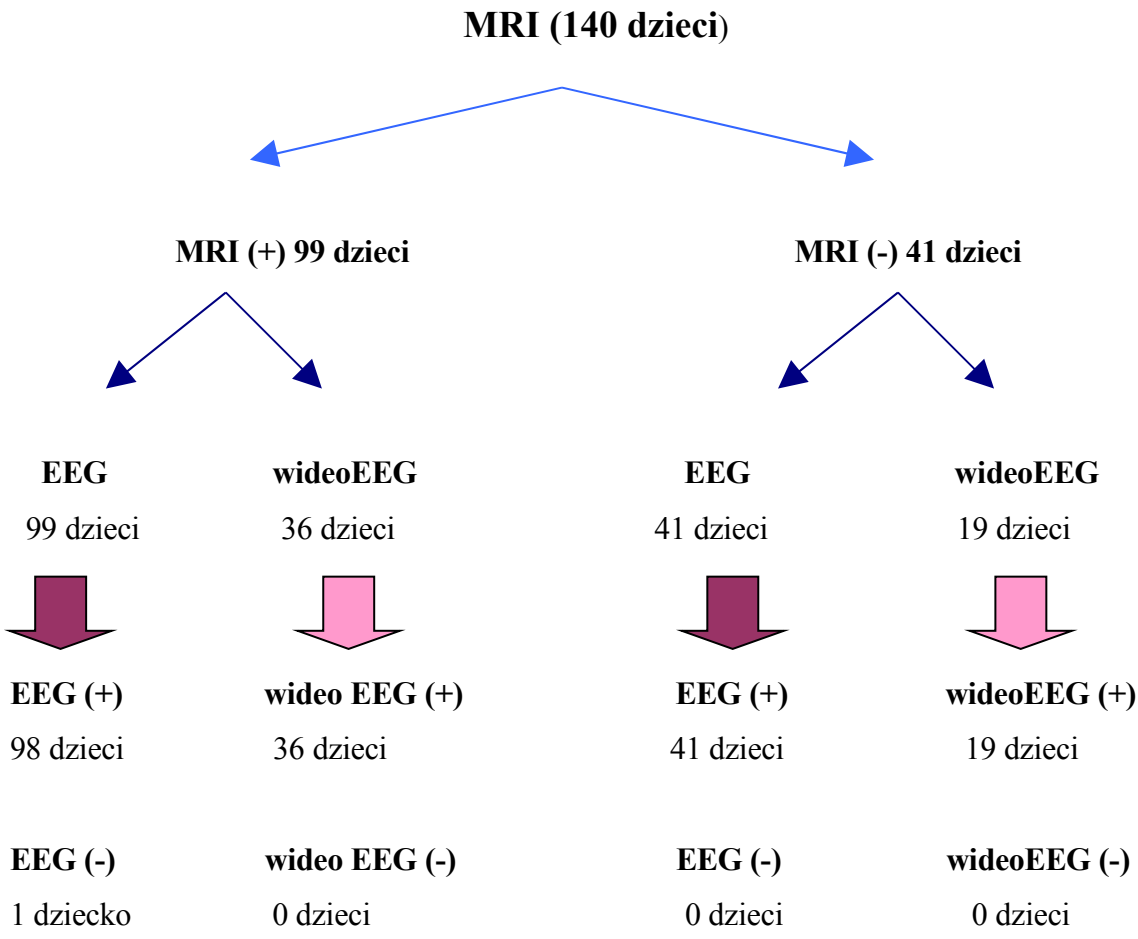


**Rycina 1. Wyniki zapisów EEG i wideoEEG u dzieci z padaczką częściową w odniesieniu do wyników MRI**

U wszystkich dzieci z padaczką częściową, u których nie udało się uwidocznić strukturalnej zmiany badaniem MRI (41/140), zapis czynności bioelektrycznej mózgu zarówno EEG jak i wideoEEG wykazywał nieprawidłowości. Natomiast u 1 dziecka, u którego stwierdzono zmiany OUN w badaniu MRI, zapis EEG był na pograniczu normy. U 85 dzieci badanie to wykonane było przed włączeniem leczenia a u 55 dzieci w trakcie leczenia.

Wśród nieprawidłowych zapisów EEG/wideoEEG dominowały zmiany zlokalizowane (111/140–79,3%), z wyraźną przewagą zmian jednostronnych o charakterze napadowym (48/140). Liczna też grupa dzieci prezentowała zlokalizowane zmiany napadowe z dominacją jednej ze stron (34/140) oraz zlokalizowane obustronnie bez przewagi stron (27/140). Uogólnione zmiany napadowe obserwowano u 16/140 dzieci. Ośmioro dzieci ujawniło zmiany napadowe dopiero podczas zastosowanej stymulacji w postaci hiperwentylacji (HW) w trakcie zapisu czynności bioelektrycznej mózgu (tabela 22).

**Tabela 22. Rodzaje zmian w zapisie EEG/wideoEEG u dzieci z padaczką częściową**

| Typ zmian | Liczba dzieci |
|---|---|
| Zlokalizowane napadowe | 48 |
| Zlokalizowane obustronne napadowe | 27 |
| Zlokalizowane obustronne napadowe zlateralizowane | 34 |
| Zlokalizowane nienapadowe (po HW napadowe) | 2 |
| Zlokalizowane i uogólnione napadowe | 6 |
| Uogólnione napadowe | 16 |
| Uogólnione nienapadowe (po HW napadowe) | 2 |
| Rozsiane nienapadowe (po HW napadowe) | 4 |
| Pogranicze normy | 1 |
| Razem | 140 |

Stymulacja w trakcie zapisu EEG/wideoEEG w postaci hiperwentylacji u 43 dzieci nasiliła istniejące zmiany, u 15 dzieci nasiliła i doprowadziła do wtórnego uogólnienia zmian, a u 27 dzieci od razu spowodowała wtórne uogólnienie zmian.

W grupie dzieci z prawidłowym wynikiem badania MRI, zapis EEG/wideoEEG był przydatny w określaniu miejsca powstawania i początku napadów klinicznych. Dominowały zmiany zlokalizowane obustronne o charakterze napadowym z dominacją jednej ze stron (13/41), chociaż dzieci ze zmianami zlokalizowanymi obustronnie i jednostronnie w

zapisach EEG/wideoEEG (odpowiednio 9/41 i 10/41) stanowiły także dość liczną grupę (tabela 23).

Podobnie jak dla wyników badania MRI, dokonano także analizy różnych czynników, które mogłyby mieć związek z uzyskanymi wynikami w zapisach EEG/wideoEEG, takich jak**:** płeć, obciążenie ciążowo-okołoporodowe, rodzinność padaczki, osobnicze czynniki ryzyka wystąpienia padaczki, nabyte przyczyny rozwoju padaczki, wynik badania neurologicznego, typ napadu, stan padaczkowy oraz objawy towarzyszące napadom.

**Tabela 23. Rodzaj zmian w zapisie EEG u 41 dzieci z padaczką częściową i prawidłowym MRI**

| Typ zmian | Liczba dzieci |
|---|---|
| Zlokalizowane obustronne napadowe | 9 |
| Zlokalizowane napadowe | 10 |
| Zlokalizowane obustronne napadowe zlateralizowane | 13 |
| Zlokalizowane nienapadowe (po HW napadowe) | 2 |
| Zlokalizowane i uogólnione napadowe | 1 |
| Uogólnione napadowe | 4 |
| Rozsiane (po HW napadowe) | 2 |
| Razem | 41 |

Wśród całej objętej badaniami grupy 140 dzieci, 111 pacjentów w wykonanym badaniu EEG prezentowało zmiany zlokalizowane, natomiast u 28 pacjentów ujawniono zmiany niezlokalizowane. W omawianej grupie 139 dzieci (1 chłopiec został wyłączony z analizy ze względu na prawidłowy zapis EEG) było 70 dziewczynek i 69 chłopców. Jednakże częstość występowania zmian zlokalizowanych w badaniu EEG w obu płciach była podobna (82,8 % dziewczynek vs 76,8% chłopców; $x^2$=0,45, p= 0,498).

Obecność w wywiadzie istotnego obciążenia ciążowo-okołoporodowego stwierdzono u 44/139 dzieci, natomiast u pozostałych 95/139 dzieci wywiad nie był obciążony. Powikłania występujące u matki w okresie ciąży występowały u 23/139 dzieci, w tym najczęstszą nieprawidłowością była EPH gestoza (u 8/23 matek). 27/139 dzieci miało obciążony wywiad okresu okołoporodowego, związany z patologią samego noworodka, w tym najczęstszym powikłaniem był uraz okołoporodowy (19/27 dzieci). Wśród 19/27 które przebyły uraz okołoporodowy, u 15/19 dzieci miał on charakter urazu biochemicznego (z niedotlenienienia), u 3/19 mechanicznego i u 1/19 złożonego. Zlokalizowane zmiany

występowały u 12 dzieci (80,0%) z urazem biochemicznym, u wszystkich 3 dzieci z urazem mechanicznym i u 1 z urazem złożonym oraz u 95 dzieci (79,1%) bez tego urazu w okresie okołoporodowym. Różnice te nie były istotne statystycznie ($x^2$=1,04, p=0,790). Wśród badanych dzieci osobnicze czynniki ryzyka wystąpienia padaczki zidentyfikowano u 31/139 pacjentów. Najliczniejszą grupę wśród nich stanowiły dzieci z drgawkami gorączkowymi w wywiadzie (20/31). Wśród dzieci z drgawkami gorączkowymi większość stanowili pacjenci z drgawkami gorączkowymi prostymi (17/20) natomiast tylko 3/17 dzieci miało drgawki gorączkowe złożone. Również nie stwierdzono znamiennych statystycznie różnic w częstości występowania zmian zlokalizowanych w badaniu EEG u dzieci z drgawkami gorączkowymi prostymi, drgawkami złożonymi i w grupie dzieci bez drgawek (proste 82,3% vs 79,5%; $x^2$=0,002, p=0,961, złożone 66,6% vs 80,1%; $x^2$=0,02, p=0,879). U 27/139 dzieci występowały nabyte czynniki padaczkorodne, w tym najczęściej stwierdzanym był uraz głowy (19/139 dzieci), a stany zapalne w obrębie OUN u 7/139 dzieci. Wśród dzieci z przebytym urazem głowy, u 5/19 z nich towarzyszyła urazowi utrata przytomności. Analiza statystyczna nie wykazała istotnej zależności między występowaniem zmian zlokalizowanych w badaniu EEG i czynnikami klinicznymi (tabela 24).

**Tabela 24. Zależność między występowaniem zmian zlokalizowanych w zapisie EEG i czynnikami klinicznymi**

| Czynniki kliniczne | Obecność | Występowanie zmian zlokalizowanych w zapisie EEG (%) | Wyniki statystyczne |
|---|---|---|---|
| Obciążenie ciążowo-okołoporodowe | Tak<br>Nie | 84,0<br>77,8 | $x^2$=0,38<br>p=0,535 |
| Matczyne obciążenie ciążowe | Tak<br>Nie | 82,6<br>79,3 | $x^2$=0,05<br>p=0,939 |
| EPH gestoza | Tak<br>Nie | 62,5<br>80,9 | $x^2$=0,65<br>p=0,419 |
| Rodzinne występowanie padaczki | Tak<br>Nie | 80,0<br>79,8 | $x^2$=0,106<br>p=0,744 |
| Osobnicze czynniki wystąpienia padaczki | Tak<br>Nie | 80,6<br>79,6 | $x^2$=0,01<br>p=0,896 |
| Drgawki gorączkowe | Tak<br>Nie | 80,0<br>79,8 | $x^2$=0,08<br>p=0,776 |
| Nabyte czynniki padaczkorodne | Tak<br>Nie | 77,7<br>80,3 | $x^2$=0,001<br>p=0,973 |
| Uraz głowy<br><br>z utratą przytomności | Tak<br>Nie<br>Tak<br>Nie | 68,4<br>81,6<br>80,0<br>79,8 | $x^{2=}$=1,06<br>p=0,303<br>$x^2$=0,31<br>p=0,575 |

| | | | |
|---|---|---|---|
| Neuroinfekcja | Tak<br>Nie | 100,0<br>78,7 | $x^2$=0,77<br>p= 0,378 |

U 30/139 dzieci wynik badania neurologicznego był nieprawidłowy, natomiast u 109/139 nie odbiegał od normy. Zlokalizowane zmiany w zapisie EEG występowały w podobnym odsetku u dzieci z nieprawidłowym wynikiem badania neurologicznego jak i w grupie dzieci z prawidłowym wynikiem tego badania (76,6% vs 80,7%; $x^2$=0,056, p=0,814). U 10/30 dzieci w badaniu neurologicznym obserwowano niedowład spastyczny natomiast u 9/30 dzieci opóźnienie rozwoju psychoruchowego. Jednakże częstość występowania zmian zlokalizowanych w badaniu EEG w grupie dzieci z niedowładem spastycznym czy opóźnieniem psychoruchowym była podobna do częstości występowania zmian zlokalizowanych w tym badaniu u dzieci bez odchyleń w badaniu od stanu prawidłowego (dla niedowładu spastycznego 90,0% vs 79,0%; $x^2$=0,17, p=0,673, dla opoźnienia psychoruchowego 88,8% vs 79,2%; $x^2$=0,07, p=0,787).

U 73/139 dzieci występowały napady padaczkowe częściowe złożone a 66/139 dzieci częściowe proste. W grupie dzieci z napadami częściowymi prostymi, 48/66 dzieci miało napady proste o charakterze ruchowym, 3/66dzieci o charakterze czuciowo-ruchowym i 1/66 dzieci napady o charakterze czuciowym. Wśród dzieci z napadami częściowymi złożonymi, przeważała grupa dzieci z napadami psychoruchowymi (51/73), natomiast 22/73 dzieci miało napady psychosensoryczne. Stan padaczkowy u 11 dzieci miał charakter napadów prostych a u 10 dzieci napadów złożonych. Stan padaczkowy napadów częściowych prostych ruchowych obserwowano u 11/21 dzieci, napadów psychoruchowych u 8/21 dzieci oraz napadów psychosensorycznych u 2/21 dzieci. Ból głowy jako jeden z najczęściej występujących objawów okołonapadowych był obecny u 20/139 dzieci, z tym że u 14 dzieci pojawił się przed napadem a u 6 dzieci po napadzie. Analiza statystyczna nie wykazała istotnej statystycznie zależności między częstością występowania zmian zlokalizowanych w zapisie EEG i różnymi elementami napadów padaczkowych u dzieci (tabela 25).

**Tabela 25. Zależność między występowaniem zmian zlokalizowanych w zapisie EEG i elementami napadów padaczkowych**

| Czynniki kliniczne | Występowanie zmian zlokalizowanych w EEG (%) | Wyniki statystyczne |
|---|---|---|
| Napady częściowe proste | 78,7 | $x^2$=0,007 |
| Napady częściowe złożone | 80,8 | p=0,930 |
| Napady ruchowe proste | 77,4 | $x^2$=1,14 |
| czuciowe | 100,0 | p=0,567 |
| czuciowo-ruchowe | 100,0 | |
| psychoruchowe | 78,4 | $x^2$=0,217 |
| psychosensoryczne | 86,3 | p=0,641 |
| Stan padaczkowy | | |
| napadów prostych | 72,7 | $x^2$=0,119 |
| napadów złożonych | 70,0 | p=0,729 |
| napadów prostych ruchowych | 72,7 | $x^2$=1,12 |
| psychoruchowych | 62,5 | p= 0,570 |
| psychosensorycznych | 100,0 | |
| Objawy przed napadem | 85,7 | $x^2$=0,15 |
| po napadzie | 87,5 | p=0,693 |
| Ból głowy przed napadem | 85,7 | $x^2$=0,39 |
| po napadzie | 83,3 | p=0,819 |
| Bez bólu głowy | 78,9 | |

Do wtórnego uogólnienia napadów doszło u 65/139 dzieci. Stan padaczkowy wystąpił u 21/139 dzieci, natomiast wtórne uogólnienie napadów częściowych w stanie padaczkowym napadów wystąpiło u 19/21 dzieci. U 30/139 dzieci napadom padaczkowym towarzyszyły różne objawy okołonapadowe. Ponapadowy niedowład Todda w omawianej grupie obserwowano u 11/139 dzieci. Analiza statystyczna nie wykazała istotnej statystycznie zależności między częstością występowania zmian zlokalizowanych w zapisie EEG u dzieci i elementami napadów padaczkowych (tabela 26).

**Tabela 26. Zależność między występowaniem zmian zlokalizowanych w zapisie EEG i elementami napadów padaczkowych**

| Czynniki kliniczne | Obecność | Występowanie zmian zlokalizowanych w zapisie EEG (%) | Wyniki statystyczne |
|---|---|---|---|
| Wtórne uogólnienie napadów | Tak<br>Nie | 80,0<br>79,7 | $x^2$=0,029<br>p=0,863 |
| Stan padaczkowy | Tak<br>Nie | 70,0<br>81,5 | $x^2$=0,78<br>p=0,375 |
| Wtórne uogólnienie stanu padaczkowego | Tak<br>Nie | 73,6<br>80,8 | $x^2$=0,17<br>p=0,678 |
| Objawy okołonapadowe | Tak<br>Nie | 86,6<br>77,9 | $x^2$=0,62<br>p=0,427 |
| Niedowład Todda | Tak<br>Nie | 90,9<br>78,9 | $x^2$=0,31<br>p=0,574 |

83/139 spośród objętych badaniami pacjentów zostało zakwalifikowanych do grupy dzieci z padaczką objawową na podstawie tzw. *odpowiedzi klinicznej badacza*. Częstość występowania zmian zlokalizowanych w badaniu EEG u dzieci z padaczką objawową rozpoznaną na podstawie odpowiedzi klinicznej była podobna do częstości występowania zmian zlokalizowanych w badaniu EEG w grupie dzieci, które nie zostały zaliczone do pacjentów z padaczką objawową (80,7% vs 78,5%; $x^2$=0,008, p=0,924).

W badanej grupie pacjentów na podstawie samego obrazu mózgu w badaniu MRI do grupy dzieci z padaczką objawową zostało zakwalifikowanych 98/139 pacjentów. Jednak częstość występowania zmian zlokalizowanych w badaniu EEG u dzieci z padaczką objawową rozpoznaną na podstawie obrazu MRI była podobna do częstości występowania zmian zlokalizowanych w zapisie EEG w grupie dzieci, u których wynik badania MRI był negatywny ( 78,5% vs 82,9%; $x^2$=0,12, p=0,724).

Na podstawie wyniku badania HMRS do grupy dzieci z padaczką objawową zaliczono 14/15 pacjentów. Zmiany zlokalizowane w zapisie EEG występowały u 13 (92,3%) dzieci z padaczką objawową rozpoznaną na podstawie badania HMRS i tylko u 1 dziecka z prawidłowym wynikiem tego badania ( $x^2$=2,98, p=0,084).

Wykonane badanie MRI w omawianej grupie dzieci wykazało zmiany strukturalne u 98/139 dzieci a u pozostałych 41/139 dzieci obraz mózgu w tym badaniu był prawidłowy. Zmiany zlokalizowane w zapisie EEG obserwowano u 77 dzieci (78,5%) z nieprawidłowym wynikiem badania MRI oraz u 34 dzieci (82,9%) z prawidłowym obrazem mózgu w MRI, co nie różniło się istotnie ($x^2$=0,12, p=0,724).

Wśród zmian strukturalnych w badaniu MRI dominowała patologia w obrębie hipokampa w postaci stwardnienia lub zaniku i stwierdzano ją u 26/98 dzieci. Zanik hipokampa stwierdzono u 22 dzieci natomiast stwardnienie hipokampa u 5 dzieci (1 dziecko miało zarówno zanik jak i stwardnienie hipokampa). Zmiany zlokalizowane w badaniu EEG ujawniono w podobnym odsetku dzieci z zanikiem lub stwardnieniem hipokampa jak i u dzieci bez tej patologi w obrębie OUN (69,2% vs 82,3%; $x^2$=1,50, p=0,219). W grupie dzieci z zanikiem hipokampa obejmował on prawą stronę u 11/21 dzieci, lewą stronę u 10/21 dzieci oraz zarówno lewą i prawą u 1/21 dzieci. Częstość występowania zmian zlokalizowanych w badaniu EEG u dzieci z zanikiem hipokampa po różnej stronie była podobna do częstości występowania tych zmian u dzieci bez patologii hipokampa (dla prawego 81,8% vs lewego 70,0% vs obu 100,0% vs bez zmian 80,3%; $x^2$=0,899, p=0,825). Badanie MRI ujawniło u 2 dzieci stwardnienie prawego hipokampa a u 3 stwardnienie lewego hipokampa. Zmiany zlokalizowane w badaniu EEG obserwowano u 1 dziecka (33,3%) ze stwardnieniem lewego hipokampa, brak było u dziecka ze stwardnieniem prawego hipokampa, oraz stwierdzano u 109 dzieci (81,9%) bez tej patologii. Tutaj różnica była istotna statystycznie ($x^2$=10,50, p= 0,0052).

Asymetrię komór bocznych w badaniu MRI ujawniono u 24/139 dzieci natomiast zaniki korowe i korowo-podkorowe u 20/139 dzieci. Częstość występowania zmian zlokalizowanych w badaniu EEG u dzieci z asymetrią komór bocznych a także z zanikami korowymi i korowo-podkorowymi była podobna do częstości zmian zlokalizowanych u dzieci, u których nie stwierdzono żadnych z tych zmian strukturalnych (dla asymetrii komór bocznych 87,5% vs 78,26%; $x^2$=0,55, p=0,455, dla zaników 60,0% vs 83,1%; $x^2$=4,37, p=0,36).

U 10/139 dzieci badanie MRI ujawniło zmianę strukturalną w postaci torbieli pajęczynówki, natomiast u 7/139 dzieci widoczne były w tym badaniu zmiany porencefaliczne. Zmiany zlokalizowane w zapisie EEG występowały w podobnym odsetku u dzieci u których badanie MRI ujawniło torbiel pajęczynówki czy porencefialię jak i u dzieci z obrazem mózgowia bez tych zaburzeń (dla torbiel pajęczynówki 90,0% vs 79,0%; $x^2$=0,17, p=0,673, dla porencefalii 85,7% vs 79,5%; $x^2$=0,007, p=0,930).

Wśród objętych badaniami dzieci 6/139 wykazywało zaburzenia migracji neuronalnej, w tym 1dziecko schizencefalię, 1 dziecko pachygyrię i 4 dzieci heterotopię. Taka sama liczba dzieci (6/139) w obrazie MRI posiadała zaburzenia typowe dla fakomatoz, w tym 3 dzieci miało zmiany charakterystyczne dla zespołu Sturge-Webera, a 3 dzieci dla zespołu Bourneville'a. Zmiany zlokalizowane w badaniu EEG wystąpiły u wszystkich dzieci z heterotopią i pachygyrią (brak było tych zmian u dziecka ze schizencefalią) oraz u 106 dzieci (79,7%), u których badanie MRI nie ujawniło zaburzeń migracji ($x^2$=5,22, p=0,155). Zmiany zlokalizowane w zapisie EEG były obecne u 1 dziecka (33,3%) z zepołem Sturge-Webera, u 2 dzieci (66,6%) z zespołem Bourneville'a oraz u 108 dzieci (81,2%) u których obraz mózgowia nie potwierdził tych zespołów ($x^2$=4,51, p=0,104).

U 5/139 pacjentów w omawianej grupie, stwierdzono w badaniu MRI poszerzenie przestrzeni płynowych, natomiast u 4/139 dzieci zaburzenia rozwojowe w obrębie móżdżku. Wszystkie dzieci z poszerzeniem przestrzeni płynowych i wszystkie dzieci z zaburzeniami rozwojowymi móżdżku miały zlokalizowane zmiany w badaniu EEG w stosunku do 107 dzieci (79,1%) ze zmianami zlokalizowanymi w zapisie EEG a bez wyżej wymienionych zmian w badaniu MRI ($x^2$=0,33, p=0,564 oraz $x^2$=0,15, p=0,694).

U 15/139 dzieci ze zmianami w zapisie EEG/wideoEEG wykonano badanie HMRS i u 14/15 dzieci ujawniło ono nieprawidłowości. Zmiany zlokalizowane w zapisie EEG były obecne u 13 (92,8%) z nieprawidłowym wynikiem badania HMRS i tylko u 1 dziecka z prawidłowym wynikiem tego badania. Ta różnica była bliska istotności statystycznej ($x^2$=3,23, p=0,072). Wśród dzieci z nieprawidłowym wynikiem badania HMRS, 8/14 dzieci miało jednostronną lokalizację zmian w tym badaniu, 4/14 dzieci obustronną z dominacją półkulową oraz 2/14 dzieci obustronną lokalizację bez dominacji. U wszystkich dzieci z lokalizacją obustronną (z dominacją i bez dominacji) zmian w badaniu HMRS stwierdzono zlokalizowane zmiany w zapisie EEG oraz u 7 (87,5%) dzieci z jednostronną loaklizacją zmian w badaniu HMRS ($x^2$=0,80, p=0,847).

### 5.2.2. Badania czynnościowe neuroobrazowe - protonowa spektroskopia rezonansu magnetycznego

Badanie protonowej spektroskopii rezonansu magnetycznego (HMRS) zostało wykonane u 16/140 hospitalizowanych dzieci i prawie u wszystkich pacjentów (15/16) wykazało ono odchylenia od stanu prawidłowego. W badaniu tym brano pod uwagę stosunek NAA (N-acetyloasparginianiu)/Cr (kreatyniny) oraz Chol (choliny)/Cr, Lac (mleczanów)/Cr oraz spadek pików dla NAA, wzrost pików Cr, Lac i lipidów (Lip).

Badanie HMRS wykonano u 11/99 dzieci z nieprawidłowym wynikiem obrazowania (MRI+) oraz u 5/41 dzieci bez zmian w mózgu (MRI-) (rycina 2). U 1/5 dziecka zarówno badanie strukturalne MRI jak i HMRS nie wykazywało żadnych nieprawidłowości.

Badanie HMRS okazało się przydatne zwłaszcza w tych przypadkach, w których MRI nie ujawniło zmian strukturalnych w OUN (u 5/41 dzieci).

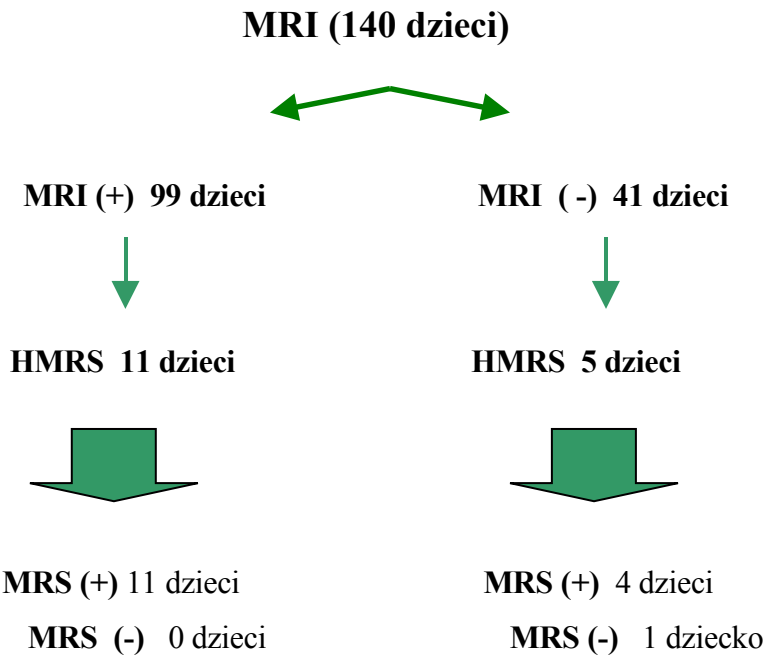


**Rycina 2. Wyniki badania HMRS u dzieci z padaczką częściową w odniesieniu do wyniku MRI**

Tylko u 1/5 dziecka oba te badania były prawidłowe (rycina 3) i w tym przypadku analiza czynności bioelektrycznej mózgu odegrała ważną diagnostycznie rolę. U 2/5 dzieci badanie HMRS wykazywało zmiany obustronne (ryciny 4a,b) a u pozostałych 2/5 dzieci zlokalizowane jednostronnie.

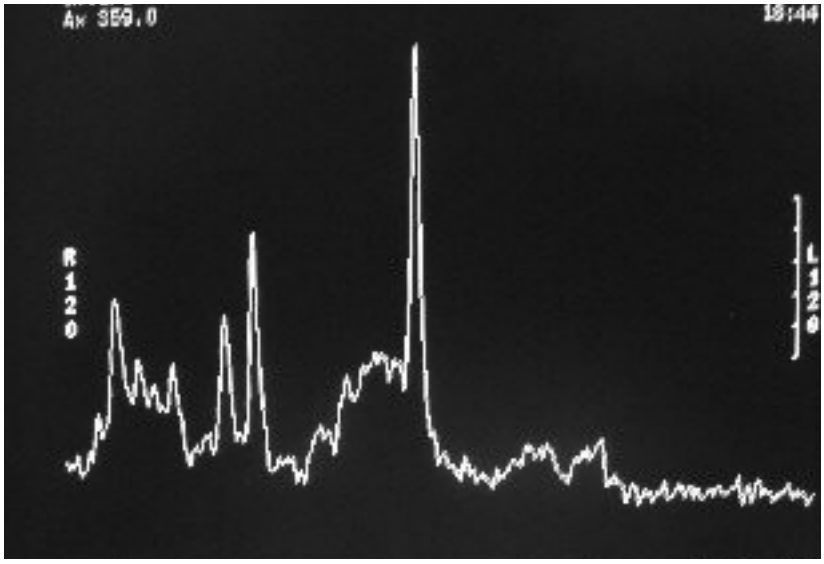


**Rycina 3.**
Prawidłowy wynik badania HMRS płata skroniowego prawego u 10- letniego chłopca z prawidłowym obrazem MRI mózgu.

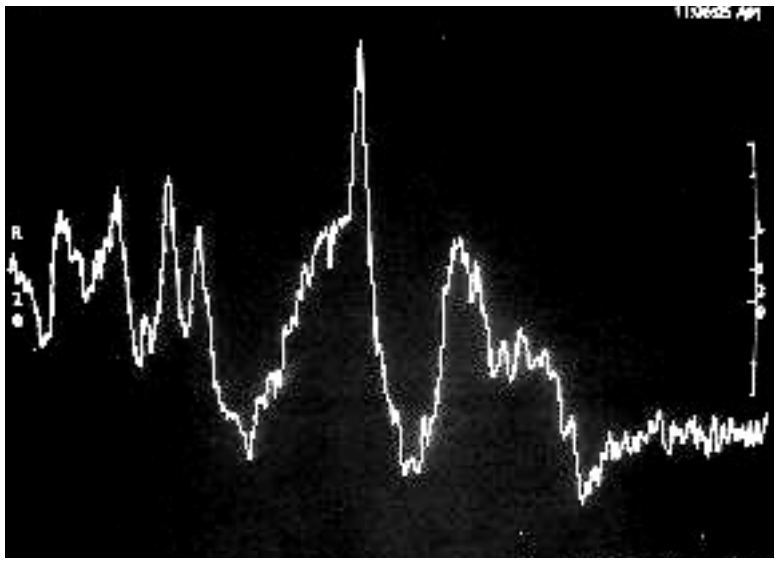


**Rycina 4a.**

Wzrost pików mleczanów i lipidów w badaniu HMRS prawego płata skroniowego. Dziewczynka 10-letnia z napadami psychoruchowymi i wtórnie uogólnionymi, z prawidłowym obrazem MRI mózgu.

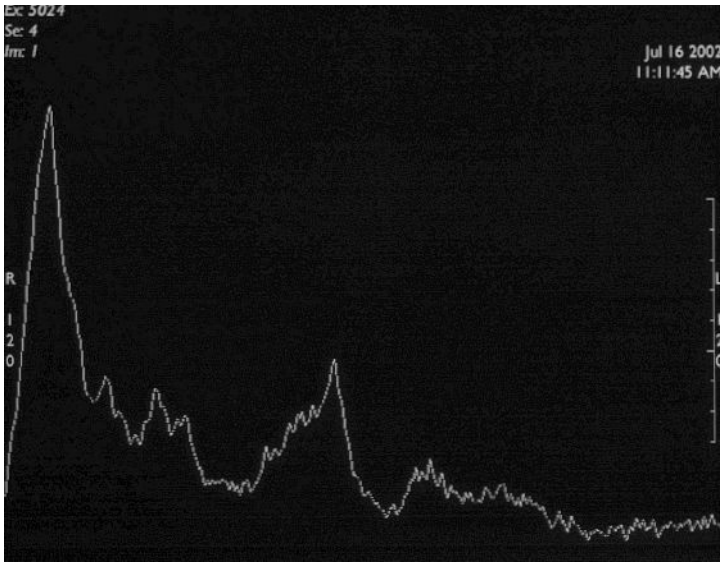


**Rycina 4b.**
Znaczne obniżenie piku N-acetyloasparginianu w badaniu HMRS lewego płata skroniowego u 10-letniej dziewczynki z prawidłowym obrazem MRI mózgu.

**Tabela 27. Porównanie zmian HMRS oraz EEG/wideoEEG u 5 dzieci z prawidłowym obrazem MRI**

| HMRS | EEG/wideoEEG |
|---|---|
| Prawidłowe | Zmiany napadowe *obustronne* zlokalizowane w okolicach skroniowo-ciemieniowych z *lewostronną* lateralizacją |
| Zmiany *obustronne* w płatach skroniowych i czołowych | Zmiany napadowe *obustronne* zlokalizowane w okolicach skroniowych |
| Zmiany w obu płatach skroniowych *z przewagą po lewej* oraz niewielkie w obu płatach potylicznych | Zmiany napadowe zlokalizowane *w lewej* okolicy skroniowo-potylicznej |

| | |
|---|---|
| Zmiany w płacie skroniowym *lewym* oraz *w lewej* okolicy ciemieniowo-potylicznej | Zmiany nienapadowe zlokalizowane w *lewej* okolicy skroniowo-ciemieniowo-potylicznej |
| Zmiany z pogranicza skroniowo-ciemieniowo-potylicznego *po prawej* | Zmiany napadowe *obustronne* zlokalizowane w okolicach ciemieniowo-skroniowych z lateralizacją *prawostronną* |

Dokonano porównania lokalizacji zmian uzyskanych w badaniu HMRS ze zmianami zarejestrowanymi w zapisach EEG/wideoEEG (tabela 27).

U 11/99 dzieci z nieprawidłowym wynikiem neuroobrazowania MRI (MRI +) wykonano badanie HMRS. Wszystkie wyniki HMRS były nieprawidłowe. Jednostronne zmiany wykazano u 6/11 dzieci, obustronne z przewagą jednej strony u 3/11 dzieci, obustronne o tej samej lokalizacji u 1/11 dziecka a u 1/11 dziecka także zmiany obustronne ale o różnej lokalizacji.

Podjęto ponadto próbę porównania zgodności lokalizacyjnej zmian organicznych w MRI ze zmianami w badaniu HMRS oraz wynikami EEG/wideoEEG (tabela 28).

**Tabela 28. Zmiany w badaniach HMRS i EEG/wideoEEG u 99 dzieci z nieprawidłowym obrazem MRI**

| MRI (+) | HMRS | EEG/wideoEEG |
|---|---|---|
| Blizna glejowa *w prawym* płacie skroniowym | Zmiany bardziej nasilone *w lewym* płacie skroniowym | Zmiany napadowe *obustronne* zlokalizowane w okolicach czołowo-skroniowych z lateralizacją *lewostronną* |
| Zanik płata skroniowego *prawego* | Zmiany *w prawym* płacie skroniowym | Zmiany napadowe *obustronne* zlokalizowane w okolicach czołowo-skroniowych z lateralizacją *prawostronną* |
| Zmiany demielinizacyjne *w lewej* półkuli | Zmiany *obustronne* z przewagą *w prawym* płacie skroniowym | Zmiany napadowe *obustronne* zlokalizowane w okolicach skroniowych |
| Zanik *lewego* hipokampa | Zmiany *w lewej* półkuli | Zmiany napadowe *obustronne* zlokalizowane w płatach skroniowych |
| Asymetria układu komorowego | Zmiany w obu płatach skroniowych oraz | Zmiany napadowe *obustronne* zlokalizowane w okolicach |

| | | |
|---|---|---|
| | okolicach ciemieniowo-potylicznych | czołowo-skroniowych z lateralizacją *prawostronną* |
| Porencefalia w płacie skroniowym, ciemieniowym i potylicznym *po prawej* | Zmiany w płacie czołowym *lewym* oraz w *prawej* okolicy ciemieniowo-skroniowej | Zapis na pograniczu normy |
| Torbiel w okolicy *lewego* hipokampa | Zmiany *obustronne* w płatach skroniowych, z przewagą *po prawej* | Zmiany zlokalizowane napadowe w *lewej* okolicy skroniowo-czołowej |
| Zanik *obu* płatów skroniowych | Zmiany *w lewym* hipokampie | Zmiany napadowe *obustronne* zlokalizowane w okolicach ciemieniowo-skroniowych z lateralizacją *prawostronną* i uogólnione |
| Porencefalia w *lewej* półkuli w centrum semiovale | Zmiany w *lewym* płacie skroniowym | Zmiany napadowe zlokalizowane w *lewej* okolicy skroniowo-potylicznej |
| Stwardnienie *lewego* hipokampa oraz zmiany dys/ demielinizacyjne w obrębie rogów potylicznych | Zmiany *w lewej* półkuli | Zmiany napadowe *obustronne* zlokalizowane w okolicach czołowo-skroniowych z lateralizacją *lewostronną* |
| Torbiel pajęczynówki w tylnym dole czaszki po stronie *lewej* | Zmiany w *prawej* półkuli | Zmiany napadowe zlokalizowane w *lewej* okolicy ciemieniowo-potylicznej |

U 5/11 dzieci lokalizacja półkulowa zmian w badaniach MRI i HMRS była zgodna, a u 1 z nich dodatkowo HMRS ujawnił zmianę w drugiej półkuli. U 4 dzieci lokalizacja zmiany strukturalnej nie pokrywała się z lokalizacją zmian w badaniu HMRS, Zmiany HMRS nawet dominowały w półkuli przeciwnej do zmiany strukturalnej (ryciny 5a,b).

**Rycina 5a.**
Obniżenie piku N-acetyloasparginianu oraz wzrost piku mleczanów w badaniu HMRS prawego płata skroniowego. Dziewczynka 17-letnia z napadami psychosensorycznymi i wtórnie uogólnionymi oraz niecharakterystyczną zmianą w lewym płacie skroniowym w obrazie MRI.

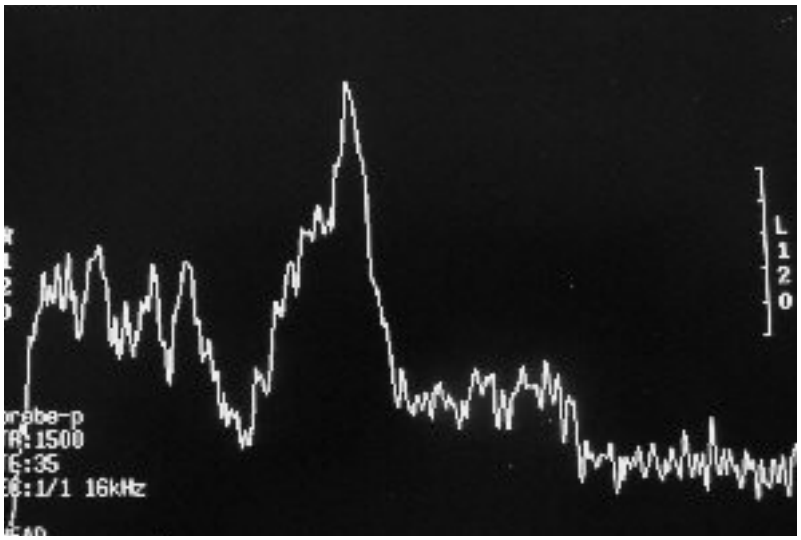


**Rycina 5b.**
Niewielkie obniżenie piku N-acetyloasparginianu w badaniu HMRS lewego płata skroniowego u 17-letniej dziewczynki ze zmianą strukturalną w lewym płacie skroniowym.

U 1/11 dziecka badanie HMRS lokalizowało zmiany w jednej półkuli, podczas gdy badanie MRI ujawniło nieprawidłowości w obu półkulach, a u 1/11 dzieci HMRS wykazało zmiany obustronne, podczas gdy MRI tylko asymetrię komór bocznych.

Natomiast analiza lokalizacji zmian w badaniu HMRS i EEG/wideoEEG wykazała zgodność występowania zmian w obu badaniach u 4/11 dzieci. U trojga dzieci w odniesieniu do zmian HMRS zmiany w zapisie EEG występowały w drugiej półkuli. Zmiany z dominacją jednej strony w badaniu HMRS a obustronne w badaniu EEG/wideoEEG były obecne u 2/11 dzieci. U 1/11 dzieci badanie EEG/wideoEEG nie ujawniło ogniska bioelektroencefalograficznego, natomiast badanie HMRS wskazywało na zmiany w obu półkulach. Ponadto u 1/11 dzieci badanie HMRS ujawniło zmiany obustronne, natomiast badanie EEG/wideoEEG wykazywało dominację jednostronną. U 6/11 dzieci obserwowano zgodną stronność zmian zarówno w MRI jak i bioelektrycznych.

Tylko u 3/11 dzieci zarówno badanie MRI, HMRS jak i bioelektroencefaliczne wskazywały zgodnie na zmiany jednostronne.

W badanej grupie dzieci analizowano różne czynniki mogące mieć wpływ lub związek z uzyskanym wynikiem badania HMRS takie jak: płeć,wiek, obciążenie ciążowo-okołoporodowe, rodzinność padaczki, osobnicze czynniki ryzyka wystąpienia padaczki, nabyte przyczyny rozwoju padaczki, badania neurologicznego, typ napadu, występowanie stanu padaczkowego oraz objawów towarzyszących napadom.

Wśród dzieci, u których wykonano badanie HMRS było 6 dziewcząt i 10 chłopców. Odsetek dziewcząt, u których badanie HMRS wykazało nieprawidłowy wynik był porównywalny z odsetkiem chłopców ze zmianami w badaniu HMRS (100,0% vs 90,0%; $x^2$=0,07, p=0,789).

Z zebranych danych z wywiadu ciążowo-okołoporodowego wynikało, że u 3 dzieci stwierdzono obecność istotnych danych mogących wpływać na aktualny rozwój, natomiast u pozostałych 13 dzieci wywiad ten był nieobciążony. Częstość zmian w badaniu HMRS wśród dzieci z obciążeniem ciążowo-okołoporodowym była podobna do częstości zmian w badaniu HMRS obserwowanych w grupie dzieci bez obciążenia (100,0% vs 80,0%; $x^2$= 0,68, p=0,408).

U 3/16 dzieci stwierdzono w wywiadzie obciążenie związane z okresem ciąży z przyczyn matczynych, w tym EPH gestozę u matki 1 dziecka. Nieprawidłowy wynik badania HMRS ujawniono u 3 dzieci (100,0%) z patologią okresu ciąży z przyczyn matczynych oraz u 12 dzieci (92,3%) bez tego obciążenia ($x^2$=0,68, p=0,408). Zmiany w badaniu HMRS obserwowano u 1 dziecka (100,0%) z powikłaniem matczynym okresu ciąży w postaci EPH gestozy i u 14 dzieci (93,3%), u których nie występowała ta nieprawidłowość w czasie trwania ciąży u matki ($x^2$=3,48, p=0,061).

Rodzinne występowanie padaczki stwierdzono u 1 dziecka z tej grupy, natomiast brak tego czynnika w wywiadzie u 15 dzieci. Różnica częstości zmian w badaniu HMRS pomiędzy tymi dwoma grupami z dodatnim rodzinnym wywiadem w kierunku padaczki była również bliska istotności statystycznej (100,0% vs 93,3%; $x^2$=3,48, p=0,061).

Analizowano również występowanie osobniczych czynników ryzyka wystąpienia padaczki, które stwierdzono u 4 dzieci z wykonanym badaniem HMRS. W tej grupie dzieci drgawki gorączkowe obserwowano u 2/16 pacjentów, u 1 dziecka proste i u 1 dziecka złożone. Nieprawidłowe badanie HMRS występowało w podobnym odsetku dzieci zarówno w grupie z obecnością osobniczych czynników ryzyka wystąpienia padaczki jak i w grupie bez ich obecności (75,0% vs 80,0%; $x^2$=0,35, p=0,550). Podobna częstość zmian w badaniu HMRS obserwowana była również w grupie dzieci z drgawkami gorączkowymi w wywiadzie jak i u dzieci bez tego obciążenia (100,0 % vs 92,8%; $x^2$=1,37, p=0,241). U 1 dziecka (100,0%) z drgawkami gorączkowymi prostymi i u 14 dzieci (93,3%) bez tych drgawek w wykonanym badaniu HMRS stwierdzono obecność zmian ($x^2$=3,48, p=0,061). Nieprawidłowy wynik badania HMRS ujawniono w podobnym odseteku dzieci z drgawkami gorączkowymi złożonymi w porównaniu do odsetka dzieci bez tego rodzaju drgawek (100,0% vs 93,3%; $x^2$=3,48, p=0,061).

U 5/16 dzieci stwierdzono w wywiadzie obecność nabytych przyczyn rozwoju padaczki takich jak uraz głowy (u 4/5 dzieci, w tym z utratą przytomności u 3 dzieci) czy neuroinfekcje (u 1/5 dzieci). Nieprawidłowy wynik badania HMRS ujawniono u wszystkich dzieci z nabytymi czynnikami rozwoju padaczki oraz u 10 dzieci bez tego obciążenia (100,0% vs 66,6%; $x^2$=0,17, p=0,678). Zmiany w badaniu HMRS występowały z podobną częstością zarówno u dzieci z przebytym urazem głowy jak i u dzieci bez niego (100,0% vs 91,6%; $x^2$=0,35, p= 0,550). Również nieprawidłowy wynik badania HMRS stwierdzany był w podobnym odsetku dzieci z urazem głowy przebiegającym z utratą przytomności jak i dzieci bez takiego typu urazu głowy (100,0% vs 92,3%; $x^2$=0,68, p=0,408). Częstość zmian w badaniu HMRS pośród dzieci z przebytą infekcją OUN była podobna do częstości tych zmian w HMRS w grupie dzieci bez neuroinfekcji w okresie wczesnodziecięcym (100,0% vs 93,3 %; $x^2$= 3,48, p= 0,061).

Nieprawidłowy wynik badania neurologicznego stwierdzono u 2/16 dzieci a u 14/16 dzieci był on prawidłowy. Zmiany w badaniu HMRS ujawniono u 2 dzieci, u których badanie neurologiczne było nieprawidłowe oraz u 13/16 dzieci z prawidłowym badaniem neurologicznym (100,0% vs 92,8%; $x^2$=1,37 p=0,241). Niedowład spastyczny obserwowano u 1/16 dzieci i u tego pacjenta badanie HMRS wykazywało nieprawidłowe zmiany,

natomiast w grupie dzieci bez niedowładu 14 (93,3%) pacjentów miało nieprawidłowe badanie HMRS ($x^2$=3,48, p=0,061). Opóźnienia rozwoju psychoruchowego nie stwierdzono u żadnego pacjenta spośród 16 u których wykonano HMRS.

Wśród badanej grupy dzieci napady częściowe złożone obserwowano u 13/16 pacjentów a napady częściowe proste u 3/16 pacjentów. Zmiany w badaniu HMRS stwierdzono u 12/13 pacjentów (92,3%) z napadami częściowymi złożonymi oraz u wszystkich pacjentów z napadami częściowymi prostymi ($x^2$=0,68, p=0,408). Wtórne uogólnienie napadów częściowych wystąpiło u 8/16 badanych dzieci natomiast nie obserwowano go u pozostałych dzieci. Nieprawidłowy wynik badania HMRS stwierdzono u podobnej liczby dzieci z wtórnym uogólnieniem napadów częściowych (7/16, 87,5%) jak i u dzieci bez wtórnego uogólnienia (8/16, 100,0%) ($x^2$=0,000, p=1,000). Napady częściowe złożone psychoruchowe obserwowano u 5/12 dzieci a napady psychosensoryczne u 7/12 dzieci. Częstość występowania zmian w HMRS w grupie dzieci z napadami psychoruchowymi była podobna do częstości tych zmian w grupie dzieci z napadami psychosensorycznymi (100,0% vs 87,5%%; $x^2$=0;06, p=0,805). Pośród dzieci, które prezentowały napady częściowe proste, 2/3 dzieci miało napady o charakterze ruchowym i 1/3 dzieci o charakterze czuciowym. Zmiany w badaniu HMRS były obecne u 2 dzieci (100,0%) z napadami ruchowymi i u 1dziecka (100,0%) z napadami czuciowymi ($x^2$=0,000, p=1,000).

W badanej grupie dzieci stan padaczkowy wystąpił u 2/16 dzieci (14,3%), natomiast u pozostałych 14/16 dzieci nie obserwowano go w trakcie trwania choroby. Nieprawidłowy wynik badania HMRS stwierdzono w podobnym odsetku w obu tych grupach dzieci (100,0% vs 92,8%; $x^2$=1,37, p=0,241). U tych 2/16 dzieci miał on charakter napadów częściowych złożonych, a napadów częściowych wtórnie uogólnionych wystąpił u 1/2 dzieci. Częstość zmian w badaniu HMRS w grupie dzieci, u których wystąpił stan padaczkowy napadów częściowych wtórnie uogólnionych była podobna do częstości zmian w HMRS u dzieci bez tego stanu padaczkowego (100,0% vs 93,3%; $x^2$=3,48, p=0,061). Stan padaczkowy o charakterze napadów psychoruchowych obserwowano u 1/2 dzieci i o charakterze napadów psychosensorycznych u 1/2 dzieci. Nieprawidłowy wynik badania MRS stwierdzono u obojga dzieci.

Wśród badanych dzieci u 2/16 z nich napadom padaczkowym towarzyszyły objawy okołonapadowe (ból głowy oraz niedowład Todda) natomiast u pozostałych 14/16 pacjentów nie obserwowano żadnych okołonapadowych zaburzeń. Częstość zmian w badaniu HMRS w grupie dzieci z objawami okołonapadowymi była podobna do częstości zmian w HMRS w

grupie dzieci bez tych objawów (100,0% vs 92,8%; $x^2$=1,37, p=0,241). Zaburzenia przednapadowe w postaci bólu głowy obserwowano u 2/16 badanych dzieci a ponapadowe u żadnego dziecka w tej grupie. Częstość zmian w badaniu HMRS u dzieci z przednapadowym bólem głowy była podobna do częstości zmian w tym badaniu w grupie dzieci bez tego objawu (100,0% vs 92,8%; $x^2$=0,15, p=0,926). Ponapadowego niedowładu Todda nie obserwowano w tej grupie dzieci.

Wśród objętych badaniami pacjentów na podstawie tzw.*odpowiedzi klinicznej badacza* (czyli w oparciu o dane z wywiadu, badanie neurologiczne oraz wykonane badania) wyróżniono dwie grupy: 15 dzieci z padaczką objawową oraz 1 dziecko bez padaczki objawowej. Wszystkie dzieci z nieprawidłowym wynikiem badania HMRS znalazły się w grupie z padaczką objawową, nie było dzieci z nieprawidłowym wynikiem HMRS w grupie bez padaczki objawowej ($x^2$=3,48, p=0,061).

Nieprawidłowy wynik badania HMRS był obecny u wszystkich 11/16 dzieci z padaczka objawową rozpoznaną na podstawie badania MRI oraz u 4/5 dzieci (80,0%) u których obraz mózgu w badaniu MRI był prawidłowy ($x^2$=0,17, p=0,676).

Do grupy dzieci z padaczką objawową rozpoznaną na podstawie samego tylko badania HMRS zakwalifikowano 15 dzieci i wszystkie one miały nieprawidłowe badanie HMRS, nie było dziecka bez padaczki objawowej z nieprawidłowym HMRS ($x^2$=3,23, p=0,072).

Badanie HMRS wykonano u 16/140 badanych dzieci, w tym u 15 dzieci badanie to wykazało wynik nieprawidłowy. Zmiany w HMRS o lokalizacji jednostronnej stwierdzono u 8/15 dzieci, o lokalizacji obustronnej z przewagą jednej ze stron u 4/15 dzieci, o lokalizacji obustronnej bez lateralizacji u 2/15 dzieci a u 1/15 dzieci o obustronnej ale różnej płatowo lokalizacji. Nieprawidłowości w strukturze mózgu w badaniu MRI ujawniono u 6 dzieci (75,0%) z jednostronnymi zmianami w HMRS, u 3 dzieci (75,0%) z obustronnymi z dominacją jednej ze stron (75,0%), u 1 dziecka (50,0%) ze zmianami obustronnymi bez dominacji stron oraz u 1 (100,0%) dziecka ze zmianami w HMRS obustronnymi lecz o różnej lokalizacji ($x^2$=0,93, p=0,816).

Zapis EEG był nieprawidłowy u 15/16 pacjentów natomiast wynik prawidłowy był obecny tylko u 1/16 dzieci. Zmiany w badaniu HMRS stwierdzono u 14 dzieci (93,3%) z nieprawidłowym zapisem EEG oraz u 1 dziecka z prawidłowym zapisem EEG ($x^2$=3,48, p=0,061). U 1/15 dzieci zapis EEG był nieprawidłowy, ale nie wykazywał cech napadowych natomiast u 14/15 dzieci obecne były zmiany napadowe w zapisie EEG. Częstość zmian w badaniu HMRS u dzieci z nienapadowym zapisem EEG była podobna do częstości zmian

strukturalnych w MRI w grupie dzieci z napadowym zapisem EEG (100,0% vs 92,8%; $x^2$=3,23, p=0,072). Badanie EEG wykazywało zmiany zlokalizowane u 14/15 dzieci oraz zlokalizowane i uogólnione u 1/15 dzieci, nie było w grupie dzieci ze zmianami uogólnionymi i rozsianymi. Nieprawidłowe badanie HMRS stwierdzono u 13 dzieci (92,8%) ze zmianami zlokalizowanymi oraz u 1 dziecka (100,0%) ze zlokalizowanymi i uogólnionymi zmianami w zapisie EEG ($x^2$=0,07, p=0,994).

Wśród 14 dzieci ze zlokalizowanymi zmianami w zapisie EEG jednostronną lokalizację uwidoczniono u 6 dzieci, obustronną z przewagą w jednej z półkul u 5 dzieci oraz obustronną nie zlateralizowaną u 3 dzieci. Nieprawidłowy wynik HMRS ujawniono u 13/14 z tych dzieci. Jednakże częstość zmian w badaniu HMRS w poszczególnych typach zmian zlokalizowanych w badaniu EEG była podobna (jednostronne 100,0% vs obustronne z lateralizacją 80,0% vs obustronne bez lateralizacji 100%, $x^2$=1,93, p=0,379). U 7/16 dzieci badanie EEG było wykonane przed zastosowaniem leczenia przeciwpadaczkowego natomiast u 9/16 dzieci wykonano je w trakcie trwania terapii. Nieprawidłowy wynik badania HMRS obserwowano u wszystkich dzieci w trakcie terapi przeciwpadaczkowej i u 6 dzieci (85,7%) przed zastosowaniem leczenia przeciwpadaczkowego ($x^2$=0,016, p=0,896).

**Badanie MRA** wykazało malformację naczyniową tylko u 1/16 dzieci u których go wykonano, a analiza statystyczna odnosząca te wyniki do wyników innych badań i danych klinicznych u dzieci nie pozwoliła na uzyskanie wiarygodnych wyników.

### 5.3. U dzieci z patologią hipokampa

Jedną z najliczniejszych (26/140, 18,6%) a zarazem najciekawszych grup wśród dzieci z padaczką częściową, stanowili pacjenci (15 dziewczynek i 11 chłopców) u których badanie MRI wykazało nieprawidłową strukturę hipokampa (tabela 29).

Wynik fizykalnego badania neurologicznego był prawidłowy u wszystkich dzieci z patologią w obrębie hipokampa. U 2 z nich stwierdzono mikrosomię a u jednego współistniejące plamy bielacze w skórze.

**Tabela 29. Zmiany w hipokampie w badanu MRI u dzieci z padaczką częściową**

| Typ zmian | Liczba dzieci | Towarzyszące zmiany MRI |
|---|---|---|
| Zanik hipokampa | 21 | *asymetria komór bocznych<br>*zanik korowy |
| lewego | 10 | *zwapnienie<br>*zanik korowo-podkorowy |
| prawego | 10 | *torbiel pajęczynówki,<br>jama Vergi i heterotopia |
| obu | 1 | *asymetria komór bocznych |
| Stwardnienie hipokampa | 4 | |
| lewego | 2 | *zmiany dys/demielinizacyjne |
| prawego | 2 | |
| Stwardnienie lewego i zanik prawego hipokampa | 1 | *zanik korowy |
| Razem | 26 | 8 |

U 6/21 dzieci z zanikiem hipokampa stwierdzono towarzyszące zmiany w obrazie MRI i podobnie u 1/4 dzieci ze stwardnieniem hipokampa. Zmiany w obrębie obu hipokampów z towarzyszącym zanikiem korowym uwidoczniono u 1/1 dziecka (fotografie 14 a i b).

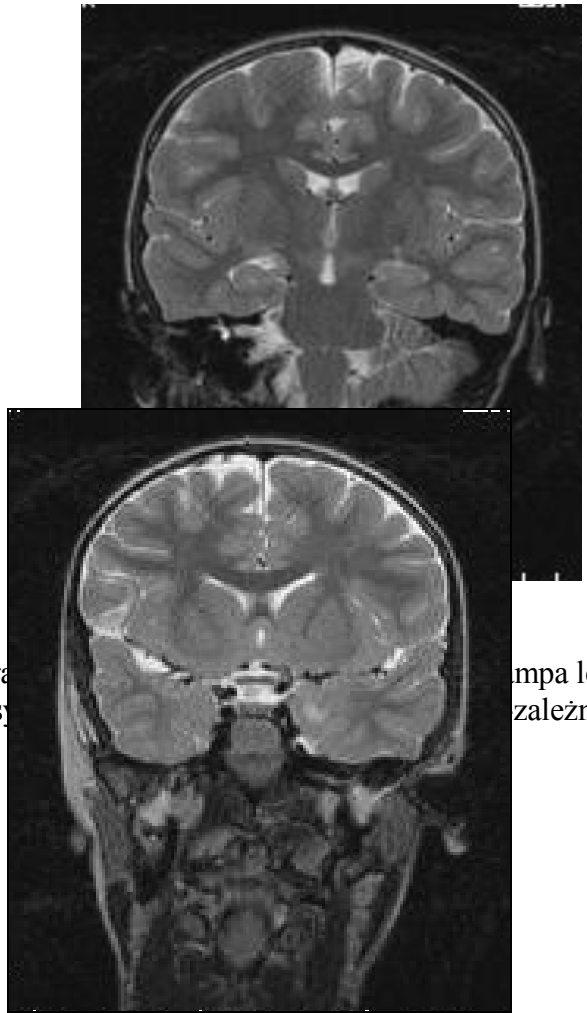

**Fotografia 14a.**
Zanik hipokampa pra mpa lewego. Dziewczynka 6-letnia z napadami psy zależny.

**Fotografia 14b.**
Wzmożenie sygnału z hipokampa lewego w obrazie T2-zależnym, MRI mózgu.
Dziewczynka 6-letnia z napadami psychoruchowymi od 4. roku życia.

Wiek pacjentów w odniesieniu do zmian strukturalnych w obrębie hipokampa scharakteryzowano w tabeli 29. Najliczniejszą grupę (14/26 dzieci) wśród pacjentów z patologią hipokampa stanowiły dzieci starsze, u których pierwsze napady padaczkowe pojawiły się między 5 a 10 rokiem życia (tabela 30).

**Tabela 29. Wiek pacjentów w chwili stwierdzenia zmian MRI w obrębie hipokampa**

| Przedziały wiekowe (lata) | Zanik hipokampa | Stwardnienie hipokampa | Zanik i stwardnienie hipokampa | Razem |
|---|---|---|---|---|
| 0-1 | 1 | - | - | 1 |
| 1-5 | 4 | - | - | 4 |
| 5-10 | 8 | 1 | 1 | 10 |
| 10-17 | 8 | 3 | - | 11 |
| Ogółem | 21 | 4 | 1 | 26 |

**Tabela 30. Wiek wystąpienia pierwszego napadu padaczkowego a rodzaj zmian MRI w obrębie hipokampa**

| Wiek (lata) | Zanik hipokampa | Stwardnienie hipokampa | Zanik i stwardnienie hipokampa | Razem |
|---|---|---|---|---|
| 0 – 1 | 1 | - | - | 1 |
| 1 – 5 | 8 | - | 1 | 9 |
| 5 – 10 | 11 | 3 | - | 14 |
| 10-17 | 1 | 1 | - | 2 |
| Ogółem | 21 | 4 | 1 | 26 |

U większości dzieci (20/26) dzieci czas trwania padaczki nie przekraczał 5 lat, w tym u 9 dzieci pół roku a u 14 dzieci dwóch lat (tabela 31).

**Tabela 31. Czas trwania padaczki do wykonania MRI a rodzaj zmian w obrębie hipokampa**

| Czas trwania | Zanik hipokampa | Stwardnienie hipokampa | Zanik i stwardnienie hipokampa | Razem |
|---|---|---|---|---|
| Do 6 miesięcy | 8 | 1 | - | 9 |
| 6 miesięcy- 2 lat | 4 | - | 1 | 5 |
| 2- 5 lat | 3 | 3 | - | 6 |
| 5- 10 lat | 5 | 0 | - | 5 |
| Powyżej 10 lat | 1 | 0 | - | 1 |
| Ogółem | 21 | 4 | 1 | 26 |

Wśród dzieci z nieprawiłową strukturą hipokampa najczęściej występowały napady częściowe złożone, w tym zwłaszcza psychoruchowe (14/26). Napady częściowe złożone i proste w tej grupie uległy wtórnemu uogólnieniu u 9/26 dzieci (tabela 32).

**Tabela 32. Typ napadów padaczkowych u dzieci z nieprawidłową strukturą hipokampa**

| Typ napadu | Zanik hipokampa | Stwardnienie hipokampa | Zanik i stwardnienie hipokampa | Razem |
|---|---|---|---|---|
| Ruchowy | 7 | 0 | - | 7 |
| Wtórnie uogólniony | 4 | 0 | - | 4 |
| Psychoruchowy | 11 | 2 | 1 | 14 |
| Psychosensoryczny | 3 | 2 | - | 5 |
| Wtórnie uogólniony | 5 | 2 | - | 7 |

Napadom padaczkowym w tej grupie towarzyszyły bóle głowy u 5/26 dzieci, w tym przed napadem u 3 dzieci a po napadzie u 2 dzieci.

U 4/26 dzieci wystąpił stan padaczkowy. U 2 dzieci miał on charakter najpierw psychoruchowy a następnie wtórnie uogólniony, u 1 dziecka psychoruchowy i u 1 dziecka ruchowy wtórnie uogólniony.

Spośród 26 dzieci z patologią hipokampa w badaniu MRI, u 2 wykonano ponadto HMRS. Badanie to wykazało zgodne lokalizacyjnie jednostronne zmiany w lewym hipokampie.

Badanie EEG wykonano u wszystkich dzieci z tej grupy, a u 10 dodatkowo badanie wideoEEG. Zdecydowana większość (19/26) dzieci wykazywała w badaniach bioelektrycznych zmiany napadowe o charakterze zlokalizowanym. Całkowitą zgodność lokalizacyjną zmian bioelektrycznych i strukturalnych wykazano u 8/26 dzieci. Lokalizację zmian w zapisie EEG w drugiej półkuli w stosunku do lokalizacji zmian strukturalnych w hipokampie wykryto u 3 dzieci. U 9/26 dzieci z jednostronną patologią strukturalną hipokampa, występowały obustronne zmiany zlokalizowane w zapisie EEG (5/26) i napadowe zmiany o charakterze uogólnionym (4/26). Dwoje dzieci ze zmianą jednostronną MRI wykazywało zmiany zlokalizowane obustronne zlateralizowane, inne dziecko zmiany rozsiane w zapisie EEG, a kolejne dziecko zarówno zmiany zlokalizowane jak i uogólnione.

Spośród 2 dzieci z obustronnymi zmianami w badaniu MRI, u 1 wystąpiły zmiany uogólnione, a u drugiego zlokalizowane obustronnie zlateralizowane (tabela 33).

U 19/26 dzieci ze zmianami w obrębie hipokampa stwierdzono obecność różnych obciążeń z okresu ciążowo-okołoporodowego, nabytych czy rodzinnych. Największą grupę (7/19) wśród nich stanowiły dzieci z urazami mózgowo-czaszkowymi poza okresem okołoporodowym.

**Tabela 33. Lokalizacja zmian MRI w obrębie hipokampa i zmian w zapisach EEG/wideoEEG u dzieci z padaczką częściową**

| Typ zmian w badaniu MRI | Lokalizacja zmian w badaniu EEG/wideoEEG |
|---|---|
| Zanik hipokampa<br>lewego (10) | • napadowe zlokalizowane *lewostronnie* (3)<br>• napadowe zlokalizowane *prawostronnie* (1)<br>• napadowe zlokalizowane *obustronnie* (4)<br>• napadowe *uogólnione* (2) |
| prawego (10) | • napadowe zlokalizowane *prawostronnie* (5)<br>• napadowe zlokalizowane obustronnie z *lateralizacją prawostronną* (1)<br>• napadowe zlokalizowane *lewostronnie* (2)<br>• napadowe zlokalizowane *obustronnie* (1)<br>• napadowe *uogólnione* (1) |
| prawego i lewego (1) | • napadowe zlokalizowane obustronnie z *lateralizacją prawostronną* (1) |

| | |
|---|---|
| Stwardnienie hipokampa<br>prawego (2)<br>lewego (2) | • napadowe zlokalizowane *obustronnie i uogólnione* (1)<br>• *rozsiane* (1)<br>• napadowe zlokalizowane z *niepełną lateralizacją lewostronną* (1)<br>• napadowe uogólnione (1) |
| Stwardnienie i zanik (1) | • napadowe *uogólnione* (1) |

Drgawki gorączkowe, które są znane jako istotny czynnik ryzyka dla powstawania zmian strukturalnych hipokampa, występowały tylko u 2/19 dzieci i miały w relacji rodziców charakter napadów prostych (tabela 34).

**Tabela 34. Czynniki ryzyka u dzieci z patologią hipokampa**

| Czynnik | Liczba dzieci |
|---|---|
| Ciąża podtrzymywana | 2 |
| Prowokacja porodu | 2 |
| Niedotlenienie | 2 |
| Uraz głowy<br>z utratą przytomności<br>bez utraty przytomności | 7<br>2<br>5 |
| Padaczka w rodzinie | 3 |
| Drgawki gorączkowe proste | 2 |
| Posocznica | 1 |
| Razem | 19 |

## 5.4. U dzieci z zaburzeniami migracji neuronalnej

Mniej liczną grupę (6/140) stanowiły dzieci z zaburzeniami migracji komórkowej. Wyodrębniono ją jednak z uwagi na szczególną rolę badania MRI w diagnostyce tych zaburzeń. Najczęstszym rodzajem zaburzeń migracji była heterotopia, ujawniona u 4/6 dzieci (fotografie 15a i b).

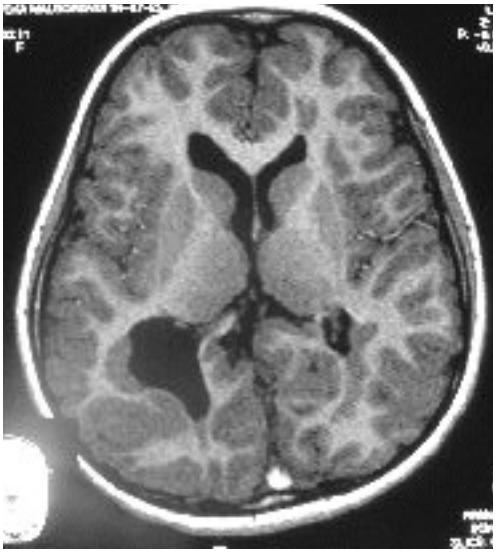

**Fotografia 15a.**
Heterotopia podkorowa okołokomorową z poszerzeniem komory bocznej prawej. Dziewczynki 10-letnia z napadami wzrokowymi i wtórnie uogólnionymi. EPH gestoza u matki. MRI mózgu, obraz T1-zależny po kontraście.

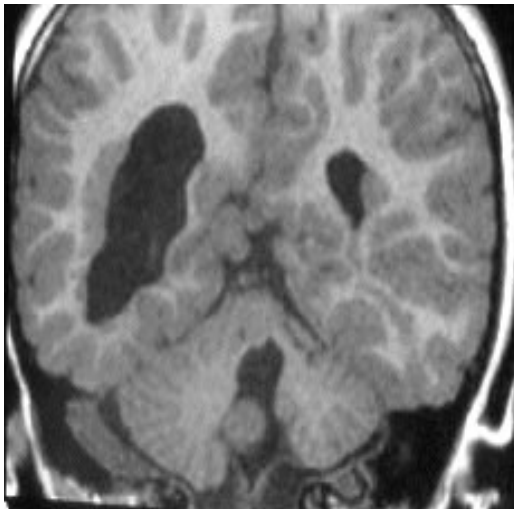

**Fotografia 15b.**
Heterotopia podkorowa okołokomorowa z niedorozwojem lewej półkuli móżdżku u 10-letniej dziewczynki z zespołem móżdżkowym. MRI mózgu, obraz T1-zależny.

Ponadto u 5/6 dzieci zaburzeniom migracji towarzyszyły inne dodatkowe zmiany strukturalne w obrazie MRI (tabela 35) .

**Tabela 35. Rodzaj zaburzeń migracji neuronalnej w badaniu MRI u dzieci z padaczką częściową**

| Rodzaj zaburzeń migracji | Zaburzenia towarzyszące | Wiek dzieci w chwili rozpoznania |
|---|---|---|
| Heterotopia komorowa | * Zanik hipokampa, torbiel pajęczynówki i jama Vergi | 9 lat |
| Heterotopia guzowata | * Zespół okołosylwialny lewostronny, wada gałki ocznej, brak ciała modzelowatego i zakrętu obręczy, niedorozwój sierpa mózgu | 2 miesiące |
| Heterotopia guzowata | * Brak ciała modzelowatego i zakrętu obręczy, niedorozwój sierpa mózgu, niedorozwój móżdżku (lewa półkula i robak) | 4 miesiące |
| Heterotopia guzkowata okołokomorowa | * Niedorozwój lewej półkuli móżdżku, asymetria komór bocznych | 10 lat |
| Schizencefalia | * Brak | 10 lat |
| Pachygyria | * Zespół okołosylwialny obustronny, asymetria półkul mózgowych i komór bocznych | 17 miesięcy |

Jak wynika z zestawienia w tabeli 35, w chwili wykrycia zaburzeń migracji wiek dzieci był bardzo zróżnicowany, od 2 miesięcy do 10 lat życia, co wynikało nie tylko z rodzaju zaburzeń migracji, ale również z towarzyszących im innych zaburzeń neurorozwojwych mózgu (fotografie 16a,b).

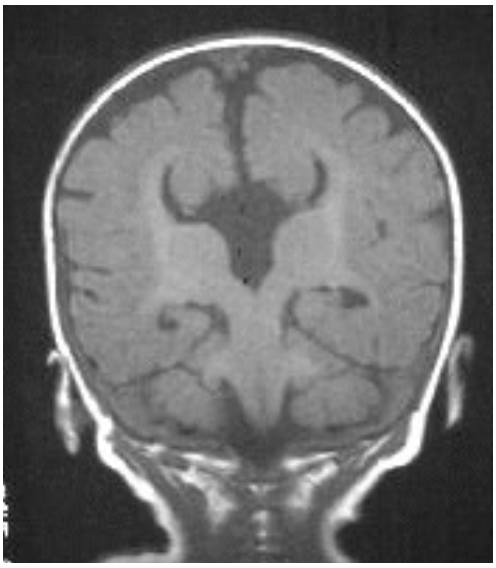

**Fotografia 16a.**
Brak ciała modzelowatego. Dziewczynka 4-miesięczna z napadami ruchowymi prostymi prawostronnymi i wtórnie uogólnionymi, z opóźnieniem rozwoju psychoruchowego i tetraparezą spastyczną. MRI mózgu, obraz T1-zależny.

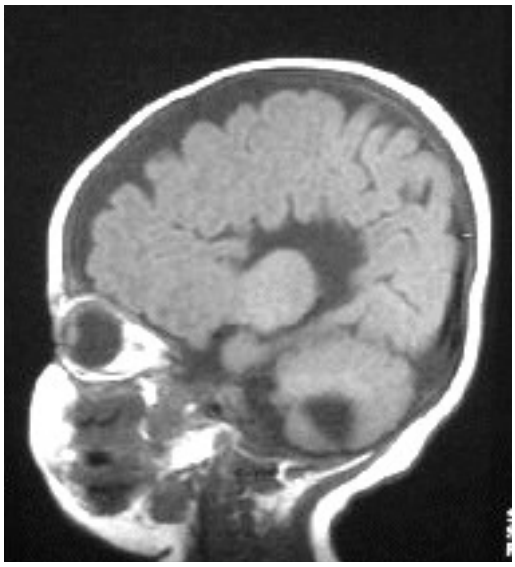

**Fotografia 16b.**
Brak zakrętu obręczy i niedorozwój lewej półkuli móżdżku u dziecka matki leczonej z powodu padaczki. MRI mózgu, obraz T1-zależny.
W tabeli 36 zestawiono różne czynniki anamnestyczne, których obecność stwierdzono w grupie dzieci z heterotopią.

**Tabela 36. Czynniki okresu ciążowo-okołoporodowego, nabyte i rodzinne u dzieci z zaburzeniami migracji neuronalnej**

| Czynnik | Heterotopia | Schizencefalia | Pachygyria |
|---|---|---|---|
| EPH gestoza i niedotlenienie płodu | 4 | - | - |
| Nieprawidłowe ułożenie płodu | - | - | 1 |
| Drgawki gorączkowe | 1 | - | - |
| Padaczka w rodzinie | 1 | - | - |

U pojedynczych dzieci w tej grupie badanie MRI ujawniło zaburzenie migracji komórkowej w postaci pachygyri (fotografie 17a,b) i schizencefali ( fotografie 18a,b).

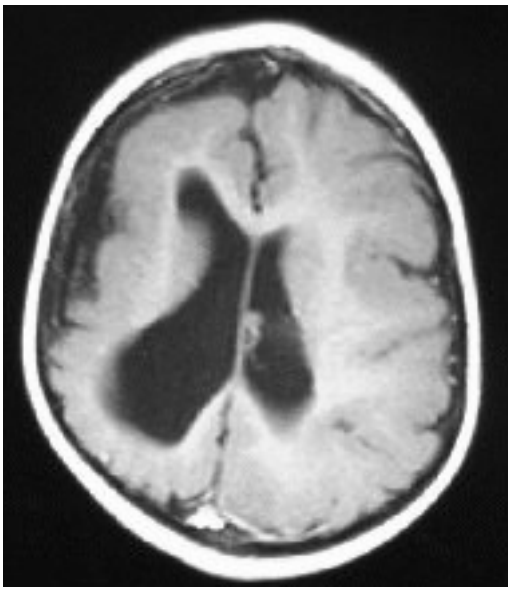

**Fotografia 17a.**
Pachygyria ze znacznym zmniejszeniem objętości półkuli mózgu prawej i poszerzeniem komory bocznej. Chłopiec 17-miesięczny z napadami ruchowymi prostymi prawostronnymi i wtórnie uogólnionymi oraz niedowładem spastycznym lewostronnym i upośledzeniem rozwoju psychoruchowego. MRI mózgu, obraz T1-zależny po kontraście.

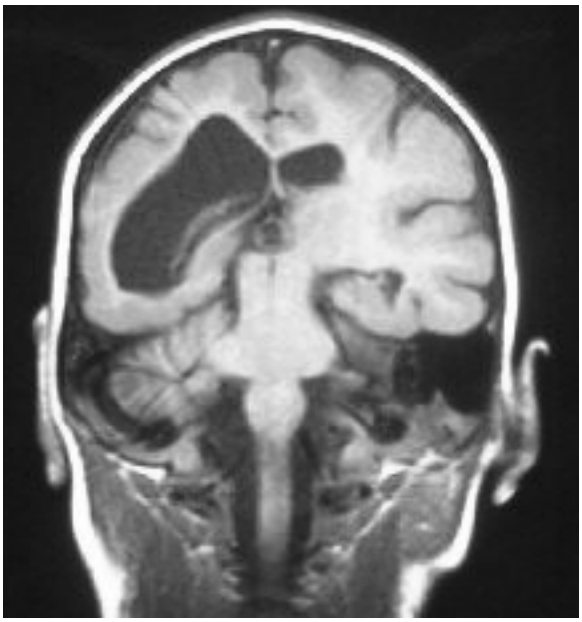

**Fotografia 17b.**
Obustronna pachygyria i zespół okołosylwialny u 17-miesięcznego chłopca z dysmorfią twarzy i małogłowiem. MRI mózgu, obraz T1-zależny.

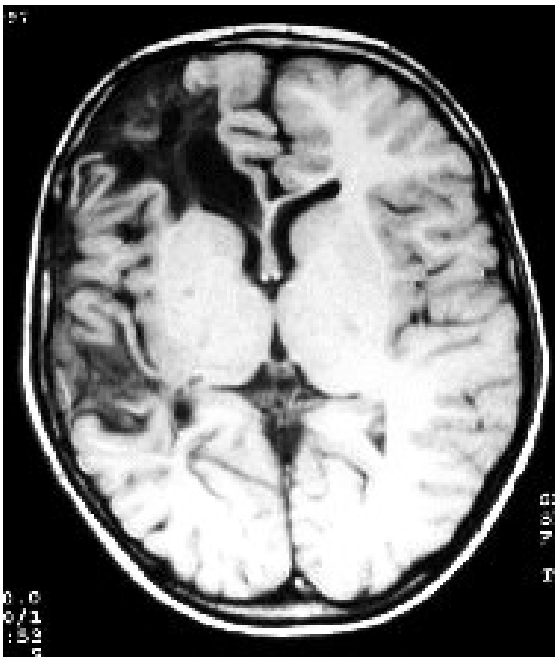

**Fotografia 18a.**
Schizencefalia prawostronna. Chłopiec10-letni z napadami ruchowymi prostymi lewostronnymi i ponapadowym niedowładem Todda. MRI mózgu, obraz T1-zależny.

**Fotografia 18b.**
Schizencefalia u 10-letniego chłopca z dysmorfią twarzy oraz zezem rozbieżnym. Wywiad ciążowy nieobciążony. MRI mózgu, obraz T1-zależny.

U prawie wszystkich (5/6) dzieci z zaburzeniami migracji komórkowej nieprawidłowy był wynik badania neuropediatrycznego (tabela 37).

**Tabela 37. Wynik badania neurologicznego u dzieci w poszczególnych zaburzeniach migracji komórkowej**

| Wynik badania | Typ zaburzeń migracji |
|---|---|
| Prawidłowe | Heterotopia komorowa |
| Tetrapareza spastyczna, opóźnienie psychoruchowe | Heterotopia guzowata |
| Tetrapareza spastyczna, opóźnienie psychoruchowe, małoocze | Heterotopia guzowata |
| Zespół móżdżkowy | Heterotopia okołokomorowa guzkowa |
| Niedowład spastyczny połowiczy, opóźnienie psychoruchowe, małogłowie, dysmorfia twarzy | Pachygyria |
| Dysmorfia twarzy, zez rozbieżny | Schizencefalia |

W omawianej grupie dzieci dominowały napady częściowe proste ruchowe (5/6), które u 3/5 dzieci uległy wtórnemu uogólnieniu (tabela 38).

**Tabela 38. Typ napadów padaczkowych u dzieci z zaburzeniami migracji komórkowej**

| | | |
|---|---|---|

| Heterotopia | Schizencefalia | Pachygyria |
|---|---|---|
| Ruchowe (3)<br>Wtórnie uogólnione (2)<br>Psychosensoryczne (1) | Ruchowe z ponapadowym niedowładem Todda (1) | Ruchowe i wtórnie uogólnione (1) |

U wszystkich dzieci z zaburzeniami migracji komórkowej wykonano badanie EEG, a u 1/6 dodatkowo wideoEEG. Lokalizacja zmian w badaniu EEG nie zawsze odpowiadała lokalizacji zaburzeń migracji, co mogło być także wynikiem występowania zaburzeń towarzyszących. Jedynie u dziecka z heterotopią guzowatą lokalizacja zmian EEG odpowiadała lokalizacji zmian w MRI (tabela 39).

**Tabela 39. Lokalizacja zmian strukturalnych i bioelektrycznych u dzieci z zaburzeniami migracji komórkowej**

| Rodzaj zaburzeń migracji neuronalnej w MRI | Zmiany w badaniu EEG/wideoEEG |
|---|---|
| Heterotopia :<br>w lewej komorze bocznej | Napadowe zlokalizowane obustronne |
| w prawej okolicy czołowej | Napadowe zlokalizowane z niepełną lateralizacją lewostronną |
| w lewej okolicy czołowej | Napadowe zlokalizowane, zlateralizowane lewostronnie |
| okołokomorowa oraz w okolicy skroniowej prawej | Napadowe zlokalizowane z niepełną lateralizacją lewostronną |
| Schizencefalia po prawej | Napadowe uogólnione z lateralizacją prawostronną |
| Pachygyria obustronna | Napadowe zlokalizowane zlateralizowane lewostronnie |

# 6. Dyskusja

Dane dotyczące rozpowszechnienia padaczki u dzieci zmieniają się w miarę coraz bardziej wiarygodnych badań, jednak najczęściej podawany jest odsetek 0,7- 0,8% wśród wszystkich dzieci w wieku szkolnym (5-17lat) [1,16]. Te i inne dane, dotyczące występowania, rodzaju i leczenia padaczki, odróżniają padaczkę u dzieci od dorosłych. Jak wspomniano u dzieci istnieje potrzeba szerokiej diagnostyki różnicowej, występują bardziej zróżnicowane przyczyny, idiopatyczny jest charakter większości przypadków, zróżnicowanie geograficzne częstości występowania zespołów i ich zmienność wraz z wiekiem. Także w zakresie leczenia należy docenić wpływ leków przeciwpadaczkowych na niedojrzały i rozwijający się mózg [1,16]. W obecnym materiale tylko u trojga dzieci rozpoznano padaczkę częściową o charakterze idiopatycznym. Przyczynami tak małej liczby dzieci w tej grupie jest prawdopodobnie łagodny charakter padaczek idiopatycznych i duża łatwość w leczeniu ambulatoryjnym tych dzieci, jak również nie występowanie u nich zmian strukturalnych w badaniu neuroobrazowym. W badaniach Berga i wsp. [211] przeprowadzonych u 388 dzieci z padaczką (ze średnią wieku 5,3 lat), w badaniu MRI u 62 dzieci stwierdzono zmiany odpowiedzialne za wystąpienie napadów, przy czym u 43 dzieci rozpoznano objawowe napady częściowe. W badaniu Wongladarom i wsp. [212] które obejmowało 100 dzieci (57 chłopców i 43 dziewczynki) z padaczką w wieku od 1 miesiąca do 14 roku życia, 79 dzieci miało napady częściowe. W badaniu Kacińskiego i wsp. [22] którym objęto 387 dzieci hospitalizowanych między 3 a 18 rokiem życia z padaczką, przeważali pacjenci z padaczką objawową (48%) a najczęstszym typem napadów były napady częściowe wtórnie uogólnione.

Znaczne trudności diagnostyczne sprawia rozpoznanie napadów częściowych wtórnie uogólnionych, gdyż niejednokrotnie ogniskowy początek bywa trudny do uchwycenia i stąd w tych przypadkach cennym badaniem jest zapis wideoEEG. Trzeba też podkreślić, że dzieciom młodszym dużą trudność sprawia określenie i opisanie typu napadów, zwłaszcza tych bogatoobjawowych pochodzących z płata skroniowego. Identyfikacja typu napadów częściowych, jak wykazują przedoperacyjne programy diagnostyczne, nie jest prosta i niejednokrotnie jako częściowe niesłusznie rozpoznawano napady uogólnione, często z powodu nieokreślonego charakteru napadów albo asymetrii zapisu EEG. Dotyczyło to zresztą padaczek uogólnionych zarówno idiopatycznych, objawowych jak i prawdopodobnie objawowych [116]. Nawet w zespole Westa, uznawanym

powszechnie za zespół z napadami uogólnionymi, stwierdza się w 17% przypadków poprzedzające je napady częściowe, zwłaszcza wtedy, gdy etiologia tego zespołu jest związana z zaburzeniami migracji neuronalnej [98,117]. W badaniu MRI wykonanym u 134 dzieci z padaczką, u 77 dzieci wykazano zmiany strukturalne w obrębie OUN. W neuroobrazowaniu przeważały zaniki korowo-podkorowe i asymetria komór bocznych, a następnie zmiany w obrębie hipokampa (u 24/134 dzieci), porencefalia (u 20 dzieci), guzy mózgu (u 11), zaburzenia migracji (u 4 dzieci), zmiany demielinizacyjne (u 3), torbiel pajęczynówki a także torbiel szyszynki (u 2 dzieci) [22].

Istotne znaczenie w badaniach nad padaczką u dzieci ma ich wiek. W badaniach Dilling-Ostrowskiej i wsp. [21] na 167 dzieci z padaczką, ujawnioną w ciągu 2 pierwszych lat życia, prawidłowy obraz mózgowia stwierdzano u 35% dzieci a nieprawidłowy u 65% pacjentów z padaczką. Najczęściej stwierdzano zaniki korowe i korowo-podkorowe (u 65 dzieci), wady rozwojowe mózgu ujawniono u 6 dzieci, a fakomatozy u 4 dzieci. W badaniu Zelwiańskiej i wsp. [205] u dzieci z padaczką ujawnioną w ciągu 2 pierwszych lat życia w badaniu TK dominował zanik korowy i korowo-podkorowy mózgu (u 56 pacjentów z padaczką objawową), porencefalia u 16 dzieci, a wady rozwojowe u 15 dzieci. Badanie MRI wykonano u 32 dzieci, z czego u 18 dzieci wykazało zmiany w OUN. Najczęstszymi zmianami były u połowy z nich zaburzenia migracji neuronalnej, u 3 fakomatozy, u 2 asymetria hipokampów, zaniki korowo-podkorowe a u 2 dzieci zmiany dys/demielinizacyje.

Dzieci z padaczką częściową objęte obecnymi badaniami byli to pacjenci, u których charakter napadu czy też trudności diagnostyczne lub lecznicze skłoniły lekarza neurologa dziecięcego do podjęcia decyzji o ich hospitalizacji. Grupa ta więc była bardziej wyselekcjonowana spośród ogólnej populacji dzieci leczonych z powodu padaczki częściowej. Rozpoznanie stawiano u nich przede wszystkim na podstawie typu klinicznego napadu padaczkowego oraz wykonanych badań dodatkowych. Nie wszystkie z dzieci objętych badaniami miały wykonywane neuroobrazowanie w postaci TK, gdyż badanie MRI jest uważane za badanie wnoszące więcej cennych informacji o strukturze mózgu i jego wykonanie jest bardziej wskazane w tego rodzaju padaczce. Badanie MRA wykonane zostało tylko w tych nielicznych przypadkach, w których symptomatologia napadów, objawy towarzyszące czy też badanie neurologiczne, mogły budzić podejrzenie malformacji naczyniowej. Badanie MRS wykonane zostało u 16 dzieci i z założenia badaniem tym miały być objęte dzieci z prawidłowym wynikiem strukturalnego MR, celem poszukiwania ogniska padaczkorodnego. Jednakże nawet w przypadku pacjentów z nieprawidłowym badaniem MRI, wykonywanie tego badania nie wydaje się być bezcelowe, gdyż

niejednokrotnie wykazywało ono obecność dodatkowych zmian czynnościowych poza obszarem uszkodzenia strukturalnego. Mogłoby to mieć znaczenie dla ewentualnej diagnostyki przedoperacyjnej danego pacjenta. Walecki i wsp. [82] podkreśla wśród przyczyn padaczki występowanie zmian o różnym charakterze, jak wady wrodzone, stwardnienie hipokampa, guzy OUN oraz urazy głowy.

Celem diagnostyki neuroobrazowej w padaczce częściowej jest jak najdokładniejsze ustalenie lokalizacji, rozległości oraz charakteru ogniska padaczkorodnego. Dotyczy to zwłaszcza pacjentów z lekoopornymi napadami ogniskowymi, którzy są potencjalnymi kandydatami do leczenia chirurgicznego. Techniki diagnostyczne muszą więc określać zarówno ogniskowe zmiany patologiczne struktury mózgu, jak i zaburzenia czynnościowe w ich obrębie i w przylegającej niezmienionej tkance. Badania neuroobrazowe wykonywane są u dzieci z różnymi rodzajami padaczek, a tylko część z nich stanowią prace poświęcone tylko padaczce częściowej, w tym szczególnie w grupie pacjentów kwalifikowanych do leczenia chirurgicznego padaczki. Najliczniejszą grupę pacjentów wśród objętych obecną analizą stanowiły dzieci z padaczką objawową i nieprawidłowym wynikiem badania MRI (99 dzieci), a wśród nich dzieci ze zmianami w obrębie hipokampa (26/140, 18,6%), dzieci z asymetrią komór bocznych (17%) oraz z zanikami korowo-podkorowymi (15%). U 10/140 dzieci rozpoznano torbiel pajęczynówki, u 6/140 (4,3%) zaburzenia migracji oraz u 6/140 fakomatozy.

U dzieci z asymetrią komór bocznych, przeanalizowano możliwe przyczyny tej niejednoznacznej etiologicznie zmiany w neuroobrazowaniu strukturalnym, wykazując najczęstszy możliwy udział niedotlenienia okołoporodowego oraz EPHgestozy w jej powstaniu. W piśmiennictwie dane na temat współistnienia asymetrii komór bocznych i padaczki częściowej można znaleźć rzadko. Gelisse i wsp. [60] opisali występowanie tej zmiany u 7/98 dzieci z padaczką rolandyczną. W polskiej literaturze asymetrię komór bocznych mózgu opisywano jako zmianę u dzieci z padaczką bez uwzględnienia jej rodzaju [21,205].

Nieco mniejszą liczebnie grupę w materiale własnym stanowiły dzieci z zanikami korowymi i korowo-podkorowymi. U 1/3 z tych dzieci występowały napady padaczkowe z dużą częstością. Również u 1/3 z nich zaniki towarzyszyły innym zaburzeniom strukturalnym, takim jak porencefalia (u 4/7) i patologia w obrębie hipokampa (u 3/7 dzieci). U 2/21 z zanikami mózgu obciążający był wywiad ciążowo-okołoporodowy, u 1/21 uraz głowy bez utraty przytomności a u 4 nie stwierdzono żadnych obciążających danych w wywiadzie i strukturalnych. Zarówno w materiale własnym jak i w cytowanym

piśmiennictwie zaniki korowo-podkorowe i korowe stanowią dość liczną grupę wśród zmian spotykanych u dzieci z padaczką częściową. Lawsona i wsp. [145], mierzyli za pomocą techniki MRI objętość mózgu i móżdżku u pacjentów pediatrycznych z padaczką i okazało się, że u wszystkich badanych dzieci z padaczką objętość ta jest o 10% mniejsza niż u dzieci zdrowych oraz że istnieje związek między wiekiem dziecka, płcią i czasem trwania choroby. Jednakże autorzy ci uważają, że zmniejszenie objętości nie jest związane z częstością napadów padaczkowych, gdyż obserwuje się ją również u dzieci z rzadkimi napadami padaczkowymi. Uważają raczej, iż nieprawidłowość ta może występować już przed zachorowaniem jak i na początku rozwoju padaczki.

Wykazano różnice przyczyn strukturalnych padaczki częściowej u dzieci i dorosłych. W badaniach u dorosłych Urbach [213] zauważył, iż najczęstszą przyczyną padaczki częściowej u dorosłych jest stwardnienie hipokampa, a następnie guzy mózgu, ogniskowa dysplazja korowa, zapalenie mózgu oraz blizny glejowe jako wynik zaburzeń niedokrwienno-nieotlenieniowych lub zapalnych dotyczących zarówno tkanki mózgowej jak i opon mógowo-rdzeniowych. Z kolei u 43 dzieci z padaczką częściową i zmianami w badaniu MRI w badaniach Berga i wsp. [211] najczęstszymi zmianami były malformacje mózgu (u 16 dzieci) i inne zaburzenia wewnątrzmaciczne (u 13 dzieci). U 8 dzieci stwierdzono fakomatozy, krwotok dokomorowy (u 5), zawał mózgu, zanik hipokampa, guz mózgu i torbiel pajęczynówki (u 3 dzieci) oraz encefalopatię niedotlenieniową (u 1 dziecka). W badaniu Wongladarom i wsp. [212] wśród 79 dzieci z padaczką częściową w badaniu MRI dominowała dysplazja korowa (u 31% dzieci), stwardnienie hipokampa (u 24%) oraz podwójna patologia (dysplazja korowa oraz stwardnienie hipokampa) (u 14% dzieci). W materiale własnym natomiast liczniejsze były zmiany w obrębie hipokampa (u 18,6%), natomiast 6/140 dzieci (4,3%) wykazano zaburzenia migracji. Ilość dzieci z guzami mózgu oraz zaburzeniami rozwojowymi była podobna w badaniach własnych i Wongladarom i wsp. Natomiast inni autorzy wśród przyczyn strukturalnych padaczki częściowej u pacjentów pediatrycznych na pierwszym miejscu wymieniają zanik hipokampa (czułość i specyficzność metody MRI wynosiły tutaj 93% i 94%) a na pozostałych zaburzenia migracji neuronalnej, fakomatozy, zaburzenia metaboliczne, infekcje OUN, encefalopatię niedokrwienno-niedotlenieniową, urazy tkanki mózgowej (z bliznami glejowymi) oraz nowotwory OUN [214]. Z kolei Zunpac [101] za najczęstszą przyczynę padaczki częściowej podaje guzy OUN, malformacje rozwojowe kory mózgowej, malformacje naczyniowe oraz stwardnienie hipokampa. Jak ważne znaczenie ma sposób zbierania materiału świadczy fakt, że w materiale Ohtsuki i wsp. [47] u 55/113 dzieci z padaczką częściową nie znaleziono zmian

strukturalnych w badaniu MRI. Spośród pozostałych 58 pacjentów, 38 miało specyficzne a 20 niespecyficzne zmiany w obrębie mózgu (w tym 11 dzieci zapalenie mózgu, 3 ogniskowe zaburzenia korowe, 3 stwardnienie hipokampa i 4 fakomatozy). W badaniu Kwonga i wsp. [215] u 44 dzieci z lekooporną padaczką zmiany w obrębie struktur mózgowia w badaniu MRI obecne były u 65% pacjentów i najczęstsze nieprawidłowości to zawał ogniskowy, uogólniona encefalopatia, zaburzenia migracji, stwardnienie hipokampa i inne.

Weryfikacja histologiczna zmian leżących u podłoża padaczki częściowej była możliwa u chorych leczonych operacyjnie. W badaniu Sinclair i wsp. [216], u 35 dzieci z lekooporną padaczką częściową poddanych resekcji pozaskroniowej, dysplazję korową stwierdzono u 8 dzieci, fakomatozy u 7, guzy mózgu u 6 dzieci, niespecyficzną glejozę u 6 dzieci, porencefalię u 4 i zapalenie mózgu Rassmusena u 1 dziecka. U 31/35 z tych dzieci stwierdzono wcześniej nieprawidłowy obraz mózgu w badaniu MRI, a tylko 4 dzieci obraz prawidłowy. Jednak w badaniu histopatologicznym okazało się, że 2/4 dzieci z prawidłowym wynikiem neurobrazowania miało jednak ogniskową dysplazję korową a pozostałe dwoje dzieci niespecyficzne zmiany histopatologiczne. Salanova i wsp. [89] wśród 22 pacjentów przed 18 rokiem życia z padaczką częściową płata skroniowego poddanych leczeniu chirurgicznemu, nieprawidłowy obraz mózgu w badaniu MRI stwierdzili u prawie 60% pacjentów. U 43% pacjentów stwierdzano stwardnienie hipokampa, u 28,5% gliozę, u 14% niskozróżnicowane guzy mózgu, u 9,55% naczyniaki jamiste a tylko u 5% obraz mózgu był prawidłowy. W badaniu autorów polskich Rysza i wsp. [217] przeprowadzonym u 52 pacjentów z lekooporną padaczką skroniową poddanych resekcji płata skroniowego, u 21 chorych stwierdzano zanik hipokampa, u 6 guz ganglioma a u 3 guzy niskozróżnicowane.

Koepp i Woermann [218] zauważyli, że 74% pacjentów z padaczką częściową ma nieprawidłowy obraz mózgu w badaniu MRI. Najczęstszymi zmianami zaś były stwardnienie hipokampa, zaburzenia rozwojowe kory mózgowej oraz łagodne guzy OUN. Autorzy ci wykazali jednocześnie, że strukturalna zmiana padaczkorodna może niecałkowicie pokrywać się ze strefą bioelektryczną początku napadu czy też strefą bioelektrycznego pobudzenia i może obejmować obszar z prawidłową funkcją bioelektryczną. W badaniu O'Brien i wsp. [162] przeprowadzonych technikami MRI, ale także SPECT u 48 dzieci z padaczką częściową, wykazano zmiany ogniskowe jednostronne u 10 pacjentów (stwardnienie hipokampa u 5, u 3 encefalomalację, u 1 dziecka guz i u 1 ogniskową dysplazję korową), a u 22 pacjentów zmiany obustronne lub wieloogniskowe. W badanej obecnie grupie pacjentów u 1 dziecka z napadami czuciowo-ruchowymi w badaniu MRI uwidoczniono zmianę w postaci torbieli naskórkowej w okolicy czołowo-ciemieniowej.

Jest to rzadka patologia dla tej grupy wiekowej pacjentów. Rysz i wsp. [217] wśród 52 dorosłych pacjentów z lekooporną padaczką skroniową poddanych leczeniu chirurgicznemu obserwowano również jeden taki przypadek obecności torbieli naskórkowej.

Wśród przyczyn padaczki objawowej w materiale własnym dominowały nieprawidłowości okresu ciążowo-okołoporodowego, u 44/140 dzieci. Uraz głowy jako nabytą przyczynę padaczki stwierdzono u 20 dzieci w tym u 6 z utratą przytomności, a neuroinfekcje były przyczyną padaczki u 7 dzieci. Z danych piśmiennictwa wynika, zasadniczą rolę w rozwoju padaczki u dzieci odgrywają takie czynniki jak zaburzenia okresu ciążowo-okołoporodowego, drgawki gorączkowe, urazy, infekcje OUN oraz dodatni wywiad rodzinny [21,23,109,219,220]. Wszystkie wymienione nieprawidłowości występowały również u dzieci objętych obecnymi badaniami, podjęto więć próbę analizy statystycznej związku tych czynników z występowaniem zmian strukturalnych w badaniu MRI. Nie wykazano statystycznie istotnego związku częstości występowania zmian strukturalnych w badaniu MRI u dzieci z obciążającym wywiadem ciążowo-okołoporodowym (z przyczyn matczynych jak i płodu) jak i bez niego. Zarówno mechaniczny uraz okołoporodowy, jak i uraz biochemiczny (niedotlenienie płodu) nie wpłynęły istotnie na częstość występowania zmian strukturalnych w badaniu MRI. Ale 80% dzieci z niedotlenieniem wykazywało zmiany strukturalne w neuroobrazowaniu.

Również u dzieci z drgawkami gorączkowymi oraz rodzinnym obciążeniem padaczką, zmiany strukturalne w badaniu MRI nie występowały istotnie częściej niż u dzieci bez tych obciążeń, chociaż ponad 50% dzieci w tymi obciążeniami prezentowało wykazało nieprawidłowe wynik badania MRI. Zmiany strukturalne w badaniu MRI u dzieci obciążonych nabytymi przyczynami rozwoju padaczki a wśród nich urazami głowy oraz infekcjami OUN, występowały nieco częściej (u 70% dzieci z urazem głowy i u 85% ze stanami zapalnymi OUN) niż u pacjentów wolnych od tych czynników, jednakże nie wykazywało to istotnego statystycznie związku. W badaniach Dilling-Ostrowskiej i wsp. [21] najczęstszą przyczyną padaczki objawowej było uszkodzenie mózgu w okresie ciążowo-okołoporodowym, a u 42 dzieci nie ujawniono przyczyny padaczki. W badaniach Zelwiańskiej i wsp. [205] również wśród jej przyczyn najczęstsze były nieprawidłowości okresu ciążowo-okołoporodowego (47%), wady rozwojowe u 18%, infekcyjne u 12 % dzieci. Z kolei w badaniu Kwonga i wsp. [215] u 44 dzieci z lekooporną padaczką 55% dzieci z padaczką objawową wykazywało nieprawidłowości okresu ciążowo-okołoporodowego takie jak malformacje OUN, encefalopatię niedokrwienno-

niedotlenieniową, wcześniactwo, hypotrofię wewnatrzmaciczną oraz wrodzone neuroinfekcje.

Nieprawidłowy wynik badania neurologicznego oraz objawowa etiologia padaczki były u tych dzieci czynnikami mającymi znaczny wpływ na lekooporność padaczki [215] . W materiale własnym u 2 dzieci badanie MRI ujawniło leukomalację okołokomorową. Pacjenci ci mieli co prawda obciążający wywiad ciażowo-okołoporodowy w postaci zamartwicy, jednakże nie prezentowali żadnych zaburzeń neurologicznych. W materiale Gursesa i wsp. [45] leukomalacja była główną przyczyną mózgowego porażenia dziecięcego, ale takie zmiany opisywano także u dorosłych pacjentów z napadami częściowymi. U pozostałych 2/140 dzieci ze zmianami dys/demielinizacyjnymi okołokomorowymi nie potwierdzono podejrzenia stwardnienia rozsianego, a u jednego z nich mógł do nich doprowadzić ciężki uraz głowy z utratą przytomności. W badaniach własnych u 22% dzieci wynik badania neurologicznego był nieprawidłowy i 99,7% z tych dzieci wykazywało zmiany strukturalne w badaniu MRI. Analiza statystyczna wykazała tutaj silną zależność ($x^2$=3,52, p=0,0007) i dotyczyło to zwłaszcza dzieci z z niedowładem spastycznym oraz opoźnieniem psychoruchowym, gdyż wszystkie one miały zmiany strukturalne w badaniu MRI. W materiale Dilling-Ostrowskiej i wsp. [21] u 1/3 badanych stwierdzono objawy neurologiczne (z dominacją zaburzeń ruchowych) i opóźnienie rozwoju umysłowego, które korelowały z obecnością zmian w badaniach neuroobrazowych. W badaniu Berga i wsp. [211] nieprawidłowy wynik badania neurologicznego, zwłaszcza w zakresie funkcji ruchowych, stanowił silny czynnik predykcyjny dla występowania zmian w badaniu MRI. Nie obserwowali oni natomiast takiej zależności u pacjentów z łagodnymi objawami neurologicznymi. W materiale Kwonga i wsp. [215] u 88,6% dzieci z lekooporną padaczką wynik badania neurologicznego był nieprawidłowy, co stanowiło również silny czynnik predykcyjny lekooporności padaczki. W grupie własnej u 1 pacjenta bez odchyleń w badaniu neurologicznym obserwowano współistnienie torbieli pajęczynówki, heterotopii, oraz zaniku hipokampa. W badaniu Wanga i wsp. [43] było aż 30 dzieci z obecnością torbieli pajęczynówki oraz innych malformacji takich jak heterotopia, guzy, dysgenezja ciała modzelowatego. Większość z tych pacjentów miała napady padaczkowe (11 dzieci) oraz ból głowy (6 dzieci) a w badaniu EEG zlokalizowane zmiany.

Inną ocenianą zależnością było występowanie zmian w MRI w odniesieniu do występowania napadów częściowych. Berg i wsp. [211] wykazali zależność pomiędzy występowaniem napadów częściowych a zmianami strukturalnymi w badaniu MRI. W badaniach własnych, obejmujących wyłącznie dzieci z napadami częściowymi, nie

wykazano istotnej statystycznie zależności pomiędzy poszczególnymi rodzajami napadów padaczkowych a występowaniem zmian strukturalnych w badaniu MRI. Na podstawie tak zwanej *odpowiedzi klinicznej badacza,* czyli w oparciu o dane z wywiadu, wynik badania neurologicznego oraz wyniki wykonanych badań, dzieci objęte obecnymi badaniami zostały podzielone na dwie grupy: z padaczką objawową oraz bez padaczki objawowej. Okazało się, że u 84 (95,2%) dzieci z padaczką objawową zmiany strukturalne ujawnione badaniem MRI były odpowiedzialne za wystąpienie napadów padaczkowych. Natomiast w grupie 56 dzieci bez padaczki objawowej tylko 19 (33%) dzieci miało nieprawidłowe badanie MRI, jednak zmiany te nie były odpowiedzialne za wystąpienie napadów padaczkowych. Były to: 1 dziecko z wpuklaniem się zbiorników nadsiodłowych w obręb siodła tureckiego, 8 dzieci z dyskretną asymetrią komór bocznych, 8 z izolowanymi dyskretnymi zanikami korowymi i 3 dzieci z niewielkiego stopnia poszerzeniem przestrzeni płynowych. W badaniu Wolgladaroma i wsp. [212] tylko 9/100 dzieci z padaczką poddanych obrazowaniu MRI, wykazywało zmiany strukturalne nie będące odpowiedzialne za napady padaczkowe, a wśród nich 2 dzieci z dyskretnymi rozsianymi zanikami tkani mózgowej.

W materiale własnym nieco częściej zmiany strukturalne w badaniu MRI występowały u dzieci z napadami częściowymi prostymi niż ze złożonymi, ale nie była to różnica istotna statystycznie. U dzieci z napadami ruchowymi i psychosensorycznymi obserwowano nieco częstsze (u około 77% dzieci z oboma rodzajami napadów) nieprawidłowości w badaniu MRI niż u dzieci z innymi rodzajami napadów, ale również i ta różnica nie byłą istotna.

Wśród objętych obecnymi badaniami dzieci również występowanie stanu padaczkowego wiązało się z częstszym występowaniem zmian w badaniu MRI niż u dzieci bez stanu padaczkowego (75% dzieci), jednak i tu różnica nie była istotna. Podobnie Berg i wsp. [211] stwierdzili, że stan padaczkowy częściej występował u pacjentów z nieprawidłowym wynikiem neuroobrazowania a Kwong i wsp. [215] iż jest on czynnikiem wpływającym na lekooporność padaczki. U dzieci objętych obecnymi badaniami ze stanem padaczkowym napadów częściowych prostych zwłaszcza ruchowych, częściej występował nieprawidłowy obraz w badaniu MRI niż u dzieci ze stanem padaczkowym napadów częściowych złożonych, ale różnica ta nie była istotna. U dzieci, u których występowały objawy przednapadowe nieco częściej występowały zmiany strukturalne w badaniu MRI (71%) niż pacjenci z objawami ponapadowymi, ale i ta różnica nie była istotna statystycznie.

Z analizy materiału własnego wynika również, że dzieci z nieprawidłowym wynikiem badania MRI są młodsze, z wcześniejszym początkiem choroby i dłuższym

czasem jej trwania w porównaniu do dzieci bez zmian w badaniu MRI. Podobne spostrzeżenia dokonali Berg i wsp. [211], iż pacjenci z nieprawidłowym badaniem MRI wykazywali wcześniejszy wiekowo początek wystąpienia choroby niż dzieci z prawidłowym neuroobrazowaniem.

11/15 dzieci z padaczką częściową, u których wykonano badania HMRS, miało zmiany zarówno w badaniu MRI jak i HMRS. Nie pozwala to na wyciągnięcie jednoznacznych wniosków statystycznych. Zmiany w badaniu MRI występowały nieco częściej u dzieci z jednostronnymi i obustronnymi z dominacją jednostronną zmianami w badaniu HMRS niż z innymi rodzajami zmian HMRS. Różnica ta nie była jednak statystycznie istotna.

W podsumowaniu oceny badań MRI mózgu we własnej analizie statystycznej dokonano również oceny przydatności klinicznej badania MRI dla rozpoznawania padaczki objawowej u dzieci (rozpoznanej na podstawie *odpowiedzi klinicznej badacza)*. Okazało się, że czułość tej metody wynosi 95% a swoistość 66%. Jednocześnie wynik badania MRI wykazał 81% predykcji dodatniej i 90% predykcji ujemnej oraz iloraz prawdopodobieństwa dla wyników dodatnich 2,81 i ujemnych 0,07.

Zmiany zlokalizowane w badaniu EEG, ogniskowe napady padaczkowe oraz dodatkowo nieprawidłowe wynik badania neurologicznego, wskazują istotnie na możliwość istnienia zmian strukturalnych w badaniu MRI [211]. Wczesne ich wykrycie może poprawić rokowanie co do kontroli napadów i wyniku ewentualnego zabiegu operacyjnego. Stears i Spitz [221] uważają jednak, że u połowy pacjentów występuje niezgodność zmian w badaniu EEG i zmian strukturalnych. Natomiast Wongladarom i wsp. [212] wykazali istotną statystycznie korelację pomiędzy zmianami strukturalnymi takimi jak: dysplazja korowa, zaburzenia rozwojowe, stwardnienie hipokampa, podwójna patologia hipokampa oraz choroby naczyń, a zmianami ogniskowymi w zapisie EEG. W grupie dzieci objętych obecnym badaniem takiej istotnej zależności nie wykazano w żadnej ze zmian strukturalnych w stosunku do różnych typów zapisu EEG, w tym zlokalizowanych, chociaż częściej nieprawidłowy MRI występował u dzieci ze zmianami zlokalizowanymi jednostronnymi. Być może wynikało to z faktu, że zapisy wykonywano techniką nieinwazyjną i były to zapisy międzynapadowe, jak również że u części dzieci zapisy były modyfikowane lekami przeciwpadaczkowymi.

Badanie EEG jest głównym źródłem informacji na temat bioelektrycznych zjawisk i wyładowań w ognisku padaczkowym, co umożliwia w praktyce jego umiejscowienie. Dodatnie objawy napadu padaczkowego mogą pozwolić na dokładne określenie lokalizacji

ogniska padaczkowego, ale lokalizacja w miejscu „niemym" jest poważnie utrudniona [131]. Innym ważnym spostrzeżeniem było wykazanie, że badanie EEG może być bardzo przydatne dla różnicowania pomiędzy padaczkami objawowymi a prawdopodobnie objawowymi, niekiedy bowiem nieprawidłowe elementy w zapisie EEG mogą jednoznacznie sugerować ich zlokalizowaną przyczynę. I tak obecność zlokalizowanych fal wolnych może wskazywać na istnienie ogniskowej zmiany organicznej w mózgu. Z kolei obecność rozsianych zmian napadowych nie jest rzadka u dzieci ze zlokalizowanymi patologiami, takimi jak malformacje korowe i guzy rozwojowe. Brak jednoznacznej ogniskowości zapisu EEG w tych przypadkach nie powinna zatem być jedynym przeciwwskazaniem do rozważenia celowości zabiegu chirurgicznego [4].

W materiale własnym zmiany ogniskowe w zapisie EEG zarejestrowano u zdecydowanej większości pacjentów (111/140 dzieci). Wyraźna jednocześnie była przewaga zmian jednostronnych o charakterze napadowym (48/111). Natomiast w badaniu Scarpa [220] u 75% dzieci z padaczką częściową stwierdzano zmiany zlokalizowane w zapisie EEG. W badaniu Zwolińskiego [131] przeprowadzonym u 50 dorosłych pacjentów z padaczką częściową, międzynapadowy zapis EEG wykazywał zmiany ogniskowe jednostronne u 18% badanych, wieloogniskowe u 10%, uogólnione u 26%, niespecyficzne u 40%, a u 6% badanych zapis oceniono w granicach normy. W materiale własnym 18/140 dzieci wykazywało zmiany uogólnione w zapisie EEG. Jednakże w badaniu Martines-Menendes i wsp. [127] pomimo obecności zmian uogólnionych w zapisie EEG 25% dzieci miało padaczkę częściową. Ohtsuka i wsp. [47] wśród 113 zapisów EEG u dzieci z lekooporną padaczką częściową obserwowali zmiany jednoogniskowe u 38 dzieci, wieoogniskowe u 32, zlokalizowane i rozsiane u 37 oraz nienapadowe u 6 dzieci. Adams C. [222] u 20 dzieci z padaczką częściową poddanych zabiegowi operacyjnemu stwierdził 12 zmian zlokalizowanych jednostronnie a pozostałe 8 obustronnie z przewagą jednej strony.

Zapis EEG przezczaszkowy międzynapadowy u pacjentów z lekooporną padaczką częściową i prawidłowym badaniem MRI ma ograniczoną użyteczność ze względu na niską specyficzność w definiowaniu miejsca początku napadu [125]. W materiale własnym u 41 dzieci z prawidłowym badaniem MRI dominowały zmiany zlokalizowane w zapisie EEG, u 34 dzieci. Podobnie w badaniu Takeuchi i wsp. [110] wśród 15 dzieci z padaczką częściową z prawidłowym neuroobrazowaniem, dominowały zmiany ogniskowe w zapisie EEG. W materiale Cukierta i wsp. [223] wśród 10/16 pacjentów z lekooporną padaczką i prawidłowym wyniku badania MRI lub zmianami nie odpowiadającymi za napady

padaczkowe (u 6/16 pacjentów), międzynapadowy zapis EEG u 11 z nich był zlokalizowany jednostronnie, u 4 obustronnie a u 1 w granicach normy.

Analiza statystyczna zależności zapisu EEG od różnych obciążeń okresu ciążowo-okołoporodowego nie wykazała w badaniach własnych istotnego statystycznie związku między rodzajem zapisu a rodzajem obciążenia, chociaż w grupie pacjentów z obciążającym wywiadem okresu płodowo-okołoporodowego (zwłaszcza z obecnością obciążenia ze strony matki oraz urazem okołoporodowym) częściej obserwowano zlokalizowane zmiany w badaniu EEG. Dodatni wywiad rodzinny w kierunku padaczki, drgawek gorączkowych czy też urazu głowy nie wykazywał wpływu na częstość występowania zmian zlokalizowanych w zapisie EEG. Jedynie u dzieci z przebytym zapaleniem OUN oraz nieprawidłowym badaniem neurologicznym (niedowładem spastycznym, opóźnieniem psychoruchowym) nieco częściej występował ogniskowy zapis EEG, jednakże bez istotności statystycznej.

Zmiany zlokalizowane w zapisie EEG częściej występowały u dzieci z napadami częściowymi złożonymi (zwłaszcza psychosensorycznymi), napadami wtórnie uogólnionymi oraz ze stanem padaczkowym napadów częściowych prostych, jednak i te różnice nie były istotne. U dzieci z objawami towarzyszącymi napadom padaczkowym, zwłaszcza ponapadowymi jak niedowład Todda, zmiany zlokalizowane EEG występowały częściej, jednak nieistonie. Natomiast zapis taki obserwowano u prawie wszystkich dzieci (13/14) z nieprawidłowym wynikiem badania HMRS, zwłaszcza ze zmianami obustronnymi, a w tym przypadku różnica była bliska istotności statystycznej (p=0.072). Zmiany zlokalizowane w zapisie EEG występowały również częściej u dzieci zakwalifikowanych na podstawie odpowiedzi klinicznej badacza do grupy padaczki objawowej, jednak bez istotności statystycznej. W badaniu własnym ogniskowy zapis EEG nie występował znamiennie statystycznie częściej u pacjentów z nieprawidłowym neuroobrazowaniem, co zaobserwowali również Berg i wsp. [211]. Nieco częściej jednak ten typ zapisu występował u dzieci z takimi zmianami strukturalnymi jak: zanik prawego hipokampa, asymetria komór bocznych, torbiel pajeczynówki, porencefalia oraz zaburzenia migracji. Silny istotny statystycznie związek wykazano jednak w przypadku występowania zmian ogniskowych w zapisie EEG i zmiany strukturalnej w postaci stwardnienia hipokampa (p=0,005).

Niedostatecznie nadal poznana jest rola badania HMRS u chorych na padaczkę. Należy do niej ukazanie lateralizacji zmian, wykrycie obustronnych nieprawidłowości i określenie zmian metabolizmu w strefie epileptogennej [214,218]. W materiale własnym u 5 pacjentów z prawidłowym wynikiem MRI, wynik badania HMRS był prawidłowy tylko u 1 pacjenta. Chodzi tu prawdopodobnie o dysfunkcję neuronalną, która według różnych

autorów jest obecna we wczesnym etapie procesu padaczkowego u pacjentów z prawidłowym MRI i wyprzedza zmiany morfologiczne. Obecność takich zmian jest czynnikiem zwiększającym ryzyko nawrotu napadów padaczkowych i dlatego pacjenci z prawidłowym obrazem MRI i HMRS mają dużą szansę na skuteczne leczenie padaczki [83,89,157]. Natomiast u pacjentów z nieprawidłowym stosunkiem NAA/Cr pomimo skutecznego leczenia farmakologicznego padaczki, nie zawsze dochodzi do poprawienia tego stosunku, albo jest to mniej widocznie niż u pacjentów poddanych leczeniu chirurgicznemu [83,157].

U 2/5 dzieci z prawidłowym MRI zmiany w badaniu HMRS były obustronne i także u 2/5 zmiany były jednostronne. W materiale Li i wsp. [157] 3/8 pacjentów z prawidłowym MRI miało obustronne zmiany w HMRS w płatach skroniowych. Ponadto powtórne badanie HMRS u tych pacjentów, pomimo że napady były u nich dobrze kontrolowane farmakologicznie, wykazało nawet podwyższenie stosunku NAA/Cr u 2, obniżenie również u 2 i brak zmian u 2 pacjentów. Sugeruje to, że napady i dysfunkcja neuronalna mogą współistnieć, ale niekoniecznie muszą być ze sobą powiązane i mogą być zmiennymi niezależnymi [157].

Okazało się, że w grupie 5 dzieci własnych u 4 lateralizacja zmian w badaniu HMRS odpowiadała zmianom ujawnionym badaniami EEG albo wideoEEG. Tylko u 1/5 dzieci zmiany w HMRS były obustronne z przewagą jednej półkuli a badanie EEG wykazywało lokalizację jednostronną. Jakkolwiek według niektórych autorów, obniżenie NAA może rozwijać się obustronnie u pacjentów z prawidłowym MRI, to jednakże maksymalna redukcja NAA zazwyczaj odpowiada stronie początku drgawek zdefiniowanej przez zapis EEG [83,224,225,226]. W badaniu Millera i wsp. [155] u 1/6 dzieci z prawidłowym obrazem MRI zmiany w HMRS jednostronne odpowiadały takiej lokalizacji w zapisie EEG, u 1/6 zmiany obustronne w HMRS towarzyszyły obustronnym w zapisie EEG, natomiast u pozostałych 4 dzieci występowały obustronne zmiany w badaniu HMRS a jednostronne w badaniu EEG.

Analiza dotyczyła również w materiale własnym 11 dzieci z nieprawidłowym wynikiem badania MRI. 4/11 miało zmiany w badaniu HMRS zlokalizowane po stronie przeciwnej do ogniska strukturalnego. Mechanizm, poprzez który dochodzi do ogniskowej i odległej zmiany funkcji neuronów, może być podobne do fenomenu diaschizy, w którym ostre uszkodzenie tkanki mózgowej prowadzi do dysfunkcji neuronów w tym samym obszarze ale po stronie przeciwnej [227]. Wyniki opublikowane przez Millera wsp. [155] u 131 dzieci z nieprawidłowym badaniem MRI, wykazały obniżenie stosunku NAA/Cr w

obszarze wykraczającym poza uszkodzenie strukturalne i obejmujące nawet inne płaty mózgu. W materiale własnym tylko 1 dziecko wykazywało zmiany obustronne w badaniu HMRS o różnej lokalizacji, przy jednopółkulowych zmianach w obrazie MRI, przy czym jedna lokalizacja w badaniu HMRS była zgodna ze zmianą strukturalną. Jedno dziecko z asymetrią komór bocznych wykazywało również zmiany obustronne w badaniu HMRS. W badaniu Holopainen i wsp. [83] na 13 dzieci z padaczką skroniową, 7 dzieci miało obustronne zmiany w badaniu HMRS, mimo że zmiany w badaniu MRI były jednostronne lub u 3/7 nierozpoznane. Autorzy ci wysunęli więc wniosek, że HMRS wydaje się bardziej czułą metodą w wykrywaniu drobnych zmian niż konwencjonalny MRI.

W materiale własnym u dzieci z nieprawidłowym MRI można zauważyć, że badanie HMRS było częściej zgodne z wynikiem badania EEG/ wideoEEG niż strukturalnym a tylko u 3/11 dzieci wszystkie metody badawcze były zgodne lokalizacyjnie.

Poddano analizie statystycznej różne czynniki mogące mieć wpływ na wynik badania HMRS, chociaż grupa 16 dzieci była mała liczebnie. Obecność obciążenia ciążowo-okołoporodowego nie wykazywała znamiennego statystycznie wpływu na obecność zmian w badaniu HMRS, chociaż wszystkie 3 dzieci z tym obciążeniem miały nieprawidłowy wynik HMRS. Wystąpienie EPHgestozy, chociaż nie wykazało istotności statystycznej wobec nieprawidłowego wyniku badania HMRS to jednak wartość ta była zbliżona do wartości istotnej (p=0.06). Dodatni wywiad rodzinny w kierunku padaczki nie miał również istotnego statystycznie wpływu na obecność zmian w badaniu HMRS, jednakże wartość ta była również zbliżona do wartości istotnej statystycznie (p=0,06). Podobną zależność stwierdzono u 2 dzieci z drgawkami gorączkowymi i HMRS (p=0,06).

Zmiany w HMRS obserwowano u wszystkich dzieci z neuroinfekcjami oraz u wszystkich dzieci z nieprawidłowym wynikiem badania neurologicznego, jednakże i w tych przypadkach p=0,06. Rodzaj napadów padaczkowych nie miał statystycznie istotnego wpływu na obecność zmian w badaniu HMRS jednakże wszystkie dzieci (3/16) z napadami częściowymi prostymi oraz wtórnym uogólnieniem napadów miały nieprawidłowe badanie HMRS. Częściej nieprawidłowy wynik HMRS obserwowano u dzieci z napadami psychoruchowymi niż psychosensorycznymi i z przednapadowym bólem głowy. Częściej nieprawidłowy wynik badania HMRS był obserwowany u dzieci ze stanem padaczkowym napadów częściowych wtórnie uogólnionych i chociaż nie miało to istotnego statystycznie związku to jednak uzyskana wartość statystyczna była zbliżona do wartości istotnej statystycznie (p=0,06).

Wszystkie dzieci z nieprawidłowym badaniem MRS zaliczono na podstawie odpowiedzi klinicznej badacza oraz na podstawie samego badania HMRS do grupy dzieci z padaczką objawową. Istotność statystyczna była w tych przypadkach na poziomie p=0,06 i p=0,07. Częściej zmiany w HMRS stwierdzano u dzieci z nieprawidłowym neuroobrazowania MRI niż z wynikiem prawidłowym, ale bez istotności statystycznej. Nieprawidłowy wynik HMRS stwierdzano również częściej u dzieci ze zlokalizowanym jednostronnie zapisem EEG niż innymi rodzajami zlokalizowanego zapisu EEG oraz u dzieci w trakcie terapii przeciwpadaczkowej, nie były to jednak różnice istotne statystycznie.

Najliczniejszą grupę pacjentów własnych ze zmianami strukturalnymi w badaniu MRI stanowiły dzieci z patologią w obrębie hipokampa (26/140, 18,6%). Najczęściej był to zanik hipokampa (21/26) natomiast stwardnienie hipokampa uwidoczniono tylko u 5 dzieci (w tym u 1 dziecka jednocześnie zanik i stwardnienie). Liczba chłopców i dziewcząt była podobna, stąd też płeć nie wydaje się być czynnikiem ryzyka dla występowania tego zaburzenia. Podobnie Brillmann i wsp. [96] oraz Theodore i wsp. [85] w badaniu pacjentów dorosłych nie stwierdzili by płeć odgrywała ważną rolę w powstawaniu tej zmiany. W badaniu Wongladaroma i wsp. [212] na 100 hospitalizowanych dzieci z padaczką prawie ¼ dzieci miała zmiany w hipokampie w postaci jego stwardnienia, natomiast w badaniu Berg i wsp. [211] tylko u 3/388 dzieci z nowo zdiagnozowaną padaczką w badaniu MRI ujawnili zanik hipokampa. Niektórzy autorzy podają, że nawet 60% dzieci z padaczką skroniową ma zanik hipokampa [8,85,145], a Aicardi [4] uważa, że około 1/3 chorych z padaczką ma obustronne stwardnienie hipokampa.

Bielicka-Cymerman i wsp. [132] u 6/49 dzieci z lekooporną padaczką częściową obserwowali asymetrię hipokampa. W badaniu Othsuka i wsp. [47] tylko 3/34 dzieci z przewlekłą padaczką częściową, które miały wykonany MRI wykazywało stwardnienie hipokampa a w materiale Salanovy i wsp. [89] 9/22 dzieci z padaczką skroniową poddanych resekcji skroniowej. U dorosłych pacjentów z padaczką skroniową stwardnienie hipokampa stwierdzono u 34/100 chorych poddanych zabiegowi operacyjnemu [90].

W pracy Urbacha [213] na temat obrazowania w padaczce u dorosłych pacjentów podddanych leczeniu operacyjnemu, aż u 65% osób stwierdzono stwardnienie hipokampa, w tym u 20% obustronne a u 20% współistniejące z inną patologią (dual patology). Natomiast dual patology występuje u 15-30% pacjentów z padaczką skroniową [2,86,101].W materiale własnym u 8 dzieci obserwowano współistnienie innych zmian (zaniki korowe, asymetria komór bocznych) z patologią w obrębie hipokampa z tym, że u 1 dziecka była to heterotopia oraz torbiel pajęczynówki. W piśmiennictwie nawet 25% pacjentów ma współistnienie

zaburzeń migracji ze zmianami w obrębie hipokampa [2,86,107]. W badaniu Wonlgradaroma i wsp. [212] u 15/100 dzieci współistniały zaburzenia hipokampalne z dysplazją korową a Harvey i wsp. [88] pośród 30 dzieci u 9 inne zmiany towarzyszyły stwardnieniu hipokampa (torbiel pajęczynówki, zanik korowy, guz mózgu).

W obecnej pracy wśród dzieci z patologią hipokampa dominowały dzieci starsze, między 5-17 rokiem życia. Podobną rozpiętość wiekową obserwował Wongladarom i wsp. [212], gdzie wszystkie dzieci z tym zaburzeniem mieściły się między 5 a 10 rokiem życia, natomiast w badaniu Harvey i wsp. [88] prawie połowa dzieci ze stwardnieniem hipokampa była młodsza niż 10 lat a najmłodsze dziecko miało 2 lata. W materiale własnym najliczniejszą grupę stanowiły starsze dzieci, których wiek wystąpienia pierwszych napadów mieścił się między 5 a 10 rokiem życia. W tym przedziale wiekowym zanik hipokampa dominował, a u 3 dzieci obserwowano stwardnienie hipokampa.

Częściej zmiany w obrębie hipokampa były obserwowane u dzieci, u których czas trwania padaczki nie przekraczał 5 lat. Może to przemawiać za twierdzeniem, że nieprawidłowości hipokampalne nie zależą od czasu trwania choroby. Podobne spostrzeżenie zaobserwował Harvey i wsp. [88], podając iż dzieci ze stwardnieniem hipokampa nie występowała wczesna padaczka oraz dłuższy czas trwania padaczki do chwili wykonania badania MRI, w porównaniu do dzieci z prawidłowym neuroobrazowaniem. W badaniu Theodora i wsp. [85] u chorych z lekoopornymi napadami częściowymi złożonymi, analiza wieloczynnikowa wykazała istotność tylko w przypadku czasu trwania padaczki, natomiast wiek wystąpienia pierwszego napadu jak i wiek wykonania badania MRI nie wykazywały takiej istotności statystycznej w stosunku do zaburzeń w obrębie hipokampa. Czas trwania padaczki w tym badaniu istotnie statystycznie związany był z objętością hipokampa po stronie ogniska.

W materiale własnym u dzieci z nieprawidłową strukturą hipokampa dominowały napady częściowe złożone, zwłaszcza psychoruchowe. W badaniu Wongladaroma i wsp. [212] i Harvey i wsp. [88] przeważały natomiast napady częściowe wtórnie uogólnione. Wśród dzieci z patologią w obrębie hipokampa w materiale własnym, większość miała zmiany zlokalizowane w międzynapadowym zapisie EEG. Jednak w analizie statystycznej nie wykazano istotnego statystycznie związku między tymi dwoma czynnikami (z wyjątkiem stwardnienia hipokampa). U 8 dzieci obserwowano zgodność zmian bioelektrycznych i strukturalnych, a u 11 dzieci pomimo pojedynczej zmiany strukturalnej, zapis EEG wykazywał zmiany obustronne (7/11) lub uogólnione (4/11). W badaniu Janszkiego [105] 33% pacjentów ze stwardnieniem hipokampa miało zmiany zlokalizowane w badaniu EEG,

nie tylko po stronie uszkodzenia strukturalnego ale również obustronne. Wszyscy pacjenci z padaczką skroniową i stwardnieniem hipokampa kwalifikowani do zabiegu chirurgicznego w materiale Mohameda i wsp. [102] wykazywali zgodność lokalizacyjną zmian strukturalnych z bioelektrycznymi. Jednakże badania te dotyczyły głównie pacjentów dorosłych, u których wykonuje się inwazyjne i wielogodzinne badania EEG. W badaniu Harvey i wsp. [88] 26/30 pacjentów ze stwardnieniem hipokampa wykazało zgodność lokalizacji zmian strukturalnych i w zapisie EEG. 2/30 dzieci miało zmiany zlokalizowane w EEG po stronie przeciwnej do ogniska strukturalnego, 1/30 dziecko zmiany obustronne mimo jednostronnej patologii strukturalnej oraz 1 /30 zmiany strukturalne i bioelektryczne obustronne. W materiale własnym 3/26 dzieci miało zmiany w badaniu EEG po stronie przeciwnej do uszkodzenia strukturalnego, 1 dzieci ze zmianami obustronnymi miało obustronne ognisko w zapisie EEG oraz 1 zmiany uogólnione.

W materiale własnym u 2 dzieci z patologią hipokampa przeprowadzono badanie HMRS, które wykazało zgodność lokalizacyjną ze zmianą strukturalną, podczas gdy badanie EEG lokalizowało zmiany obustronnie. Koepp i Woermann [218] uważają, że obustronne stwardnienie hipokampa lub podwójna patologia może wykazywać zarówno dyskretne jak i obustronne obniżenie NAA/Cr w badaniu MRS.

Analizie w badanej grupie poddano także obecność różnych czynników ryzyka mogących mieć wpływ na rozwój zmian strukturalnych w obrębie hipokampa. Największą grupę stanowili wśród pacjenci z przebytym urazem głowy a tylko u 1 dziecka stwierdzano posocznicę. Drgawki gorączkowe opisywane jako istotny czynnik rozwoju zaburzeń hipokampa obserwowano tylko u 2 dzieci i miały one charakter napadów prostych. Wobec czego nie stanowiły one w badanej grupie częstego czynnika ryzyka, podczas gdy w publikacjach dotyczących dzieci i dorosłych z padaczką skroniową poddanych resekcji płata skroniowego z patologią hipokampa, stwierdzano je u 55% dzieci i 60% dorosłych w wywiadzie [85,88,89,90]. W badaniu Scotta i wsp. [92] u dzieci z przedłużonymi drgawkami gorączkowymi częściowymi złożonymi również obserwowano zanik hipokampa. Lawson i wsp. [145] i Harvey i wsp.[88] również potwierdzają związek drgawek gorączkowych złożonych ze zmianami w obrębie hipokampa wśród pacjentów pediatrycznych. W badaniu Janszkiego i wsp. [105] na 234 pacjentów ze stwardnieniem hipokampa, połowa miała drgawki gorączkowe w wywiadzie, 28 stany zapalne OUN, 14 uraz głowy i 13 zmiany niedokrwienne mózgu. Inni autorzy również zwracają uwagę na urazy głowy i neuroinfekcje jako czynniki sprzyjające powstawaniu zaburzeń w obrębie hipokampa [4,88,97,98].

Jednak inni autorzy uważają, że w powstawaniu stwardnienia hipokampa odgrywa główną rolę czynnik genetyczny a nie nawracające drgawki [97]. Villani F. i wsp.[90] stwierdzał rodzinne występowanie padaczki wśród 16% dorosłych pacjentów ze stwardnieniem hipokampa, ale w materiale własnym tylko 3 dzieci miało takie obciążenie.

Dzięki technikom MRI możliwe stało się uwidocznienie takich patologii jak zaburzenia migracji neuronalnej (w technice FLAIR), czy zmian w obrębie hipokampa (stwardnienie hipokampa), których nie ujawniała tomografia komputerowa [29,82,85,101]. Wciąż udoskonalane procedury obrazowania MR, pozwalają na wykrycie nawet bardzo subtelnych zmian ogniskowej dysplazji korowej [136]. Ciągle modyfikuje się i porównuje klasyfikację histopatologiczną i neuroobrazową tych zmian [137,138]. Technika ta jest szczególnie przydatna dla różnicowania pomiędzy padaczkami prawdopodobnie objawowymi i objawowymi oraz zespołami padaczkowymi uogólnionymi i częściowymi [139,140]. W badaniach własnych w poszukiwaniu zaburzeń migracji stosowano wyłącznie technikę MRI.

W omawianej grupie 6 dzieci z zaburzeniami migracji najczęstszym rodzajem zaburzeń migracji była heterotopia (4/6). W badaniu Wongladaroma i wsp. [212] najczęstszą zmianą występującą u 31% pacjentów z napadami częściowymi, z lub bez wtórnego uogólnienia, była dysplazja korowa. Natomiast w materiale Sinclaira i wsp. [216] ogniskową dysplazję korową wykazano u 8/35 dzieci z padaczką zakwalifikowanych do leczenia chirurgicznego. Ogniskowa dysplazja korowa występowała u połowy pacjentów z zaburzeniami migracji poddanych zabiegowi chirurgicznemu w opracowaniu Degena i wsp. [228], u 17% stwierdzano mikrodysgenezje i również u 17% hemimegalencefalię. W innych grupach chorych Berg i wsp. [211] stwierdzili zaburzenia migracji tylko u 1/388 dzieci z nowo zdiagnozowaną padaczką, a Lawson i wsp. [145] u 21/231 dzieci z padaczką.

W materiale własnym u 5/6 dzieci zaburzeniom migracji towarzyszyły inne dodatkowe, w większości rozwojowe zmiany strukturalne obejmujące, jak brak lub niedorozwój danej struktury mózgu. Zaburzenia migracji w tej grupie dzieci w zdecydowanej większości lokalizowały się w okolicy czołowej. Taka lokalizacja dominowała również u pacjentów opisanych przez Degena i wsp. [228] oraz Klossa i wsp. [207].

Wiek pacjentów w chwili wykrycia omawianej nieprawidłowości u dzieci z padaczką częściową był bardzo zróżnicowany i wynikał prawdopodobnie także z istnienia dodatkowych zaburzeń w OUN. Jednak także w badaniu Degena i wsp. [228] pacjenci z

zaburzeniami migracji prezentowali bardzo dużą rozpiętość wiekową (między 4 miesiącem życia a 40 rokiem życia) a w badaniu Klossa i wsp. [207] nawet już od pierwszych dni życia.

Najczęstszym obciążeniem w omawianej grupie były nieprawidłowości okresu ciążowo-okołoporodowego w postaci EPHgestozy i niedotlenienia, co mogło mieć wpływ na rozwijający się mózg. Prawie u wszystkich dzieci z zaburzeniami migracji nieprawidłowy był wynik badania neurologicznego, o różnym stopniu nasilenia zmian. Ale materiał własny obejmował także chłopca ze schizencefalią, który poza dysmorfią twarzy i zezem nie prezentował innych zaburzeń neurologicznych a także intelektualnych. W wieku 10 lat pojawiły się u niego pierwsze napady padaczkowe. Podobny przypadek 16 letniego chłopca z prawidłowym badaniem neurologicznym opisywali Gunay i Aysun [39], u którego pierwsze napady pojawiły się w wieku 14 lat. U obojga tych dzieci nie występowały problemy szkolne w postaci zaburzeń zachowania czy trudności w uczeniu się, a zapis EEG wykazywał uogólnione zmiany z dominacją jednej półkuli. Pacjent opisywany przez Gunaya i Aysun [39] miał obciążenie w postaci dwukrotnych drgawek gorączkowych, natomiast u chłopca z materiału własnego nie stwierdzono żadnych obciążeń, w tym również rodzinnych. Podobnie w literaturze opisywane są dzieci z zaburzeniami migracji o bardzo szerokim spektrum deficytów intelektualnych i neurologicznych, które mogą ujawniać się zarówno u młodszych jak i dorosłych pacjentów [29,38,39,229].

W grupie pacjentów objętych obecnymi badaniami z zaburzeniami migracji dominowały napady częściowe proste ruchowe, natomiast w badaniu Degena i wsp. [228] przeważały napady częściowe złożone (u 75% chorych). U prawie wszystkich omawianych dzieci z zaburzeniami migracji w badaniu EEG zarejestrowano zmiany zlokalizowane, chociaż nie wykazano statystycznej istotności między występowaniem tych zmian u dzieci z zaburzeniami migracji i bez nich. Podobnie zmiany zlokalizowane w badaniu EEG scharakteryzowali u 38/41 pacjentów Degen i wsp. [228]. W materiale własnym tylko u 1/6 dziecka z zaburzeniami migracji lokalizacja zmian strukturalnych odpowiadała lokalizacji zmian w badaniu EEG. Brak tej zgodności u pozostałych dzieci mógł wynikać ze współistnienia innych zmian strukturalnych OUN. W badaniu Degena R. i wsp. [228] u 68% pacjentów obserwowano zgodność padaczkowego ogniska strukturalnego z bioelektrycznym.

# 7. Wnioski

1. Wśród dzieci z padaczką częściową, nieprawidłowy wynik badania neurologicznego wykazywał istotny związek z nieprawidłowym wynikiem badania MRI, nieistotny z wynikiem badania HMRS i brak związku z wynikiem badania EEG. Dla rozpoznania padaczki objawowej wykonanie badania MRI w tej grupie pacjentów jest więc szczególnie istotne.
2. Zmiany strukturalne w badaniu MRI stwierdzano częściej u dzieci młodszych i z dłuższym czasem trwania padaczki częściowej. Uzasadnione jest zatem wykonywanie badania MRI zwłaszcza w padaczce częściowej wczesnej i lekoopornej.

3. Istotnym dla rozpoznania objawowego charakteru padaczki częściowej okazał się wynik badania HMRS, również u dzieci z brakiem zmian strukturalnych w badaniu MRI i zmian zlokalizowanych w zapisie EEG.
4. Wynik badania HMRS był częściej zgodny pod względem lokalizacji zmian z zapisem EEG niż ze zmianami strukturalnymi wykrytymi badaniem MRI. Należy zatem wykonywać to badanie u dzieci z padaczką częściową i bez zmian strukturalnych w mózgu.
5. Wśród dzieci z padaczką częściową, w badaniu EEG dominowały zmiany zlokalizowane z wyraźną przewagą zmian zlateralizowanych. Badanie to stanowi więc cenne źródło informacji na temat lokalizacji ogniska padaczkorodnego, także u dzieci u których badanie MRI nie wykazuje zmian strukturalnych w mózgu.
6. Największą grupę wśród dzieci z padaczką częściową i z nieprawidłowym wynikiem badania MRI stanowiły dzieci ze zmianami w obrębie hipokampa. U dzieci tych istotnie częściej występowały również zmiany zlokalizowane w zapisie EEG. Nakazuje to wnikliwe poszukiwanie tego rodzaju patologii u dzieci z padaczką częściową. Występowanie drgawek gorączkowych nie stanowiło czynnika ryzyka dla wystąpienia padaczki częściowej z patologią w obrębie hipokampa.
7. Dzieci z padaczką częściową i z zaburzeniami migracji komórkowej cechowała duża różnorodność objawów klinicznych. Przemawia to za potrzebą wykonywania badania MRI u wszystkich dzieci z padaczką częściową.

## 8. Piśmiennictwo


1. **Appleton R. Gibbs J.**
   Padaczka u dzieci i młodzieży. Wydawnictwo Medyczne Urban & Partner,Wrocław 2000, 39-81.
2. **Guberman A.H., Bruni J.**
   Podstawowe zagadnienia kliniczne padaczki. D.W. Publishing-Poland, Szczecin 1999.
3. **Komisja Polskiego Towarzystwa Epileptologii**

Standardy diagnostyki i leczenia chorych z padaczką w Polsce. Epileptologia 2002, 10, 109-130.

4. **Aicardi J.**
   Diseases of the nervous system in childhood. Mac Keith Press Cambridge 1998.
5. **Majkowski J.**
   Patogeneza ogniska padaczkowego. Pol. Tyg. Lek.1994, 49, 54-8.
6. **Walker M.C., White H.S., Sander J.W.A.S.**
   Disease modification in partial epilepsy. Brain 2002, 125, 1937-50.
7. **Isokawa M**.
   Remodeling dendritic spines of dentate granule cells in temporal lobe epilepsy patients and the rat pilocarpine model. Epilepsia 2000, 41, 14-7.
8. **Turski W.A.**
   Modele drgawek padaczkowych. Padaczka - mechanizmy i farmakoterapia. Materiały z XV Zimowej Szkoły Instytutu Farmakologii PAN. Mogilany 1998, 35-44.
9. **Lasoń W.**
   Endogenne substancje przeciwdrgawkowe i neuroprotekcyjne. Przeg. Lek. 2004, 61,11, 1263-7.
10. **Lasoń W.**
    Neurochemiczne podstawy napadów padaczkowych. Padaczka - mechanizmy i farmakoterapia. Materiały z XV Zimowej Szkoły Instytutu Farmakologii PAN. Mogilany 1998, 13-21.
11. **Sendrowski K., Sobaniec W., Artemowicz B.**
    Rola kwasu gamma-aminomasłowego w drgawkach i padaczce. Epileptologia 1999, 1, 23-38.
12. **Dławichowska E., Jędrzejczak J., Majkowski J.**:
    Immunologiczna ocena autoprzeciwciał glutaminowych w diagnostyce padaczki. Wstępna ocena. Epileptologia 1998, 6, 315-24.
13. **Urbańska E.M., Kleinrok Z.**
    Układ immunologiczny a drgawki. Padaczka - mechanizmy i farmakoterapia. Materiały z XV Zimowej Szkoły Instytutu Farmakologii PAN. Mogilany 1998, 23-33.

**14. Mulley J.C., Schefferb I.E., Petrou S., Berkovic S.**

Kanałopatie jako genetyczna przyczyna padaczki. Curr. Opin. Neurol., Wyd. Pol. 2003, 1, 10-15.

**15. Lee W.L., Biervert C., Hallmann K., Tay A., Dean J.C.S., Steinlein O.K.**

A KCNQ2 splice site mutation causing bening neonatal convulsions in a Scottish family. Neuropediatrics 2000, 31, 9-12.

**16. Sander J.W.**

Epidemiologia padaczki. Curr. Opin. Neurol., Wyd. Pol. 2003, 1, 5-9.

**17. Sillanpaa M., Jalava M., Shinnar S.**

Epilepsy syndromes in patients with childhood-onset seizures in Finland. Pediatr. Neurol. 1999, 21, 533-7.

**18. Waaler P.E., Blom B.H., Skeidsvoll H., Mykletun A.**

Prevalence, classification and severity of epilepsy in children in Western Norway. Epilepsia 2000, 41, 802-10.

**19. Beilmann A., Talvic T.**

Is the International League Against Epilepsy classification of epileptic syndromes applicable to children in Estonia?. Eur. J. Paediatr. Neurol. 1999, 3, 265-72.

**20. Kramer U., Nevo Y., Neufeld M.Y., Fatal A., Leitner Y., Harel S.**

Epidemiology of epilepsy in childhood: A cohort of 440 consecutive patients. Pediatr. Neurol. 1998, 18, 46-50.

**21. Dilling-Ostrowska E., Kubik A., Mańkowska B., Pienczk J., Pilarska E.**

Padaczka występująca od pierwszych dwóch lat życia. Korelacje kliniczno-radiologiczne. Neur. Dziec. 1998, 7, 17-26.

**22. Kaciński M., Jaworek M., Kubik A., Gergont A.**

Padaczka u hospitalizowanych dzieci od 3 do 18 roku życia. Epileptologia 2003, 11, 355-371.

**23. Zelwiańska B., Steczkowska-Klucznik M., Gergont A., Kaciński M.**

Charakterystyka padaczki objawowej u hospitalizowanych dzieci do drugiego roku życia. Przeg. Lek. 2003, 60, 68-71.

**24. Jóźwiak S.**

Postępy w diagnostyce i leczeniu chorób układu nerwowego u dzieci, tom 1 i 4. Wydawnictwo Bifolium, Lublin 1999.

**25. Elmslie F.**

Gene Table: Epilepsy (update). Eur. J. Paediatr. Neurol. 2000, 4, 87-90.

**26. Morimoto M., Usuku T., Tanaka M., Otabe O., Nishimura A., Ochi M., Takeuchi Y, Yoshioka H., Sugimoto T.**

Ring chromosome 14 with localization-related epilepsy: three cases. Epilepsia 2003, 44, 1245-9.

**27. Covanis A.**

Światłoczułość i padaczki światłoczułe. Epileptologia 2002, 10, 205-22.

**28. Siemianowski C., Jędrzejczak J.**

Malformacje rozwojowe kory mózgowej. Patogeneza, diagnostyka i rola w etiologii padaczek. Epileptologia 1998, 6, 87-97.

**29. Franzoni E., Bernardi B., Marchiani V., Crisanti A.F., Marchi R., Fonda C.**

Band brain heterotopia. Case report and literature review. Neuropediatrics 1995, 26, 37-40.

**30. Jankowicz E., Sobaniec W., Walecki J.**

Heterotopie jako przyczyna lekoopornej padaczki. Neur. Dziec. 2002, 11, 73-84.

**31. Levene M.I., Chervenak F.A., Whittle M.J., Bennett M.J., Punt J., Lucey J.**

Fetal and Neonatal Neurology and Neurosurgery. 3 Ed. Churchill Livingstone 2001.

**32. Bartolomei F., Gavaret M., Dravet Ch., Guerrini R.**

Familial epilepsy with unilateral and bilateral malformations of cortical development. Epilepsia 1999, 40, 47-51.

**33. Dobyns W.B., Truwit C.L.**

Lissencephaly and other malformations of cortical development: 1995 update. Neuropediatrics 1995, 26, 132-47.

**34. Caraballo R., Cersósimo R., Fejerman N.**

A particular type of epilepsy in children with congenital hemiparesis associated with unilateral polymicrogyria. Epilepsia 1999, 40, 865-71.

**35. Zwoliński P., Roszkowski M., Grajkowska W., Daszkiewicz P.**

Zaburzenia rozwojowe kory mózgowej jako przyczyna padaczki opornej na leki-nowe zagadnienie kliniczne. Epileptologia 2003, 11, 243-58.

**36. Kobayashi K., Ohtsuka Y., Ohno S., Ohmori I., Ogino T., Yoshinaga H., Tanaka A., Hiraki Y., Oka E.**

Clinical spectrum of epileptic spasms associated with cortical malformation. Neuropediatrics 2001, 32, 236-44.

**37. Miller S.P., Dilenge M.E., Meagher-Villemure K., Shevell M.I.**

Infantile epileptic encephalopathy (Ohtahara Syndrome) and migrational disorder. Pediatr. Neurol. 1998, 19, 50-4.

**38. Wendorff J.**

Leczenie i prognoza w tzw. padaczce katastroficznej u dzieci. Epileptologia 2001, 9, 249-64.

**39. Gunay M., Aysun S.**

Neuronal migration disorders presenting with mild clinical symptoms. Pediatr. Neurol. 1996, 14, 153-4.

**40. Andermann F.**

Dysplazje korowe i padaczka: skąd przychodzimy, gdzie jesteśmy i dokąd zmierzamy? Epileptologia 2003, 11, 259-76

**41. Liang J-S., Lee W-T., Young C., Peng S.S., Shen Y-Z.**

Agyria-pachygyria: clinical, neuroimaging, and neurophysiologic correlations. Pediatr. Neurol. 2002, 27, 171-6.

**42. Galarza M., Pomata H.B., Pueyrredon F., Bartuluchi M., Zuccaro G.N., Monges J.A**.

Symptomatic suprantentorial arachnoid cysts in children. Pediatr. Neurol. 2002, 27, 180-5.

**43. Wang P-J., Lin H-Ch., Liu H-M., Tseng Ch.L., Shen Y-Z.**

Intracranial arachnoid cysts in children: Related signs and associated anomalies. Pediatr. Neurol. 1998, 19, 100-4.

**44. Tuxhorn I.E.B., Pannek H.W.**

Epilepsy surgery in bilateral Sturge-Weber syndrome. Pediatr. Neurol. 2002, 26, 394-7.

**45. Gurses C., Gross D.W., Andermann F., Bastos A., Dubeau F., Calay M., Eraksov M., Bezci S., Anderman E., Melanson D.**

Periventricular leukomalacia and epilepsy. Incidence and seizure pattern. Neurology 1999, 52, 341-5.

**46. Knowlton R.C.**

Metody obrazowania w padaczkach częściowych. Curr. Opin. Neurol., Wyd. Pol. 2004, 2, 3-9.

**47. Ohtsuka Y., Yoshinaga H., Kobayashi K., Murakami N., Yamatogi Y., Oka E., Tsuda T.**

Predictors and underlying causes of medically intractable localization-related epilepsy in childhood. Pediatr. Neurol. 2001, 24, 209-13

**48. Walecki J. (red):**

Neuroradiologia. Upowszechnianie Nauki-Oświata „UN-O", Warszawa 2000.

**49. Kwong K.L., Wong S.N., So K.T.**

Epilepsy in children with cerebral palsy. Pediatr. Neurol. 1998, 19, 31-6.

**50. Commission on Classification and Teminology of the International League Against Epilepsy.**

Proposal for revised classification of epilepsies and epileptic syndromes. Epilepsia 1989, 30, 389-99.

**51. Callenbach P.M., Van den Maagdenberg A.M., Hottenga J.J., Van den Boogerd E.H., De Coo R.F., Lindhout D., Frants R.R., Sandkuijl L.A., Brouwer O.F.**

Familial partial epilepsy with variable foci in a Dutch family: clinical characteristics and confirmation of linkage to chromosome 22q. Epilepsia 2003, 44, 1298-305.

**52. Hirsch E., De Saint-Martin A., Arzimanoglou A.**

New insights into the clinical management of partial epilepsy. Epilepsia 2000, 41, 13-17.

**53. Różycka A., Skorupska E., Kostyrko A., Trzeciak W.H.**

Evidence for S284L mutation of the CHRNA4 in a white family with autosomal dominant nocturnal frontal lobe epilepsy. Epilepsia 2003, 44, 1113-7.

**54. Baglietto M.G., Battaglia F.M., Nobili L., Tortorelli S., De Negri E., Calevo M.G., Veneselli E., De Negri M.**

Neuropsychological disorders related to interictal epileptic discharges during sleep in bening epilepsy of childhood with centrotemporal or Rolandic spikes. Dev. Med. & Child Neurol. 2001, 43, 407-12.

**55. De Saint-Martin A., Petiau C., Massa R., Maquet P., Marescaux C., Hirsch E., Metz-Lutz M-N.**

Idiopatic Rolandic epilepsy with „ interictal" facial myoclonia and oromotor deficit: A longitudinal EEG and PET study. Epilepsia 1999, 40, 614-20.

**56. Ong H-T., Wyllie E.**

Benign childhood epilepsy with centrotemporal spikes: is it always benign?. Neurology 2000, 54, 1182-5.

57. **Prats J.M., Garaizar C., Garcia-Nieto M.L., Madoz P.**
Antilepileptic drugs and atypical evolution of idiopathic partial epilepsy. Pediatr. Neurol. 1998, 18, 402-6.
58. **Meltzer C.C., Adelson D., Brenner R.P., Crumrine P.K., Van Cott A., Schiff D.P., Townsend D.W., Scheuer M.L.**
Planned ictal FDG PET imaging for localization of extratemporal epileptic foci. Epilepsia 2000, 41, 193-200.
59. **Michelucci R., Poza J.J., Sofia V., de Feo M.R., Binelli S., Bisulli F., Scudellaro E., Simionati B., Zimbello R., D'Orsi G., Passarelli D., Avoni P., Avanzini G., Tinuper P., Biondi R., Valle G., Mautner V.F., Stephani U., Tassinari C.A., Moschonas N.K., Siebert R., Lopez de Munain A., Perez-Tur J., Nobile C.** Autosomal dominant lateral temporal epilepsy: clinical spectrum, new epitempin mutations, and genetic heterogeneity in seven European families. Epilepsia 2003, 44, 1289-97.
60. **Gelisse P., Corda D., Raybaud C., Dravet C., Bureau M., Genton P.**
Abnormal neuroimaging in patiens with benign epilepsy with centrotemporal spikes. Epilepsia 2003, 44, 372-8.
61. **Gelisse P., Genton P., Raybaud C., Thiry A., Pincemaille O.**
Benign childhood epilepsy with centrotemporal spikes and hippocampal atrophy. Epilepsia 1999, 40, 1312-5.
62. **Ikeda A., Kunieda T., Miiyamoto S., Fukuyama H., Shibasaki H.**
Autosomal dominant temporal lobe epilepsy in a Japanese family. J. Neurol. Sci. 2000, 176, 162-5.
63. **Lundberg S., Eeg-Olofsson O., Raininko R., Eeg-Olofsson K.E.** Hippocampal asymetries and white matter abnormalities on MRI in benign childhood epilepsy with centrotemporal spikes. Epilepsia 1999, 40, 1808-15.
64. **Lundberg S., Weis J., Eeg-Olofsson O., Raininko R.**
Hippocampal region asymetry assessed by 1H-MRS in rolandic epilepsy. Epilepsia 2003, 44, 205-10.
65. **Janszky J., Fogarasi A., Jokeit H., Ebner A.**

Are ictal vocalisations related to the lateralisation of frontal lobe epilepsy?. J. Neurol. Neurosurg. Psychiatry 2000, 69, 244-7.

**66. Deonna T., Davidoff V., Maeder-Ingvar M., Zesiger P., Marcoz J-P.**

The spectrum of acquired cognitive disturbances in children with partial epilepsy and continuous spike-waves during sleep. A 4-year follow-up case study with prolonged reversible learning arrest and dysfluency. Eur. J. Paediatr. Neurol. 1997, 1, 19-29.

**67. Uldall P., Sahlholdt L., Alving J.**

Landau-Kleffner syndrome with onset at 18 months and an initial diagnosis of pervasive developmental disorder. Eur. J. Paediatr. Neurol. 2000, 4, 81-6.

**68. Gokcay A., Gokcay F., Ekmekci O., Ulku A.**

Occipital epilepsies in children. Eur. J. Paediatr. Neurol. 2002, 6, 261-8.

**69. Skorupska E., Różycka A., Trzeciak W.H.**

Molekularne i genetyczne podłoże idiopatycznej padaczki czołowej z napadami nocnymi. Neurol. Neurochir. Pol. 2002, 36, 513-25.

**70. Ito M., Kobayashi K., Fujii T., Okuno T.**

Electroclinical picture of autosomal dominant nocturnal frontal lobe epilepsy in a Japanese Family. Epilepsia 2000, 41, 52-8.

**71. Toidze O., Sturua L., Kasradze S.**

Padaczka dziecięca z napadami potylicznymi i zespołem migrenowo-padaczkowym. Epileptologia 1999, 7, 233-43.

**72. Fogarasi A., Boesebeck F., Tuxhorn I.**

A detailed anlysis of symptomamatic posterior cortex seizure semiology in children younger then seven years. Epilepsia 2003, 44, 89-96.

**73. Thomas P., Arzimanoglou A., Aicardi J.**

Benign idiopathic occipital epilepsy: report of case of the late (Gastaut) type [corrected]. Epileptic Disord. 2003, 5, 57-9.

**74. Kivity S., Ephraim T., Weitz R., Tamir A.**

Childhood epilepsy with occipital paroxysms: Clinical variants in 134 patients. Epilepsia 2000, 41, 1522-33.

**75. Gulgonem S., Demirbilek V., Korkmaz B.**

Neuropsychological functions in idiopathic occipital lobe epilepsy. Epilepsia 2000, 41, 405-11.

**76. Ohtsu M., Oguni H., Hayashi K., Funatsuka M., Imai K., Osawa M.**

EEG in children with early-onset benign occipital seizure susceptibility sydrome: Panayiotopoulos syndrome. Epilepsia 2003,44, 435-42.

77. **Degen R., Holthausen H., Pieper T., Tuxhorn I., Wolf P.**
Benign epileptic discharges in patients with lesional partial epilepsies. Pediatr. Neurol. 1999, 20, 354-9.
78. **Shevel M.I., Rosenblatt B., Watters G.V., O'Gorman A.M., Montes J.L**. „Pseudo-BECRS": Intracranial focal lesions suggestive of primary partial epilepsy syndrome. Pediatr. Neurol. 1996, 14, 31-35.
79. **Doose H., Neubauer B., Carlsson G.**
Children with benign focal sharp waves in the EEG - developmental disorders and epilepsy. Neuropediatrics 1996, 27, 227-41.
80. **Furusho J., Kato T., Tazaki I., Likura Y., Takita S.**
MRI lesions masked by brain development: A case of infant-onset focal epilepsy. Pediatr. Neurol. 1998, 19, 377-81.
81. **Risse J.H., Menzel C., Grunwald F., Brechtelsbauer D., Ostertun B., Kuczaty S., Biersack H.J.**
Early childhood MRI findings in complex partial seizures and hippocampal sclerosis. J. Magn. Reson. Imaging. 1999, 10, 93-6.
82. **Walecki J., Dzienis W., Bulski T.**
Diagnostyka radiologiczna w padaczce- od zmian morfologicznych do molekularnych. Epileptologia 2001, 9, 223-36.
83. **Holopainen I.E., Valtonen M.E., Komu M.E., Sonninen P.H., Manner T.E., Lundbom N.M.I., Sillanpaa M.L.**
Proton spectroscopy in children with epilepsy and febrile convulsions. Pediatr. Neurol. 1998, 19, 93-9.
84. **Lawson J.A., Nguyen W., Bleasel A.F., Pereira J.K., Vogrin S., Cook M.J., Bye A.M.**
ILAE-defined epilepsy syndromes in children: correlation with quantitative MRI. Epilepsia 1998, 39, 1345-9.
85. **Theodore W.H., Bhatia S., Hatta J., Fazilat S., DeCarli C., Bookheimer S.Y., Gaillaird W.D.**

Hippocampal atrophy, epilepsy duration and febrile seizures in patients with partial seizures. Neurology 1999, 52, 132-6.

**86. Juhasz C., Nagy F., Muzik O., Watson C., Shah J., Chugani H.T.**
[11C] flumazenil PET in patiens with epilepsy with dual pathology. Epilepsia 1999, 41, 566-74.

**87. Bouilleret V., Nehlig A., Marescaux Ch., Namer I.J.**
Magnetic resonance imaging follow up of progressive hippocampal changes in a mouse model of mesial temporal lobe epilepsy. Epilepsia 2000, 41, 642-50.

**88. Harvey A.S., Grattan-Smith J.D., Desmond P.M., Chow C.W., Berkovic S.F.**
Febrile seizures and hippocampal sclerosis: Frequent and related findings in intractable temporal lobe epilepsy of childhood. Pediatr. Neurol. 1995, 12, 201-6.

**89. Salanova V., Markand O., Worth R., Garg B., Patel H., Asconape J., Park H-M., Hutchins G.D., Smith R., Azzarelli B.**
Presurgical evaluation and surgical outcome of temporal lobe epilepsy. Pediatr. Neurol 1999, 20, 179-84.

**90. Villani F., Citterio A., Colombo N., Spreafico R., Avanzini G., Lo Russo G., Mai R.**
Padaczka płata skroniowego i nieprawidłowości anatomiczne bieguna skroniowego oceniane metodą rezonansu magnetycznego: korelacje anatomiczno-elektrofizjologiczno-kliniczne i histopatologiczne. Epileptologia 2002, 10, 278-9.

**91. Berg A., Shinnar S., Levy S., Testa F.**
Childhood – onset epilepsy with and without preceding febrile seizures. Neurology 1999, 53, 1742-8.

**92. Scott R.A., King M.D., Gadian D.G., Neville B.G.R., Connelly A.** Hippocampal abnormalities after prolonged febrile convulsion: a longitudinal MRI study. Brain 2003, 126, 2551-7.

**93. Lewis D.V.**
Febrile convulsions and mesial temporal sclerosis. Curr. Opin. Neurol. 1999, 12, 197-201.

**94. Perez E.R., Maeder P., Villemure K.M., Vischer V.C., Villemure J.G., Deonna T.**
Acquired hippocampal damage after temporal lobe seizures in 2 infants. Ann. Neurol. 2000, 48, 384-7.

**95. Sloviter R.S., Kudrimoti H.S., Laxer K.D., Barbaro N.M., Chan S., Hirsch L.J., Goodman R.R., Pedley T.A.**

"Tectonic" hippocampal malformations in patients with temporal lobe epilepsy. Epilepsy Res. 2004, 59, 123-153.

**96. Briellmann R.S., Jackson G.D., Mitchel A., Fitt G.J., Kim S.E., Berkovic S.F.**

Occurence of hippocampal sclerosis: is one hemisphere or gender more vulnerable? Epilepsia 1999, 40, 1816-20.

**97. Kobayashi E., Li L.M., Lopes-Cendes I., Cendes F.**

Magnetic resonance imaging evidence of hippocampal sclerosis in asymptomatic, first-degree relatives of patients with familial mesial temporal lobe epilepsy. Arch. Neurol. 2002, 59, 1891-4.

**98. Kobayashi E., Lopes-Cendes I., Guerreiro C.A., Sousa S.C., Guerreiro M.M., Cendes F.**

Seizure outcome and hippocampal atrophy in familial mesial temporal lobe epilepsy. Neurology 2001, 56, 166-72.

**99. Stephani U., Doose H.**

Bening idiopathic partial epilepsy and brain lesion. Epilepsia 1999, 40, 373-6.

**100. Pan A., Gupta A., Wyllie E., Luders H., Bingaman W.**

Benign focal discharges of childhood and hippocampal sclerosis. Epilepsia 2004, 45, 284-8.

**101. Zupanc M.L.**

Neuroimaging in the evaluation of children and adolescents with intractable epilepsy: I. Magnetic resonance imaging and the substrates of epilepsy. Pediatr. Neurol. 1997, 17, 19-26.

**102. Mohamed A., Wyllie E., Ruggieri P., Kotagal P., Wylie C., Ying Z., Staugaitis S., Najm I., Bulacio J., Foldvary N., Luders H., Bingaman W.**

Temporal lobe epilepsy due to hippocampal sclerosis in pediatric candidates for epilepsy surgery. Neurology 2001, 56 1643-9.

**103. Kilpatrick C., Cook M., Matkovic Z., Obrien T., Kaye A., Murphy M.**

Seizure frequency and duration of epilepsy are not risk factor for postoperative seizure outcome in patients with hippocampal sclerosis. Epilepsia 1999, 40, 899-903.

**104. Kobayashi E., D'Agostino M.D., Lopes-Cendes I., Andermann E., Dubeau F., Guerreiro C.A., Schenka A.A., Queiroz L.S., Olivier A., Cendes F., Andermann**

**F.** Outcome of surgical treatment in familial mesial temporal lobe epilepsy. Epilepsia 2003, 44, 1080-4.

**105.Janszky J., Rasonyi G., Clemens Z., Schultz R., Hoppe M., Barsi P., Foragasi A., Halasz P., Ebner A.**

Clinical differences in patients with unilateral hippocampal sclerosis and unitemporal or bitemporal epileptiform discharges. Seizure 2003, 12, 550-4.

**106.Fogarasi A., Jokeit H., Faveret E., Janszky J., Tuxhorn I.**

The effect of age on seizure semiology in childhood temporal lobe epilepsy. Epilepsia 2002, 43, 636-43.

**107.Lawn N., Londono A., Sawrie S., Morawetz R., Martin R., Gilliam F., Faught E., Kuzniecki R.**

Occipitoparietal epilepsy, hippocampal atrophy and congenital developmental abnormalities. Epilepsia 2000, 41, 1546-53.

**108.Kramer U., Phatal A., Neufeld M.Y., Leitner Y., Harel S.**

Outcome of seizures in the first year of life. Eur. J. Paediatr. Neurol. 1997, 5/6, 165-71.

**109.Battaglia D., Rando T., Deodato F., Bruccini G., Baglio G., Frisone M. F., Panto T., Tortorella G., Guzzetta F.**

Epileptic disorders with onset in the first year of life: Neurological and congnitive outcome. Eur. J. Paediatr. Neurol. 1999, 3, 95-103.

**110.Takeuchi Y., Matsuschita H., Yamazoe, Nagai H., Takaya K., Fujiwara F., Sawada T.**

Clinical study on localization-related epilepsy in infancy without underlying disorders. Pediatr. Neurol. 1998, 19, 26-30.

**111.Szabo C.A., Rothner A.D., Erenberg G., Dinner D.S., Wyllie E.** Symptomatic or cryptogenic partial epilepsy of childhood onset: fourteen-year follow up. Pediatric. Neurol. 2001, 24, 264-9.

**112.Aicardi J.**

Epilepsy: the hidden part of iceberg. Eur. J. Paediatr. Neurol. 1999, 3, 197-200.

**113.Szczepanik E., Pakszys M.**

Łagodne częściowe padaczki niemowląt. Neur. Dziec. 2002, 11, 19-28.

**114.Watanabe K., Okumura A.**

Bening partial epilepsy in infant. Brain and Development 2000, 22, 296-300.

**115.Hamer H.M., Wyllie E., Luders H.O., Kotagal P., Acharya J.**

Symptomatology of epileptic seizures in the first three years of life. Epilepsia 1990, 40, 837-44.

**116.Bendadis S.R.**

Observations on the misdiagnosis of generalized epilepsy as partial epilepsy: causes and conseguences. Seizure 1999, 8, 140-5.

**117.Kubota T., Aso K., Okumura A., Natsume J., Takada H., Itomi K., Watanabe K., Yamamoto N.**

Epileptic spasms preceded by seizures with a close temporal association. Epilepsia 1999, 40, 1572-9.

**118.Wyllie E.**

Surgical treatment of epilepsy in children. Pediatr. Neurol. 1998, 19, 179-88.

**119.Robaszewska U.**

Ograniczenia badań EEG w diagnostyce padaczki u dzieci. Neur. Dziec.1999, 8, 49-55.

**120.Van Emde Boas W.:**

Rola EEG w leczeniu padaczki. Epileptologia 2002, 10, 345-70.

**121.Noachtar S., Luders H.O.**

Focal akinetic seizures as documented by electroencephalography and video recordings. Neurology 1999, 53, 427-9.

**122.Cantalupo G., Meletti S., Rondlli F., Tassinari C.A.**

"Ręka na twarzy": zachowanie modulowane przez napady padaczkowe. Epileptologia 2002, 10, 280-1.

**123.Boon P., Michielsen G., Goossens L., Drieghe C., D'Have M., Buyle M., Vonek K., Naessens B., De Paemeleere F., Goethals I., Thiery E., Vandekerckhove T., De Reuck J.**

Interictal and ictal video-EEG monitoring. Acta Neurol. Belg. 1999, 99, 247-55.

**124.Noachtar S.**

Subdural electrodes in focal cortical dysplasia. Epileptic Disord. 2003, 5, 91-4.

**125.Schiller Y., Cascino G.D., Sharbrough F.W.**

Chronic intracranial EEG monitoring for localizing the epileptogenic zone: an electroclinical correlation. Epilepsia 1998, 39, 1302-8.

**126.Asano E., Muzik O., Shah A., Juhasz C., Chugani D.C., Sood S., Janisse J., Ergun E.L., Ahn-Ewing J., Shen C., Gotman J., Chugani H.T.**

Quantative interictal subdural EEG analyses in children with neocortical epilepsy. Epilepsia 2003, 44, 425-34.

**127.Martinez-Menendez B., Sempere A.P., De la Pena Mayor P., De las Heras R.S., Alvarez-Tejerina J., Mateos-Beato F.**

Generalized spike-and-wave patterns in children: Clinical correlates. Pediatr. Neurol. 2000, 22, 23-8.

**128.Scott C.A., Fish D.R., Allen P.J.**

Design of an intensive epilepsy monitoring unit. Epilepsia 2000, 41, 3-8.

**129.Nei M., Lee J-M., Shanker V.L., Sperling M.R.**

The EEG and prognosis in status epilepticus. Epilepsia 1999, 40, 157-63.

**130.Drislane F.W., Blum A.S., Schomer D.L.**

Focal status epilepticus: Clinical features and significance of different EEG patterns. Epilepsia 1999, 40, 1254-60.

**131.Zwoliński P.**

Wartość mapowania czynności napadowej i podstawowej EEG w lokalizacji ogniska padaczkowego u chorych z padaczką ogniskową. Epileptologia 1999, 7, 315-42.

**132.Bielicka-Cymerman J., Mazurczak T., Andrysiak B., Szopiński K.**

Rola badań z użyciem rezonansu magnetycznego w diagnostyce dzieci z padaczką o zlokalizowanym początku. Neur. Dziec. 1999, 8,19-23.

**133.Siemianowski C.**

Współczesne możliwości diagnostyczne technik neuroobrazowania w padaczce. Padaczka - mechanizmy i farmakoterapia. Materiały z XV Zimowej Szkoły Instytutu Farmakologii PAN. Mogilany 1998, 111-4.

**134.Sztriha L., Nork M.**

Bilateral frontoparietal polymicrogyria and epilepsy. Pediatr. Neurol. 2000, 22, 240-3.

**135.Zupanc M.L.**

Neuroimaging in the evaluation of children and adolescents with intractable epilepsy: II. Neuroimaging and pediatric epilepsy surgery. Pediatr. Neurol. 1997, 17, 111-21.

**136.Bernasconi A.**

Advanced MRI analysis methods for detection of focal cortical dysplasia. Epilep. Disord. 2003, 5, 81-4.

**137.Bentivoglio M., Tassi L., Pech E., Costa C., Fabene P.F., Spreafico R.**

Cortical development and cortical dysplasia. Epilep. Disord. 2003, 5, 27-34.

**138.Colombo N., Citterio A., Galli C., Tassi L., Lo Russo G., Scialfa G., Spreafico R.**
Neuroimaging of focal dysplasia: neuropathological correlations. Epilep. Disord. 2003, 5, 67-72.

**139.Aydinli N., Caliskan M., Ozmen M., Tonguc E.**
Neuroradiologic aspects of West Syndrome. Pediatr. Neurol 1998, 19, 211-16.

**140.Goldsmith I.L., Zupanc M.L., Buchhalter J.R.**
Long-term seizure outcome in 74 patients with Lennox-Gastaut Syndrome: Effects of incorporating MRI head imaging in defining the cryptogenic subgroup. Epilepsia 2000, 41, 395-9.

**141.Griffiths P.D., Martland T.R.**
Tuberous Sclerosis complex: The role of neuroradiology. Neuropediatrics 1997, 28, 244-52

**142.Diehl B., Luders H.O.**
Temporal lobe epilepsy: when are invasive recordings needed?. Epilepsia 2000, 41, 61-74.

**143.Munari C., Berta E., Francione S., Tassi L., Lo Russo G., Mai R., Cardinale F., Cossu M., Minotti L., Colombo N., Galli C.**
Clinical ictal symptomatology and anatomical lesions: Their relationship in severe partial epilepsy. Epilepsia 2000, 41, 18-36.

**144.Paolicchi J., Jayakar P., Dean P.**
Predictors of outcome in pediatric epilepsy surgery. Neurology 2000, 54, 642-7.

**145.Lawson J.A., Vogrin S., Bleasel A.F., Cook M.J., Burns L., McAnally L., Pereira J., Bye A.M.E.**
Predictors of hippocampal, cerebral and cerebellar volume reduction in childhood epilepsy. Epilepsia 2000, 41, 1540-5.

**146.Takeoka M., Kim F., Caviness V.S. Jr., Kennedy D.N., Makris N., Holmes G.L.**
MRI volumetric analysis in Rasmussen encephalitis: a longitudinal study. Epilepsia 2003, 44, 247-51.

**147.Husain A.M., Smergel E., Legido A., Faerber E.N., Foley C.M., Miles D.K., Grover W.D.**
Comparison of MRI and MRA findings in children with a variety of neurologic conditions. Pediatr. Neurol. 2000, 23, 307-11.

**148.Lansberg M.G., O'Brien M.W., Norbash A.M., Moseley M.E., Morrell M., Albers G.W.**

MRI abnormalities associated with partial status epilepticus. Neurology 1999, 52, 1021-7

**149.Frahm J., Hanefeld F.**

Localized proton magnetic resonance spectroscopy of cerebral metabolites. Neuropediatrics 1996, 27, 64-9.

**150.Mueller S.G., Laxer K.D., Suhy J., Lopez R.C., Flenniken D.L., Weiner M.W.**

Spectroscopic metabolic abnormalities in mTLE with and without MRI evidence for mesial temporal sclerosis using hippocampal short-TE MRSI. Epilepsia 2003, 44, 977-80.

**151.Duncan J.**

Obecny stan metod obrazowania w padaczce. Current Opinion in Neurology, Wyd. Pol. 2003, 1, 3-4.

**152.Van der Knaap M.S.**

Magnetic resonance in childhood white-matter disorders. Dev. Med. Child Neurol. 2001, 43, 705-12.

**153.Holopainen I.E., Lundbom N.M., Metsahonkala E.L., Komu M.E., Sonninen P.H., Haaparanta M.T., Bergman J.R., Sillanpaa M.L.**

Temporal lobe pathology in epilepsy: Proton magnetic resonance spectroscopy and positron emission tomography study. Pediatr. Neurol. 1997, 16, 98-104.

**154.Li L.M., Caramanos Z., Cendes F., Andermann F., Antel S.B., Dubeau F., Arnold D.L.**

Lateralization of temporal lobe epilepsy (TLE) and discrimination of TLE from extra-TLE using patterna analysis of magnetic resonance spectroscopic and volumetric data. Epilepsia 2000, 41, 832-42.

**155.Miller S.P., Li L.M., Cendes F., Caramanos Z., Rosenblatt B., Shevell M.I., Andermann F., Arnold D.L.**

Neuronal dysfunction in children with newly diagnosed temporal lobe epilepsy. Pediatr. Neurol. 2000, 22, 281-6.

**156.Duc C.O., Trabesinger A.H., Weber O.M., Meier D., Walder M., Wiesser H.G., Boesiger P.**

Quantitative 1H MRS in the evaluation of mesial temporal lobe epilepsy in vivo. Magn. Reson. Imaging. 1998, 16, 969-79.

**157.Li L.M., Dubeau F., Andermann F., Arnold D.L.**

Proton magnetic resonance spectroscopic imaging studies in patiens with newly diagnosed partial epilepsy. Epilepsia 2000, 41, 825-31.

**158.Li L.M., Cendes F., Andermann F., Dubeau F., Arnold D.L.**
Spatial extend of neuronal metabolic dysfunction measured by proton MR spectroscopic imaging in patients with localization-related epillepsy.: Epilepsia 2000, 41, 666-74.

**159.Krakow K., Wieshmann U.C., Woermann F.G., Symms M.R., McLean M.A., Lemieux L., Allen P.J., Barker G.J., Fish D.R., Duncan J.S.**
Multimodal MR Imaging: functional, diffusion tensor and chemical shift imaging in a patient with localization-related epilepsy. Epilepsia 1999, 40, 1459-62.

**160.Sie L.T.L., Rombouts S.A.R.B., Valk J., Hart A.A.M., Scheltens P., Van der Knaap M.S.**
Functional MRI of visual cortex in sedated 18 month-old infants with or without periventricular leukomalacia. Dev. Med. Child Neurol. 2001, 43, 486-90.

**161.Al-Asmi A., Benar C.G., Gross D.W., Khani Y.A., Andermann F., Pike B., Dubeau F., Gotman J.**
fMRI activation in continuous and spike-trigged EEG – fMRI studies of epileptic spikes. Epilepsia 2003, 44, 1328-39.

**162.O'Brien T.J., Zupanc M.L., Mullan B.P., O'Connor M.K., Brinkmann B.H., Cicora K.M., So E.L.**
The practical utility of preforming peri-ictal SPECT in the evaluation of children with partial epilepsy. Pediatr. Neurol. 1998, 19, 15-22.

**163.Oliveira A.J., Da Costa J.C., Hilario L.N., Anselmi O.E., Palmini A.** Localization of the epiloptogenic zone by ictal and interictal SPECT with 99m Tc- ethyl cysteinate dimer in patients with medically refractory epilepsy. Epilepsia 1999, 40, 693-702.

**164.San Pedro E.C., Mountz J.M., Ojha B., Khan A.K., Liu H-G., Kuzniecki R.I.**
Anterior cingulate gyrus epilepsy: The role ictal rCBF SPECT in seizure localization. Epilepsia 2000, 41, 594-600.

**165.Bong Hong S., Young Roh S., Eun Kim S., Won Seo D.**
Correlation of temporal lobe glucose metabolism with the Wada memory test. Epilepsia 2000, 41, 1554-59.

**166.Diehl B., LaPresto E., Najm I., Raja S., Rona S., Babb T., Ying Z., Bingaman W., Luders H.O., Ruggieri P.**

Neocortical temporal FDG-PET hypometabolism correlates with temporal lobe atrophy in hippocampal sclerosis associated with microscopic cortical dysplasia. Epilepsia 2003, 44, 559- 64.

**167.Chassoux F., Semah F., Bouilleret V., Landre E., Devaux B., Turak B., Nataf F., Roux F-X.**

Metabolic changes and electro-clinical patterns in mesio-temporal lobe epilepsy: a correlative study. Brain 2003, 127, 164-74.

**168.Sakamoto S. Tsuyuguchi N., takami T., Morino M., Goto T., Hattori H., Tsutada T., Haque M., Sunada I., Shimogawara M., Hara M.**

Interictal patterns of cerebral glucose metabolism, perfusion, and magnetic field in mesial temporal lobe epilepsy. Epilepsia 2003, 44, 1196-206.

**169.Juhasz C., Chugani D.C., Muzik O., Watson C., Shah J., Shah A., Chugani H.T.**

Electroclinical correlates of flumazenil and fluorodeoxyglucose PET abnormalities in lesional epilepsy. Neurology 2000, 55, 825-34.

**170.Arnold S., Berthele A., Drzezga A., Tolle T.R., Weis S.,Werthahn K.J., Hemkel A., Yousry T.A., Winkler P.A., Bartenstein P., Noachtar S.**

Reduction of benzodiazepine receptor binding is related to the seizure onset in extratemporal focal cortical dysplasia. Epilepsia 2000, 41, 818-24.

**171.Juhasz C., Nagy F., Muzik O., Watson C., Shah J., Chugani H.T.**

Glucose and [11C] flumazenil positron tomography abnormalities of thalamic nuclei in temporal lobe epilepsy. Neurology 1999, 53, 2037-45.

**172.Da Silva E.A., Muller R-A., Chugani D.C., Shah J., Shah S., Watson C., Chugani H.T.**

Brain activation during intermittent photic stimulation: A [15 O]- water PET study on photosensitive epilepsy. Epilepsia 1999, 40, 17-22.

**173.Otsubo H., Carter Snead II OC.**

Magnetoencephalography and magnetic source imaging in children. J. Child Neurol. 2001, 16, 227-35.

**174.Assaf B.A., Karkar K.M., Laxer K.D., Garcia P.A., Austin E.J., Barbaro N.M., Aminoff M.J.**

Ictal magnetoencephalography in temporal and extratemporal lobe epilepsy. Epilepsia 2003, 44, 1320-7.

**175.Majkowski J.**

Miejsce genetyki w epileptologii. Epileptologia 2000, 8, 97-114.

**176.Piotrowicz M., Nowicki G.A.**

Mapowanie genetyczne w padaczce. Epileptologia 1999, 1, 39-48.

**177.Lasoń W.**

Przyszłe koncepcje leczenia padaczki. Epileptologia 2002, 10, 371-80.

**178.Jędrzejczak J.**

Kliniczne aspekty leczenia padaczki. Padaczka - mechanizmy i farmakoterapia. Materiały z XV Zimowej Szkoły Instytutu Farmakologii PAN. Mogilany 1998, 79-82.

**179.Bourgeois B.**

New dosages and formulations of AEDs for use in pediatric epilepsy. Neurology 2002, 58, 2-5.

**180.MacCabe P.H., McNew C., Michel N.C.**

Effect of divaproex-lamotrygine combination therapy in frontal lobe seizures. Arch. Neurol. 2001, 58, 1264-8.

**181.Majkowski J.**

Problemy współczesnego leczenia padaczki. Epileptologia 1998, 6, 285-301.

**182.Marszał E.**

Leczenie dziecięcej padaczki ogniskowej. Neur. Dziec. 2002, 11, 73-81.

**183.Aldenkamp A.P., De Krom M., Reijs R.**

Newer antileptic drugs and cognitive issues. Epilepsia 2003, 44, 21-9.

**184.Dławichowska E.**

Farmakokinetyka i wskazania do monitorowania podstawowych leków przeciwpadaczkowych. Padaczka - mechanizmy i farmakoterapia. Materiały z XV Zimowej Szkoły Instytutu Farmakologii PAN. Mogilany 1998, 85-8.

**185.Majkowski J.**

Terapeutyczne monitorowanie leków przeciwpadaczkowych w surowicy : ograniczenia i zalety. Epileptologia 1999, 7, 343-65.

**186.Kułak W., Sobaniec W.**

Wpływ soku grejpfrutowego na stężenie karbamazepiny w surowicy krwi u dzieci z padaczką. Epileptologia 1999, 7, 28-9.

**187.Aso K., Watanabe K.**

Limitations in the medical treatment of cryptogenic or symptomatic localization-related epilepsies of childhood onset. Epilepsia 2000, 41, 18-20.

**188.Kim W.J., Park S.C., Lee S.J., Lee J.H., Kim J.Y., Lee B.I., Kim D.I.**

The prognosis for control of seizures with medications in patients with MRI evidence for mesial temporal sclerosis. Epilepsia 1999, 40, 290-3.

**189.Semah F., Picot M.C., Adam C., Broglin D., Arzimanoglou A., Bazin B., Cavalcanti D., Baulac M.**

Is the underlying cause of epilepsy a major prognostic factor for recurrence?. Neurology 1998, 51, 1256-62.

**190.Hoppu K., Nergardh A.R., Eriksson A.S.E., Beck o., Forssblad E., Boreus L.O.**

Flunarizine of limited value in children with intractable epilepsy. Pediatr. Neurol. 1995, 13, 143-7.

**191.Motta E., Rościszewska D., Ostrowska Z.**

Testosteron w leczeniu padaczki - doniesienie wstępne. Epileptologia 1998, 6, 333-41.

**192.Stecker M.M., Kramer T.H., Raps E.C.**

Treatment of refractory status epilepticus with propofol: clinical and farmacokinetic findings. Epilepsia 1998, 39, 18-26.

**193.Aarli J.A.**

Epilepsy and the immune system. Arch. Neurol. 2000, 57, 1689-92.

**194.Topcu M., Turanli G., Yalnizoglu D., Saatci I., Yigit A., Genc D., Soylemezoglu F., Bertan V., Akalin N.**

Rasmussen encephalitis in childhood. Childs Nerv. Syst. 1999, 15, 395-402.

**195.Mady M.A., Kossoff E.H., McGregor A.L., Wheless J.W., Pyzik P.L, Freeman J.M.**

The ketogenic diet: adolescents can do it, too. Epilepsia 2003, 44, 847-51.

**196.Chen L.S., Wang N., Lin M.I.**

Seizure outcome of intractable partial epilepsy in children. Pediatr. Neurol. 2002, 26, 282-7.

**197.Neville B.G.R., Harkness W.F.J., Cross J.H., Cass H.C., Burch V.C., Lees J.A., Taylor D.C.**

Surgical treatment of severe autistic regression in childhood epilepsy. Pediatr. Neurol. 1997, 16, 137-40.

**198.Williams J., Griebel M.L., Sharp G.B., Boop F.A.**

Congnition and behavior after temporal lobectomy in pediatric patients with intractable epilepsy. Pediatr. Neurol. 1998, 19, 189-94.

**199.Cohen-Gadol A.A., Stoffman M.R., Spencer D.D.**

Współcześnie stosowane chirurgiczne i radioterapeutyczne metody leczenia padaczki. Curr. Opin. Neurol., Wyd. Pol. 2003, 1, 6-22.

**200.Polkey C.E.**

Wyniki leczenia operacyjnego padaczki. Curr. Opin. Neurol., Wyd. Pol. 2004, 2, 10-14.

**201.Foldvary N., Nashold B., Mascha E., Thompson E.A., Lee N., McNamara J.O., Levis D.V., Luther J.S., Friedman A.H., Radtke R.A.**

Seizure outcome after lobectomy for temporal lobe epilepsy. Neurology 2000, 54, 630-34.

**202.Ozkara C., Ozyurt E., Hanoglu L., Eskazan E., Dervent A., Kocer N., Ozmen M., Onat F., Oz B., Kuday C.**

Surgical outcome of epilepsy patients evaluated with noninvasive protocol. Epilepsia 2000, 41, 41-4.

**203.Hennessy M.J., Elwes R.D., Rabe-Hesketh S., Binnie C.D., Polkkey C.E.**

Prognostic factors in the surgical treatment of medically intractable epilepsy associated with mesial temporal sclerosis. Acta Neurol. Scand. 2001, 103, 344-50.

**204.Janszky J., Schulz R., Ebner A.**

Clinical features and surgical outcome of medial temporal lobe epilepsy with a history of complex febrile convulsions. Epilepsy Res. 2003, 55, 1-8.

**205.Mosewich R.K., So E.L., O'Brien T.J., Cascino G.D., F.W.**

Factors predictive of the outcome of frontal lobe epilepsy surgery. Epilepsia 2000, 41, 843-9.

**206.Edwards J.C., Wyllie E., Ruggeri P.M., Luders H., Kotagal P., Dinner D.S., Morris H. H., Prayson R.A., Comair Y.G.**

Seizure outcome after surgery for epilepsy due to malformation of cortical development. Neurology 2000, 55, 1110-4.

**207.Kloss S., Pieper T., Pannek H., Holthausen H., Tuxhorn.**

Epilepsy surgery in children with Focal Cortical Dysplasia (FCD): Results of long-term seizure outcome. Neuropediatrics 2002, 33, 21-6.

**208.Szabo C.A., Wyllie E., Dolske M., Stanford L.D., Kotagal P., Comair Y.G.**

Epilepsy surgery in children with pervasive developmental disorder. Pediatr. Neurol. 1999, 20, 349-53.

**209.Van Laere K., Vonck K., Boon P., Brans B., Vanderkerckhove T., Dierckx R.**

Vagus nerve stimulation in refractory epilepsy: SPECT activation study. J. Nucl. Med. 2000, 41, 1145-54.

**210.Marszał E.**

Niepowodzenia w leczeniu padaczki u dzieci. Neur. Dziec.2001, 10, 115-20.

**211.Berg A.T., Testa.F.M., Levy S.L., Shinnar S.**

Neuroimaging in children with newly diagnosed epilepsy: a community-based study. Pediatr. 2000, 106, 527-32.

**212.Wongladarom S., Laothamatas J., Visudtibhan A., Sawatsut P.**

Magnetic resonanse imaging of the brain in epileptic pediatric patients: review of the experience in Ramathibodi Hospital. J. Med. Assoc. Thai. 2004, 87, 1092-9.

**213.Urbach H.**

Imaging of the epilepsies. Eur. Radiol. 2005, 15, 494-500.

**214.Wright N.B.**

Imaging in epilepsy : a paediatric perspective. Brit. J. Radiol. 2001,74, 575-89.

**215.Kwong K.L., Sung W.Y., Wong S.N., So K.T.**

Early predictors of medical intractability in childhood epilepsy. Pediatr. Neurol. 2003., 29, 46-52.

**216.Sinclair D.B., Aronyc K., Snyder T., McKean J.D.S., Wheatley M., Gross D., Bastos A., Ahmed S.N., Hao Ch., Colmers W.**

Exstratemporal resection for childhood epilepsy. Pediatr. Neurol. 2004, 30, 177-85.

**217.Rysz A., Bidziński J., Bacia T., Bendarzewska-Nawrocka B., Zwolińska B.**

Wyniki resekcji przedniej skroni w leczeniu lekoopornej padaczki w przypadkach z dyskretnymi zmianami lub bez zmian struturalnych. Epilep. 1999, 7, 36.

**218.Koepp M.,Woermann F.G.**

Imaging structure and function in refractory focal epilepsy. Lancet Neurol. 2005, 4, 42-53.

**219.Daoud A.S., Batieha A., Bashtawi M., El-Shanti H.**

Risk factor of childhood epilepsy. Seizure 2003, 12, 171-4.

**220.Scarpa P.**

Partial epilepsy in childhood; clinical and EEG study of 261 cases. Epilepsia 1982, 23, 333-41.

**221.Stears J.C., Spitz M.C.**

The imaging of epilepsy. Semin. Ultrasound CT, MRI 1996, 17, 221-50.

**222.Adams C.**

Comparison of SPECT, EEG, CT, MRI , and pathology in partial epilepsy. Pediatr. Neurol. 1992, 8, 97-103.

**223.Cukiert A., Buratini J.A., Machado E., Sousa A., Vieira J.O.,Argentoni M., Forstei C., Baldauf C.**

Results of surgery in patients with refractory extratemporal epilepsy with ormal or nonlocalizing magnetic resonance findings investigated with subdural grids. Epilepsia 2001, 42, 889-94.

**224.Cross J.H., Connelly A. Jackson G.D., Johnson C.L., Neville B.G., Gadian D.C.**

Proton magnetic resonanse spectroscopy in children with temporal lobe epilepsy. Ann. Neurol. 1996,39, 107-13.

**225.Cendes F., Caramanos Z., Anderman F., Dubeau F., Arnold D.L.**

Proton magnetic resonance spectroscopic imaging and magnetic resonance imaging volumetry in the lateralization of temporal lobe epilepsy: series of 100 patients. Ann. Neurol. 1997, 42, 737-46.

**226.Connelly A., Van Paesschen W., Porter D.A., Johnson C.L., Duncan J.S., Gadian D.G.**

Proton magnetic resonance spectroscopy in MRI-negative temporal lobe epilepsy. Neurology 1998, 51, 61-6.

**227.Nguyen D.K., Botez M.I.**

Diaschizis and neurobehavior. Can. J. Neurol. Sci. 1998, 25, 5-12.

**228.Degen R., Ebner A., Lahl R., Bartling St., Pannek H.W., Tuxhorn I.**

MRI and EEG findings in sugically treated patiens with partial seisure due to neuronal miration disorders, their relations to each other and surgery outcome. Acta. Neurol. Scand. 2003, 108, 309-18.

**229.Guerrini R., Sicca F., Parmeggiani L.**

Epilepsy and malformations of the cerebral cortex. Epileptic Disord. 2003, 5, 9-26.

## 9. Streszczenie

Dzięki szybkiemu rozwojowi nowych technik obrazowania struktur mózgowych, jak również udoskonalaniu metod oceny czynności bioelektrycznej mózgu, stało się możliwe precyzyjne rozpoznawanie rodzaju padaczki u dzieci oraz określanie jej przyczyn. Rozpoznanie padaczki ogniskowej jest możliwe już na podstawie samego wywiadu klinicznego. Jednak dla dokładniejszego określenia lokalizacji ogniska bioelektrycznego, typu napadów oraz rodzaju padaczki i zespołu padaczkowego, konieczna jest analiza zapisu czynności bioelektrycznej mózgu EEG lub wideoEEG. Celem diagnostyki neuroobrazowej w padaczce częściowej jest określenie jak najdokładniejszej lokalizacji, rozległości oraz charakteru ogniska padaczkorodnego, w tym zwłaszcza u pacjentów z lekoopornymi napadami ogniskowymi, będących kandydatami do leczenia chirurgicznego. Różne techniki badawcze pozwalają zarówno na ujawnienie zmian strukturalnych w mózgu, jak również zaburzeń czynnościowych występujących w ich obrębie lub w niezmienionej strukturalnie tkance mózgowej. Wiele nadziei budzi również rozwój technik molekularnych DNA, mających za zadanie zmapowanie genów odpowiedzialnych za rozwój niektórych rodzajów padaczek częściowych i zespołów padaczkowych. Pewien wpływ na wyniki badań czynnościowych wywiera też leczenie farmakologiczne padaczki.

Celem tej pracy było określenie klinicznej przydatności metod neuroobrazowych (strukturalnego rezonansu magnetycznego, angiografii rezonansu magnetycznego i protonowej spektroskopii rezonansu magnetycznego) oraz metod czynnościowych (elektroencefalografii, wideoelektroencefalografii) w diagnostyce padaczki częściowej u dzieci. Przeprowadzona została analiza zależności wyników badań tymi metodami od wrodzonych i nabytych czynników ryzyka wystąpienia padaczki częściowej, wieku jej wystąpienia oraz wyników oceny klinicznej dzieci z padaczką częściową. Dokonane zostało porównanie znaczenia tych metod dla ustalania lokalizacji ogniska padaczkorodnego u dzieci chorych na padaczkę częściową, a także dla ustalania rozpoznania objawowego charakteru padaczki częściowej. Ocenie poddane zostało również znaczenie metod neuroobrazowych i elektrofizjologicznych u dzieci z padaczką częściową wczesną i lekooporną.

Dla realizacji celu pracy zastosowano metody kliniczne, laboratoryjne, neuroobrazowe, czynnościowe i statystyczne. Badanie podmiotowe obejmowało szczegółowy i celowany wywiad a przedmiotowe pełne i powtarzane badanie neurologiczne, przeprowadzone w ramach hospitalizacji. U wszystkich dzieci przeprowadzono również badanie psychologiczne i okulistyczne, a u niektórych z nich także antropometryczne i dermatoglifów. W laboratoriach wykonano badania biochemiczne i analityczne, a u niektórych dzieci także tandemową spektroskopię masową, badanie GC-MS w moczu i aktywności enzymów lizosomalnych oraz kariotypu. Zasadniczą metodą neuroobrazowania zastosowaną u wszystkich dzieci z padaczką częściową był strukturalny rezonans magnetyczny (MRI) a u części dodatkowo badanie naczyniowe MR (MRA). Metody czynnościowe obejmowały klasyczny zapis EEG u wszystkich dzieci a u części także badanie wideoEEG oraz protonową spektroskopię MR (HMRS). W analizie statystycznej w przypadku zmiennych o rozkładzie nie różniącym się istotnie od rozkładu normalnego w analizie statystycznej stosowano testy parametryczne (t-studenta), a w przypadku zmiennych o charakterze rozkładu różnym od normalnego zastosowano test Manna-Whitney'a. Częstość w grupach porównano dwustronnym testem Fishera. Dla oceny użyteczności klinicznej wybranych testów laboratoryjnych i klinicznych wyliczono ich czułość, swoistość, wartość predykcji dodatniej i wartość predykcji ujemnej oraz określono 95% przedział ufności wyliczonych wartości (95%CI – 95% confidence interval).

Badaniami objęto 140 dzieci z padaczką częściową, które w latach 1998-2004 były hospitalizowane w Klinice Neurologii Dziecięcej Wydziału Lekarskiego Collegium Medicum Uniwersytetu Jagiellońskiego w Krakowie. Było wśród nich 70 dziewczynek i 70

chłopców, w wieku od 2 miesięcy do 17 lat. Młodsza grupa wiekowa do 5 roku życia obejmowała 38 dzieci, natomiast starsza od 5 do 17 roku życia 102 dzieci. Średnia wieku wynosiła 8 lat i 4 miesiące a średni czas trwania choroby 2 lata i 4 miesiące. U wszystkich dzieci ustalono rozpoznanie typu napadów padaczkowych częściowych oraz stanu padaczkowego. Analizie poddano czynniki ryzyka dla wystąpienia padaczki z okresu ciążowo-okołoporodowego i nabyte.

Najliczniejszą grupę pacjentów wśród objętych obecną analizą stanowiły dzieci z padaczką objawową i nieprawidłowym wynikiem badania MRI (99 dzieci), a wśród nich dzieci ze zmianami w obrębie hipokampa (18,6%), z asymetrią komór bocznych (17%) oraz z zanikami korowo-podkorowymi (15%). U 7,1% dzieci rozpoznano torbiel pajęczynówki, u 4,3% zaburzenia migracji i u 4,3% fakomatozy. U 22% dzieci objętych badaniami wynik fizykalnego badania neurologicznego był nieprawidłowy a 99,7% z tych dzieci wykazywało jednocześnie zmiany strukturalne w badaniu MRI. Analiza statystyczna wykazała w tym przypadku silną zależność ($x^2$=3,52, p=0,0007) i dotyczyło to zwłaszcza dzieci z z niedowładem spastycznym oraz z opóźnieniem rozwoju psychoruchowego.

Na podstawie tak zwanej *odpowiedzi klinicznej badacza,* czyli w oparciu o dane z wywiadu, wynik badania neurologicznego oraz wyniki wykonanych badań, dzieci objęte obecnymi badaniami zostały podzielone na dwie grupy: z padaczką objawową oraz bez padaczki objawowej. Okazało się, że u 84 (95,2%) dzieci z padaczką objawową miało zmiany w badaniu MRI, odpowiedzialne za wystąpienie napadów padaczkowych. Natomiast w grupie 56 dzieci bez padaczki objawowej tylko u 19 (33%) dzieci wynik badania MRI był nieprawidłowy, jednak zmiany te nie były odpowiedzialne za wystąpienie napadów padaczkowych. Ocena statystyczna przydatności klinicznej badania MRI dla rozpoznawania padaczki objawowej u dzieci na podstawie *odpowiedzi klinicznej badacza,* wykazała jej czułość 95% a swoistość 66%. Jednocześnie wynik badania MRI wykazał w stosunku do niej 81% predykcji dodatniej i 90% predykcji ujemnej oraz iloraz prawdopodobieństwa dla wyników dodatnich 2,81 i ujemnych 0,07. Z analizy materiału własnego wynikało również, że dzieci z nieprawidłowym wynikiem badania MRI są młodsze, z wcześniejszym początkiem choroby i dłuższym czasem jej trwania w porównaniu do dzieci bez zmian w badaniu MRI.

W materiale własnym zmiany ogniskowe w zapisie EEG zarejestrowano u zdecydowanej większości pacjentów (111/140) z padaczką częściową. Wyraźna jednocześnie była przewaga zmian jednostronnych o charakterze napadowym (48/111).

Silny istotny statystycznie związek wykazano między występowaniem zmian ogniskowych w zapisie EEG i zmianami strukturalnymi w postaci stwardnienia hipokampa (p=0,005).

Badanie HMRS zostało wykonane u 16/140 dzieci i u prawie wszystkich (15/16) wykazało odchylenia od stanu prawidłowego. Wynik tego badania był częściej zgodny z wynikiem badania EEG lub wideoEEG niż z wynikiem badania strukturalnego MRI i tylko u 3/16 dzieci wszystkie metody badawcze były zgodne lokalizacyjnie.

Wśród najliczniejszej grupy dzieci ze zmianami w badaniu MRI w obrębie hipokampa (26/140), najczęstszy był zanik hipokampa (21/26) a jego stwardnienie uwidoczniono u 5 dzieci (w tym u 1 dziecka jednoczesny zanik i stwardnienie). Drgawki gorączkowe nie stanowiły czynnika ryzyka dla wystąpienia padaczki w tej grupie dzieci. W grupie 6 dzieci z zaburzeniami migracji, najczęstszym ich rodzajem była heterotopia (u 4/6). U prawie wszystkich dzieci (5/6) z zaburzeniami migracji występowały również inne zmiany neurorozwojowe i nieprawidłowy był wynik ich badania neurologicznego.

Wnioski: 1. Nieprawidłowy wynik badania neurologicznego u dzieci z padaczką częściową wykazywał istotny związek z nieprawidłowym wynikiem badania MRI, nieistotny z wynikiem badania HMRS i brak związku z wynikiem badania EEG. 2. Zmiany strukturalne w badaniu MRI stwierdzano częściej u dzieci młodszych i z dłuższym czasem trwania padaczki częściowej. 3. Istotnym dla rozpoznania objawowego charakteru padaczki częściowej okazał się wynik badania HMRS, również u dzieci z brakiem zmian strukturalnych w badaniu MRI i zmian zlokalizowanych w zapisie EEG. 4. Wynik badania HMRS był częściej zgodny pod względem lokalizacji zmian z zapisem EEG niż ze zmianami strukturalnymi wykrytymi badaniem MRI. 5. Wśród dzieci z padaczką częściową, w badaniu EEG dominowały zmiany zlokalizowane z wyraźną przewagą zmian zlateralizowanych. 6. Największą grupę wśród dzieci z padaczką częściową i z nieprawidłowym wynikiem badania MRI stanowiły dzieci ze zmianami w obrębie hipokampa. U dzieci tych istotnie częściej występowały również zmiany zlokalizowane w zapisie EEG. Występowanie drgawek gorączkowych u dzieci z padaczkę częściową nie stanowiło czynnika ryzyka jej występowania w związku z patologią w obrębie hipokampa. 7. Dzieci z zaburzeniami migracji komórkowej cechowała duża różnorodność objawów klinicznych, co potwierdza konieczność wykonywania badania MRI u wszystkich dzieci z padaczką częściową.

# 10. Summary

Precise diagnosis of epilepsy in childhood and identification of it's cause was possible thanks to the fast progress in new brain imagine techniques and assessment of bioelectrical function of the brain. Diagnosis of the focal epilepsy is possible on the base of the clinical history. Although more precise identification of bioelectrical focus, type of epileptic attack and type of epilepsy requires analysis of bioelectrical brain function – EEG or video-EEG. The goal of neuroimaging in partial epilepsy is the most precise identification of localization, expansion and characteristics of epileptic focus, specially in patients with resistant to medication focal epileptic attack, who are candidates to the surgical treatment. Variable techniques are able to show structural changes in the brain, and functional abnormalities. The great hope lies in the techniques of DNA molecular analysis, they allow to identify genes responsible for some partial epilepsies and epileptic syndromes. Pharmacological treatment of epilepsy has some influence on functional examinations results.

The aim of this study is to assess clinical value of neuroimagine techniques (structural MRI, MRI angiography and proton magnetic resonance spectroscopy) and functional techniques (electroencephalography, video electroencephalography) in partial epilepsy diagnostics in children. The relation between results of examinations with these methods and congenital and acquired risk factors related to partial epilepsy, age of its onset and clinical assessment of patients was analyzed. The value of these methods for epileptic focus identification as well as for establishing symptomatic diagnosis in partial epilepsy was assessed. The importance of neuroimagine and electrophysiological techniques in partial epilepsy of early childhood and epilepsy resistant to treatment was assessed too.

The goal of the study was achieved by implementation of clinical, laboratory, neuroimagine, functional and statistical methods. The history consisted of detailed and directed questions. The physical examination included full initial examination as well as repeated neurological examination during hospitalization. All children underwent psychological and ophthalmologic examination, some had antropometric and dermatoglyphics analysis too. Laboratory analyses included analytic and biochemical tests, in some cases Tandem Mass Spectroscopy and Gas Chromatography-Mass Spectroscopy of the urine, lisosomal enzymes activity and kariotype analysis. The primary method of neuroimagine in all patients was structural MRI, in some cases Magnetic Resonance

Angiography (MRA) and functional Proton Magnetic Resonance Spectroscopy (HMRS) were done as well. Functional methods included classic EEG, video-EEG. The parametric tests (t-student) were used in statistical analysis of variables with normal distribution, Mann-Whitney's test was used in analysis of variables which distribution different from normal. The bilateral Fisher test was used to check rate in groups. The value of clinical and laboratory tests was assessed by calculation of their sensitivity, specificity, positive predictive value, negative predictive value; the 95% confidence interval was calculated for these parameters.

The study group consisted of 140 children with partial epilepsy hospitalized between 1998 and 2004 in Department of Pediatric Neurology, Collegium Medicum Jagiellonian University, Kraków. The group included 70 girls and 70 boys, the age ranged from 2 months to 17 years. 38 children were up to 5 years. The average age was 8 years and 4 months. The average course of disease was 2 years and 4 months. The diagnosis of the type of partial epilepsy and status epilepticus was established in all the cases. The congenital and acquired risk factors of epilepsy were analyzed.

99 children had partial epilepsy and abnormalities in MRI. It was the biggest group among analyzed patients. Among them 18.6% had changes in hippocampus, 17% asymmetry of lateral ventricles, 15% cortico-subcortical atrophy. 7.1% had arachnoid cyst, 4.3% abnormalities of migration and 4.3% phacomatoses. 22% of the study group had abnormal findings on neurological examination, 99.7% of these patients had abnormalities in MRI, this correlation was statistically significant ($x^2$=3.52, p=0.0007), especially in relation to spastic paresis and psycho-motor developmental delay.

The study group was divided into two groups: with symptomatic and without symptomatic epilepsy. The division was based on so called *investigator's clinical response* including the data from the history, neurological examination and additional tests. 84 (95.2%) children with symptomatic epilepsy had changes in MRI related to epileptic activity. Among 56 children without symptomatic epilepsy only 19 (33%) had abnormal MRI, the identified changes ware not responsible for epileptic attacks. Statistical assessment of MRI value in symptomatic epilepsy based on *investigator's clinical response* revealed 95% sensitivity and 66% specificity. MRI had 81% positive predictive value and 90% negative predictive value, probability quotient for positive values was 2.81, for negative 0.07. Further analysis showed, that children with MRI abnormalities were younger at the beginning of disease, the course of disease was longer in comparison to the children without changes in MRI.

The vast majority of the patients with partial epilepsy had focal changes in EEG (111/140). There was a significant prevalence of unilateral changes (48/111). There was statistically significant correlation between focal EEG changes and structural changes in hippocampus sclerosis (p=0.005).

HMRS was performed in 16/140 children, and almost in all the cases (15/16) results were positive. The results were more often in agreement with results of EEG or video-EEG than MRI. Only in 3/16 cases all methods showed the same localization.

The most common findings in MRI showed changes in hippocampus (26/140), in 21/26 cases its atrophy, in 5/26 its sclerosis (in one case atrophy and sclerosis were found). Febrile seizures were not a risk factor for epilepsy in this group. Among 6 children with migration disorder the most common was heterotopy (4/6). Almost all of the children (5/6) with migration disorder there were additional neurodevelopmental abnormalities and abnormal neurological exam.

Conclusions:

1. Abnormalities in neurological examination in children with partial epilepsy were strongly correlated with MRI findings. The correlation with HMRS findings was without statistical significance, there was no correlation with EEG.
2. The structural changes in MRI were found in younger children, whose course of epilepsy was longer than children without MRI changes.
3. HMRS was important in symptomatic diagnosis of partial epilepsy in children without changes in MRI and localized changes in EEG.
4. HMRS results in terms of localization of the changes were rather in agreement with EEG than with MRI findings.
5. Children with partial epilepsy showed localized changes in EEG with prevalence of lateral changes.
6. Changes in hippocampus were the most common in children with partial epilepsy with abnormalities in MRI. These children showed localized changes in EEG as well. The febrile seizures in children with hippocampus abnormalities were not a risk factor of partial epilepsy.
7. Children with migration disorder had big variety of clinical symptoms. This emphasizes the need of MRI in all children with partial epilepsy.