Uniwersytet Jagielloński
Collegium Medicum
Wydział Lekarski

Wojciech Kolawa

# Taktyka postępowania diagnostycznego i terapeutycznego u ciężarnych z nieprawidłowym wynikiem badania cytologicznego szyjki macicy

*Praca doktorska*

Promotor: Prof. dr hab. med. Antoni Basta

Pracę wykonano w: Katedrze Ginekologii i Położnictwa,
Klinice Ginekologii i Onkologii
Collegium Medicum
Uniwersytetu Jagiellońskiego

Kierownik jednostki: Prof. dr hab. med. Antoni Basta

Kraków, rok 2007

*mojemu nauczycielowi*
*Profesorowi dr hab. med. Antoniemu Baście*
*z wyrazami wdzięczności*

## SPIS TREŚCI

**1.0 WSTĘP** ..... **1**

**1.1 EPIDEMIOLOGIA RAKA SZYJKI MACICY** ..... 1

**1.2 ETIOPATOGENEZA RAKA SZYJKI MACICY** ..... 5

**1.3 METODY DIAGNOSTYCZNE STOSOWANE W OCENIE SZYJKI MACICY** ..... 9

*1.3.1 Cytologia* ..... *9*

*1.3.2 Kolposkopia* ..... *12*

*1.3.3 Ocena histologiczna* ..... *14*

**1.4 POSTĘPOWANIE W CIN I RAKU SZYJKI MACICY U KOBIET NIECIĘŻARNYCH** ..... 20

**1.5 CIN I RAK INWAZYJNY SZYJKI MACICY U KOBIET CIĘŻARNYCH** ..... 23

*1.5.1 Częstość występowania śródnabłonkowej neoplazji i raka szyjki macicy u kobiet ciężarnych* ..... *23*

*1.5.2 Zmiany na szyjce macicy związane z ciążą utrudniające proces diagnostyczny* ..... *25*

*1.5.3 Diagnostyka cytologiczna szyjki macicy u kobiet ciężarnych* ..... *28*

*1.5.4 Diagnostyka kolposkopowa szyjki macicy u kobiet ciężarnych* ..... *29*

*1.5.5 Biopsja szyjki macicy* ..... *31*

*1.5.6 Postępowanie u ciężarnych z CIN i rakiem wczesnoinwazyjnym szyjki macicy* ..... *33*

**2.0 CEL PRACY** ..... **38**

**3.0 MATERIAŁ I METODY** ..... **39**

**3.1 BADANIE CYTOLOGICZNE** ..... 44

**3.2 BADANIE KOLPOSKOPOWE** ..... 44

**3.3 TECHNIKI WYKONYWANIA BIOPSJI SZYJKI MACICY** ..... 46

**3.4 ANALIZA STATYSTYCZNA** ..... 46

**4.0 WYNIKI** ..... **48**

**4.1 WYNIKI POSTĘPOWANIA DIAGNOSTYCZNEGO W CZASIE CIĄŻY** ..... 48

*4.1.1 Wyniki badania cytologicznego* ..... *48*

*4.1.2 Wyniki badania kolposkopowego* ..... *49*

*4.1.3 Wyniki badania histologicznego wycinków celowanych szyjki macicy* ..... *57*

**4.2 WYNIKI OBSERWACJI CYTOLOGICZNEJ, KOLPOSKOPOWEJ I HISTOLOGICZNEJ W TRAKCIE CIĄŻY** ..... 65

*4.2.1 Wyniki obserwacji cytologicznej i kolposkopowej* ..... *65*

*4.2.2 Wyniki badania histologicznego w przypadkach podejrzenia progresji zmian o charakterze CIN w ciąży* ..... *70*

**4.3 SPOSOBY ROZWIĄZANIA CIĄŻY W BADANEJ GRUPIE PACJENTEK. POSTĘPOWANIE TERAPEUTYCZNE W CIĄŻY I OKRESIE OKOŁOPORODOWYM.** ..... 70

**4.4 WYNIKI POSTĘPOWANIA DIAGNOSTYCZNEGO PO OKRESIE POŁOGU** ..... 72
*4.4.1 Wyniki oceny cytologicznej i kolposkopowej po zakończeniu okresu połogu* ..... *72*
*4.4.2 Wyniki histologiczne wycinków celowanych szyjki macicy po zakończeniu okresu połogu* ..... *73*
**4.5 POSTĘPOWANIE TERAPEUTYCZNE.** ..... 73
*4.5.1 Wyniki badania histologicznego preparatów operacyjnych* ..... *79*
**4.6 ZESTAWIENIE WYNIKÓW BADANIA HISTOLOGICZNEGO WYCINKÓW SZYJKI MACICY POBRANYCH POD KONTROLĄ KOLPOSKOPII TRADYCYJNEJ I CYFROWEJ W CZASIE CIĄŻY Z WYNIKIEM HISTOLOGICZNEGO PREPARATÓW OPERACYJNYCH.** ..... 80

**5.0 OMÓWIENIE WYNIKÓW I DYSKUSJA ..... 83**

**6.0 WNIOSKI ..... 97**

**STRESZCZENIE ..... 98**

**ABSTRACT ..... 103**

**BIBLIOGRAFIA ..... 107**

**WYKAZ TABEL ..... 121**

**WYKAZ RYCIN: ..... 122**

**Podziękowania**

W sposób szczególny pragnę podziękować mojemu promotorowi Profesorowi dr hab. med. Antoniemu Baście, dzięki któremu ta praca mogła powstać, za inspirację, cenne wskazówki, dobre rady oraz poświęcanie własnego czasu.

Dziękuję Profesorowi dr hab. med. Jerzemu Stachurze oraz dr med. Wojciechowi Szczepańskiemu z Katedry Patomorfologii Collegium Medicum Uniwersytetu Jagiellońskiego za udostępnienie zdjęć obrazów mikroskopowych preparatów histologicznych.

Dziękuję pani mgr Ewie Piwowarskiej z Pracowni Cytologii i Diagnostyki Molekularnej Kliniki Ginekologii i Onkologii za udostępnienie zdjęć obrazów mikroskopowych preparatów cytologicznych.

Dziękuję koleżankom i kolegom, z którymi pracuję za pomoc, zainteresowanie i wyrazy solidarności.

Na końcu, jednak szczególnie gorąco dziękuję mojej rodzinie, bez której nie byłoby możliwe osiągnięcie tego celu. Dziękuję mojej kochanej żonie Krystynie za nieustające wsparcie, zrozumienie i obecność w trudnych chwilach, moim dzieciom Dawidowi, Marcie i Sabinie. Dziękuję moim rodzicom Stanisławie i Michałowi za wiarę we mnie i podtrzymywanie motywacji.

## 1.0 WSTĘP

### 1.1 Epidemiologia raka szyjki macicy

Rak szyjki macicy należy do najbardziej rozpowszechnionych nowotworów złośliwych u kobiet. Na podstawie danych zebranych przez organizację IARC (*International Agency for Research on Cancer* – Międzynarodowa Agencja WHO *ds.* Badań nad Rakiem)[87], rak szyjki macicy jest drugim co do częstości nowotworem złośliwym u kobiet w skali świata. Według tych danych w 2002 roku na raka szyjki macicy zachorowało 493 243 kobiety, co stanowi 9,7% zachorowalności na wszystkie nowotwory u kobiet [Ryc. 1.1].

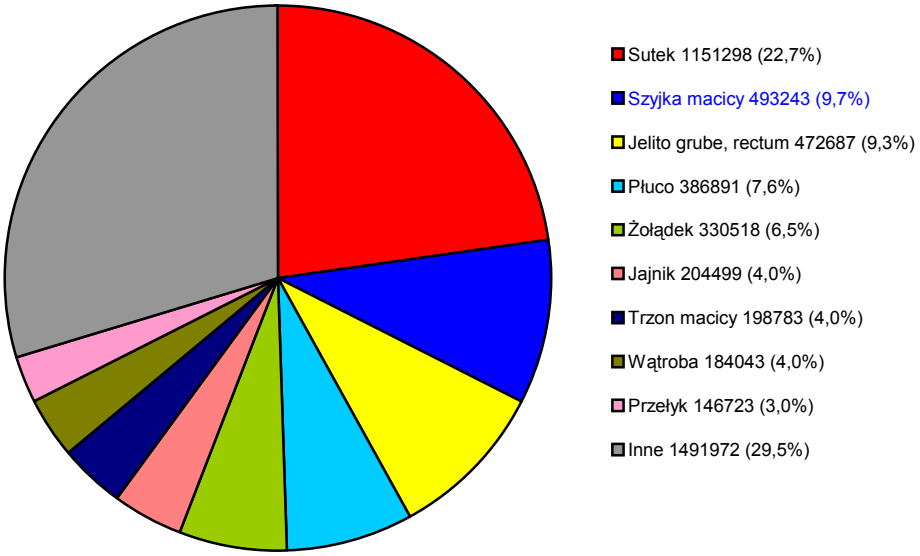


**Ryc. 1.1.** Zachorowalność kobiet na nowotwory złośliwe na świecie w 2002r[87]

W tymże roku na świecie zmarło 273 505 kobiet z powodu raka szyjki macicy, co stanowi 9,3% śmiertelności z powodu wszystkich nowotworów u kobiet

i plasuje raka szyjki macicy na trzecim miejscu wśród przyczyn śmiertelności z powodu nowotworów u kobiet po raku piersi i raku płuc [Ryc. 1.2].

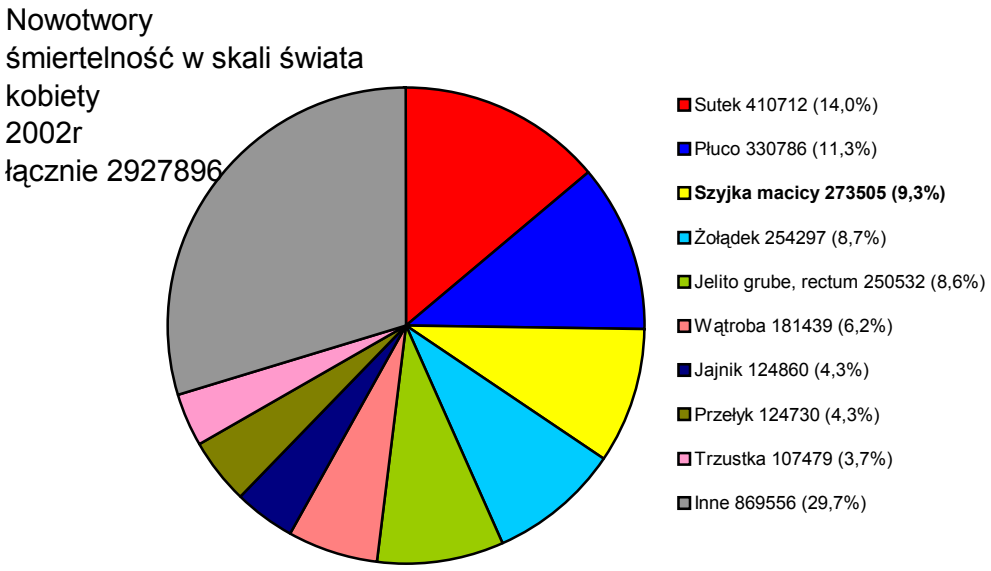


**Ryc. 1.2.** Śmiertelność kobiet z powodu nowotworów złośliwych na świecie w 2002r[87]

Standaryzowany współczynnik zachorowalności na raka szyjki macicy wyniósł 16,2 a standaryzowany współczynnik śmiertelności 9,0. Należy zauważyć, że o średniej światowej decydują wysokie współczynniki krajów Afryki środkowej i wschodniej, Indii i Ameryki Południowej.

Sytuacja epidemiologiczna raka szyjki macicy w Polsce jest nieco lepsza w porównaniu do średniej światowej. Na podstawie Krajowego Rejestru Nowotworów w 2002 roku w Polsce na raka szyjki macicy zachorowało 3610 kobiet, zmarło 1855 kobiet[104]. Standaryzowany współczynnik zachorowalności wyniósł 13,2 a standaryzowany współczynnik śmiertelności 6,2. Natomiast według IARC standaryzowany współczynnik zachorowalności na raka szyjki macicy w Polsce w 2002 roku, po uwzględnieniu niedoszacowania, wyniósł 18,4 (4901

kobiet) [Ryc. 1.3], a standaryzowany współczynnik śmiertelności 7,8 (2278 kobiet) [Ryc. 1.4].

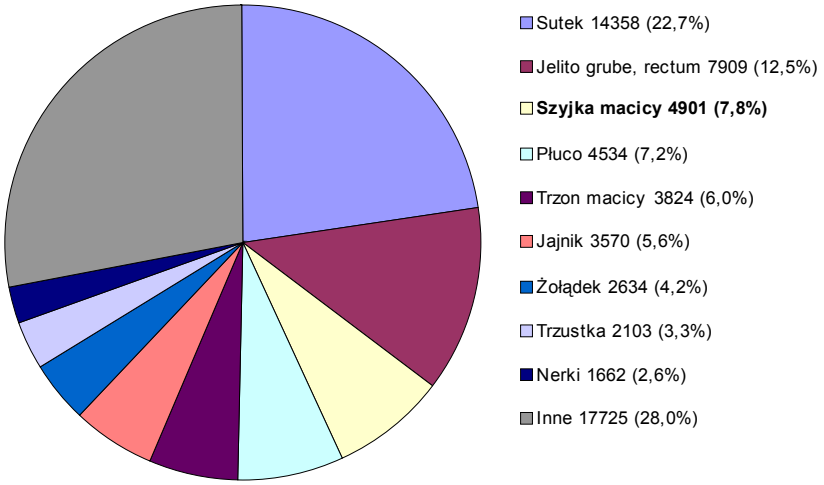


**Ryc. 1.3.** Zachorowalność kobiet na nowotwory złośliwe w Polsce w 2002r[87]

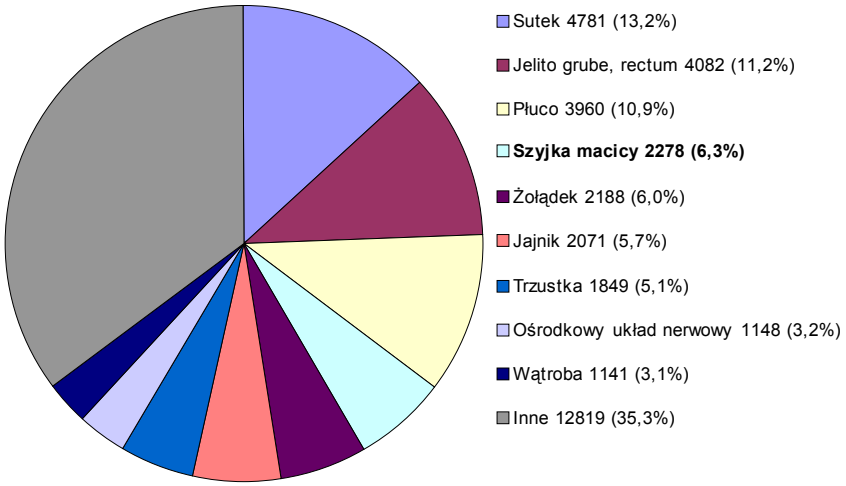


**Ryc. 1.4.** Śmiertelność kobiet z powodu nowotworów złośliwych w Polsce[87]

Ponadto należy zauważyć, że standaryzowane współczynniki zachorowalności w państwach posiadających programy aktywnej profilaktyki raka szyjki macicy (np. USA, Wielka Brytania, Szwecja, Niemcy) są znacznie niższe

i wynoszą 7,7 do 10,8; podobnie standaryzowane współczynniki śmiertelności, które wynoszą 2,3 – 3,8. W Europie jedynie Rumunia i Albania mają wyższe wskaźniki, a Słowacja, Mołdawia i Bułgaria zbliżone do polskich[87] [Ryc. 1.5].

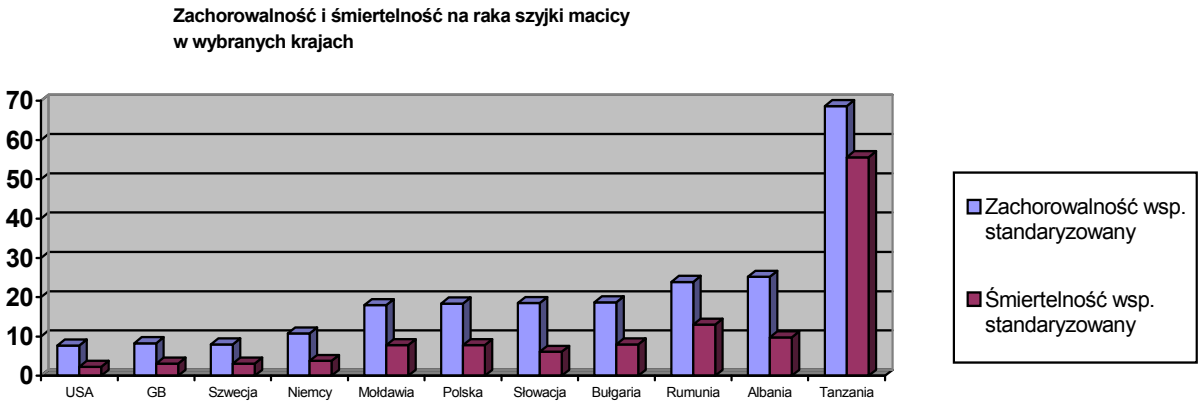


*współczynniki standaryzowane dla wieku*
*dane na podstawie rejestru IARC 2002r*[87]
**Ryc. 1.5.** Zachorowalność i śmiertelność na raka szyjki macicy w wybranych krajach

Wprowadzenie populacyjnych badań przesiewowych doprowadziło do zmniejszenia zachorowalności i śmiertelności z powodu raka szyjki macicy, trendy te w zestawieniu z danymi z Polski, gdzie do tej pory nie były prowadzone badania przesiewowe na szeroką skalę przedstawia Ryc 1.6.

**Dane na podstawie rejestru WHO[87]**

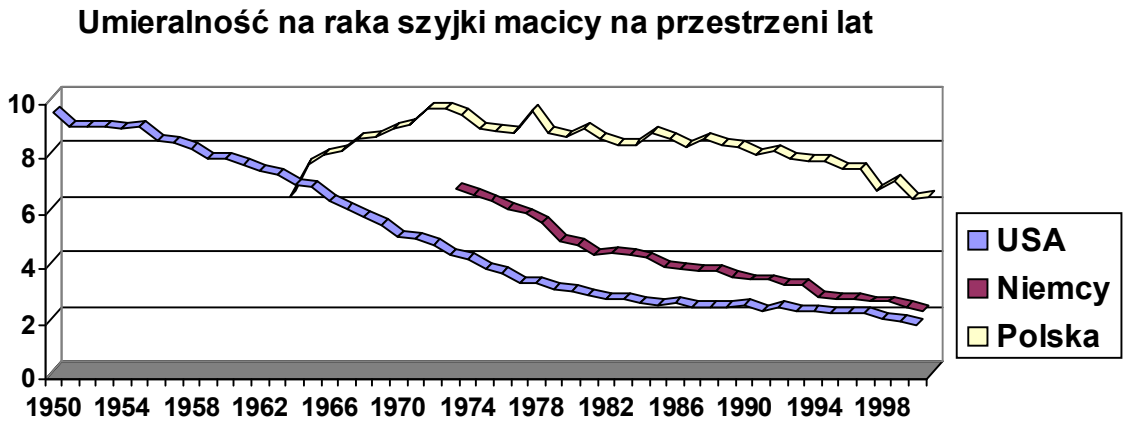


**Ryc. 1.6.** Umieralność na raka szyjki macicy na przestrzeni lat w wybranych krajach

## 1.2 Etiopatogeneza raka szyjki macicy

W ciągu ostatnich 30 lat powstała niezwykle bogata literatura dotycząca znaczenia różnorodnych czynników biorących udział w inicjowaniu karcinogenezy nabłonków szyjki macicy i rozwoju dalszych jej etapów. Szczególne znaczenie przypisuje się infekcjom przenoszonym drogą płciową, wśród nich największą rolę odgrywa zakażenie wirusem brodawczaka ludzkiego (HPV – *Human Papilloma Virus*). Dzisiaj nie ulega już wątpliwości, że infekcja wirusem HPV, ma znaczenie kluczowe w inicjacji karcinogenezy nabłonków szyjki macicy. Znane i analizowane są mechanizmy tych przemian na poziomie molekularnym[15,16,28,43,66,80]. Zakażenie wirusem HPV należy do najbardziej rozpowszechnionych chorób przenoszonych drogą płciową na świecie. Istnieje wielka różnorodność typów wirusów, do dzisiaj znamy ich blisko 200, z których tylko część ma znaczenie w powstawaniu raka. Zakażenie niektórymi typami wirusów oznacza się szczególnie wysokim ryzykiem

rozwoju nowotworu – te określane są mianem wirusów wysokoonkogennych. Do najbardziej rozpowszechnionych w populacji światowej należą wysokoonkogenne typy 16 i 18.

Do rozwoju raka szyjki macicy nie wystarczy jedynie samo zakażenie wirusem brodawczaka ludzkiego. Niezbędne jest działanie innych czynników spełniających rolę kofaktorów. Do takich czynników zalicza się inne infekcje jak HSV (wirus *Herpes simplex)* typ 1 i 2 oraz *Chlamydia trachomatis* oraz czynniki nieinfekcyjne, do których należą szczególnie: długotrwałe palenie papierosów, niedobory retinoidów oraz witamin C i E[5,15,16,32,102].

Czynniki epidemiologiczne zwiększające ryzyko zachorowania na raka szyjki macicy pokrywają się z narażeniem na czynniki etiologiczne wymienione powyżej. Tak więc szczególnego znaczenia nabierają czynniki związanie z zachowaniami seksualnymi: wiek rozpoczęcia współżycia, ilość partnerów seksualnych, promiskuityzm partnera seksualnego; niski status socjalno-ekonomiczny[116]. Zanotowano również, że ryzyko zachorowania na raka szyjki macicy rośnie wraz z ilością ciąż i porodów[116,155,156,162,166]. W Polsce w latach 60-tych XX wieku wśród kobiet z rakiem szyjki macicy odsetek wieloródek był ponad 5 razy większy niż w grupie kontrolnej. Ryzyko względne zachorowania na raka szyjki macicy wzrastało równolegle z liczbą porodów[117]. Wiele opracowań oceniających wpływ ciąży na ryzyko rozwoju raka szyjki macicy w sposób niedostateczny uwzględniło czynniki zakłócające i z tego powodu zawyżone zostało znaczenie ciąży w procesie rozwoju raka szyjki macicy. Należy zauważyć, że kobiety wielodzietne częściej należą do grup o niższym statusie ekonomicznym, są bardziej podatne na niedobory pokarmowe i w niektórych populacjach należą do grupy bardziej narażonej na zakażenie wirusem brodawczaka ludzkiego.

Dokładniejsze analizy uwzględniające częstość zakażenia HPV wykazują, że ciąża w młodym wieku oraz liczne porody są niezależnymi czynnikami ryzyka ale w mniejszym stopniu niż pierwotnie przypuszczano[18,34,63,116]. Liczne ciąże i porody są zapewne dodatkowymi czynnikami ryzyka, swoistego rodzaju kofaktorami karcinogenezy, jednak ich znaczenia nie można porównywać do takich czynników jak infekcja *Chlamydia trachomatis*, palenie papierosów, niedobory retinoidów czy antykoncepcja hormonalna[88].

Rak szyjki macicy należy do grupy nowotworów złośliwych, których rozwój poprzedzony jest wystąpieniem zmian określanych jako zmiany przednowotworowe. Zmianą przednowotworową poprzedzającą wystąpienie inwazyjnego raka szyjki macicy jest śródnabłonkowa neoplazja szyjki macicy (CIN – *Cervical Intraepithelial Neoplasia*). Śródnabłonkowa neoplazja szyjki macicy jest w istocie odzwierciedleniem toczącego się procesu karcinogenezy w obrębie nabłonka. Zmiany o charakterze CIN mogą ulegać progresji do wyższych stopni i do raka inwazyjnego włącznie, mogą się cofać – nawet całkowicie, lub też mogą pozostawać stacjonarne przez wiele lat. Nie jest pewne czy wszystkie inwazyjne raki szyjki macicy przechodzą przez etap zmian przedinwazyjnych. Średni wiek pacjentek z CIN jest o 10 – 15 lat niższy niż wiek kobiet z inwazyjnym rakiem szyjki macicy[52,64,165]. Średnia różnica wieku pacjentek ze zmianami przedinwazyjnymi i rakiem inwazyjnym może w ogólnym zarysie odzwierciedlać czas progresji do nowotworu inwazyjnego. W literaturze przedmiotu znajdujemy niewiele publikacji dotyczących długotrwałej obserwacji śródnabłonkowej neoplazji szyjki macicy bez ingerencji terapeutycznej. Według Petersona w ciągu 9 lat obserwacji u jednej trzeciej kobiet z rakiem *in situ* rozwija się proces inwazyjny[139]. Według Mastersona u 28% kobiet z rakiem *in situ* stwierdza się

inwazję w ciągu pierwszych 5 lat obserwacji[111]. Według Foxa, po upływie 10 lat progresję do zmiany inwazyjnej stwierdza się u 18% kobiet, a po upływie 20 lat u 36% kobiet[73]. Prawdopodobieństwo progresji zmiany przedinwazyjnej do raka inwazyjnego jest ściśle zależne od stopnia śródnabłonkowej neoplazji. Zmiany o charakterze CIN3 ostatecznie przechodzą w zmiany inwazyjne w 15-60% przypadków. Zmiany o charakterze CIN1 jedynie w kilku procentach przypadków. Ogólna częstość progresji CIN do wyższych stopni wynosi 1,4 – 60%[64,103]. Należy zauważyć, że u niektórych kobiet może nie dochodzić do progresji CIN3 do raka inwazyjnego, mimo braku leczenia i wieloletniej obserwacji. Oceniając dynamikę rozwoju śródnabłonkowej neoplazji szyjki macicy stwierdza się, że czas rozwinięcia się choroby do stadium CIN3 jest względnie krótki – u około 50% pacjentek rozpoznaje się CIN3 w okresie 5 lat od rozpoczęcia współżycia. Po osiągnięciu stopnia CIN3 dalszy rozwój procesu karcinogenezy trwa różnie długo[64]. Z badań molekularnych procesu karcinogenezy wiadomo, że największe, najbardziej skomplikowane i najbardziej decydujące zmiany w komórkach nowotworowych zachodzą na etapie uzyskiwania zdolności do naciekania tkanek, stymulowania tworzenia nowych naczyń oraz możliwości powstawania odległych przerzutów[36,80]. Cechy te decydują o złośliwości nowotworu. Na podstawie dostępnej aktualnie wiedzy można przypuszczać, że w niektórych przypadkach nowotwory przedinwazyjne wywodzące się z nabłonka szyjki macicy uzyskują zdolności neoangiogenezy, inwazji i przerzutowania na wczesnym etapie przemian procesu nowotworzenia, w innych nabywają tych zdolności po wielu latach i dziesięcioleciach[64,139]. Istnieją również sytuacje, w których nie dochodzi do przemiany zmian dysplastycznych w raka inwazyjnego szyjki macicy[48, 64,97,122]. Żadna z dostępnych dotychczas metod nie pozwala przewidzieć u których pacjentek

z CIN3 rozwinie się rak inwazyjny. Duże nadzieje w tym zakresie pokłada się między innymi w nowo odkrytych markerach białkowych np. Brn3a, jak również markerach neoangiogenezy.

## 1.3 Metody diagnostyczne stosowane w ocenie szyjki macicy

### *1.3.1 Cytologia*

Badanie cytologiczne jest najczęściej stosowanym badaniem przesiewowym w kierunku raka szyjki macicy. Wprowadzenie badania cytologicznego przez Dr George Nicholaus Papanicolaou w latach 30 i 40 ubiegłego wieku niewątpliwie przyczyniło się do obniżenia częstości występowania inwazyjnego raka szyjki macicy i następowo do znacznego zmniejszenia śmiertelności z powodu tego nowotworu. Osiągnięcia te nie są dzisiaj przez nikogo kwestionowane. Dostępne są opracowania dostarczające obiektywnych dowodów, że zastosowanie cytologii w badaniach przesiewowych zmniejsza zachorowalność na raka szyjki macicy[80]. Współczesna literatura medyczna koncentruje się jednak na krytyce badania cytologicznego w odniesieniu do specyficzności wyników badań cytologicznych, a także wartości licznych klasyfikacji i opisów wyniku badania[91,93, 111,121].

Pięciostopniowa klasyfikacja Papanicolaou stała się niezwykle istotnym narzędziem w diagnostyce zmian na szyjce macicy oraz w prowadzonych badaniach przesiewowych, wykorzystywana była przez dziesięciolecia, a w niektórych pracowniach cytologicznych stosowana jest również obecnie. Wraz z rozwojem wiedzy na temat etiopatogenezy przemian nabłonkowych prowadzących do raka szyjki macicy, coraz bardziej widoczny stawał się fakt, że stworzona przez pioniera cytodiagnostyki klasyfikacja jest niewystarczająca. Wśród podstawowych

niedostatków klasyfikacji Papanicolaou wymienia się: brak wyróżnienia zmian zależnych od zakażenia wirusem brodawczaka ludzkiego, brak możliwości zakwalifikowana subtelnych zmian komórkowych, niemożność sklasyfikowania zmian komórek gruczołowych. Wymienione niedostatki powodują, że wszelkie zmiany, których nie można jednoznacznie zakwalifikować do grupy III zostają umieszczone w grupie II. Doświadczenie pokazuje, że w części tych zmian mogą ukrywać się poważne patologie z rakiem szyjki macicy włącznie. Rozmazy zakwalifikowane jako grupa II uznawane są jako prawidłowe co sprawia, że stosując klasyfikację Papanicolaou czułość badania cytologicznego w wykrywaniu patologii szyjki macicy jest zmniejszona. Wymienione ograniczenia systemu Papanicolaou stwarzały potrzebę zmian. Powstało wiele ulepszeń i modyfikacji, jednak próby te nie zostały ujednolicone.

Jedną z modyfikacji jest Klasyfikacja Monachijska stworzona przez Niemieckie Towarzystwo Cytologiczne. Jest ona obecnie obowiązującą klasyfikacją w Niemczech. Wyróżniono w niej grupę 0 do której zaliczono rozmazy nieczytelne, wymagające powtórnej oceny. Do grupy III zaliczono dysplazję małego i średniego stopnia. W obrębie grupy III wyodrębniono ponadto niejasne obrazy komórkowe. Grupę IV stanowi dysplazja dużego stopnia i raka i*n situ*[84].

W Klinice Ginekologii, Położnictwa i Onkologii CMUJ (wcześniej Klinice Ginekologii i Onkologii) stosowana była przez wiele lat, z powodzeniem opisowa klasyfikacja wg Krupińskiego[105,106]. Klasyfikacja Krupińskiego wyróżniała zmiany komórkowe o charakterze dysplazji, raka płaskonabłonkowego, oraz obrazy niejasne określane jako dyskarioza. Zmiany dysplastyczne podzielono na trzy stopnie: dysplazję małego, średniego i dużego stopnia. Dzięki jasnym i klarownym podziałom, oraz wyróżnieniu zmian określanych jako dyskarioza opisy badań

cytologicznych według Krupińskiego dają się łatwo porównać do opisanej poniżej klasyfikacji Bethesda.

Narodowy Instytut Raka w USA – NCI (*National Cancer Institute*) w 1988 roku zaproponował zupełnie nową klasyfikację cytologiczną, która uwzględniała aktualny stan wiedzy na temat procesu karcinogenezy w obrębie nabłonków szyjki macicy[92,158]. Za nazwę tej klasyfikacji przyjęto nazwę miasta Bethesda w stanie Maryland, w którym odbyło się pierwsze spotkanie ekspertów.

Celem tej klasyfikacji jest zwiększenie czułości rozpoznania cytologicznego.

Podstawowym założeniem klasyfikacji Bethesda w porównaniu z wcześniej stosowanymi systemami jest klarowność komunikacji między cytologiem dokonującym oceny rozmazu a lekarzem podejmującym kliniczne decyzje oraz patologiem oceniającym preparat histologiczny.

Klasyfikacja Betesda między innymi wprowadziła podział zmian śródnabłonkowych na dwie grupy, wprowadziła pojęcie komórek atypowych oznaczające zmiany niejednoznaczne onkologicznie, wprowadziła szczegółową stratyfikację zmian atypowych komórek gruczołowych. W klasyfikacji Bethesda znalazło się również istotne dla klinicysty określenie oceny technicznej rozmazu, wyodrębnione zostały rozmazy nie nadające się do oceny; ubogokomórkowe lub zawierające elementy pozakomórkowe.

Badanie cytologiczne, jak już wspomniano, jest najczęściej stosowanym badaniem przesiewowym raka szyjki macicy. Wprowadzenie w wielu krajach przesiewowych badań cytologicznych wbrew oczekiwaniom nie spowodowało całkowitego wyeliminowania raka szyjki macicy[86,108]. Przykładowo w Wielkiej Brytanii ocenia się, że wprowadzenie przesiewowych badań cytologicznych

zmniejszyło częstość występowania raka szyjki macicy o 57%. Obliczono, że nawet jeśli możliwe byłoby ścisłe i całkowicie bezbłędne zastosowanie się do aktualnych zaleceń zawartych w programie profilaktyki raka szyjki macicy, aktualna zachorowalność zmniejszyłaby się jedynie o 35%[147]. Wynika z tego, że nawet rygorystyczne stosowanie zaleceń dotyczących profilaktyki raka szyjki macicy nie zapobiegnie powstaniu pozostałych 65% aktualnie stwierdzanych przypadków raka szyjki macicy. Główną przyczyną tego stanu rzeczy są fałszywie negatywne wyniki badań cytologicznych. W retrospektywnej ocenie przypadków stwierdzono, że w 49% przypadków kobiet poniżej 70 roku życia z rakiem szyjki macicy stwierdzano niepodejrzane wyniki rozmazów cytologicznych w ciągu poprzedzających 5 lat[147]. Również inne opracowania podają ten rząd wielkości cytologicznych wyników fałszywie negatywnych w odniesieniu do CIN2 i CIN3[51,58]. Czułość badania cytologicznego staje się troską instytucji odpowiedzialnych za profilaktykę raka szyjki macicy w danym kraju. Zastosowanie systemu Bethesda w opisie badań cytologicznych zwiększa grupę kobiet wymagających pogłębionej diagnostyki szyjki macicy. W celu dalszego zmniejszenia ilości badań fałszywie negatywnych, jak również w celu zmniejszenia ilości badań nie nadających się do oceny wprowadza się coraz szerzej tzw. cytologię cienkowarstwową (w literaturze: *liquid based cytology* lub *Thin-Prep)*.

### *1.3.2 Kolposkopia*

Kolejnym klasycznym badaniem stosowanym w diagnostyce stanów przednowotworowych i raka szyjki macicy jest kolposkopia. Kolposkopia po raz pierwszy została zastosowana i opisana przez Hansa Hinselmanna w 1925r. Hinselmann wprowadził również najbardziej istotną do dziś próbę kontrastującą

nabłonki szyjki macicy opartą o zastosowanie roztworu kwasu octowego. W 1928 roku Schiller zaproponował zastosowanie w celu kontrastowania nabłonków roztworu jodu w jodku potasu (JKJ) czyli tzw. płynu Lugola. Próba ta zwana próbą Schillera stanowi drugą standardowo stosowaną metodę kontrastującą wykorzystywaną w badaniu kolposkopowym. W Polsce kolposkopia została wprowadzona do praktyki ginekologicznej przez profesora Stefana Schwarza. Osobą, która w nieocenionym stopniu przyczyniła się do rozwoju kolposkopii w Polsce jest profesor Jan Madej, nazywany „Ojcem Polskiej kolposkopii". Dzięki szczegółowym badaniom kolposkopowym przyczynił się do pogłębienia wiedzy dotyczącej patofizjologii zmian na szyjce macicy i upowszechnienia tej metody w Polsce.

Badanie kolposkopowe ma szczególne znaczenie w diagnostyce zmian na szyjce macicy. Kolposkopia jako jedyne badanie pozwala na uwidocznienie topografii i architektury nabłonków, ocenę granicy między nabłonkiem wielowarstwowym płaskim i nabłonkiem gruczołowym oraz strefy transformacji – w obrębie której toczy się większość przemian związanych z nowotworzeniem, ocenę łożyska naczyniowego podnabłonkowego w tym naczyń patologicznych powstałych w wyniku nowotworowej neoangiogenezy, pozwala także na lokalizację zmian nabłonkowych podejrzanych o infekcję HPV, CIN i raka. Dzięki tym cechom kolposkopia pozwala na przeprowadzenie dalszej minimalnie inwazyjnej diagnostyki zmian podejrzanych o CIN i raka.

Próba bezpośredniego porównania wyniku badania cytologicznego z oceną kolposkopową napotyka na trudności. W przeciwieństwie do metod oceniających materiał komórkowy lub tkankowy pod mikroskopem, badanie kolposkopowe nie ocenia budowy komórki i nie ocenia układu komórek dysplastycznych w obrębie

warstw nabłonka. Kierując się klasyfikacją obrazów kolposkopowych według IFCPC[179] można mówić o „nieprawidłowych obrazach kolposkopowych podejrzanych o CIN lub raka”. W modyfikacji tej klasyfikacji z 2002r zostały wyróżnione w tej grupie „zmiany dużego stopnia” (ang. *major change*). Autorzy tej klasyfikacji (Dexeus, Walker i in.) proponują, aby obecność „zmian dużego stopnia” klasyfikować jako kolposkopowe podejrzenie zmian śródnabłonkowych o wyższym stopniu atypii tj. CIN2 i CIN3 (HSIL)[179]. Autorzy ci są zwolennikami traktowania badania kolposkopowego nie tylko jako narzędzia do wyznaczania miejsca do pobrania wycinka, ale także narzędzia pozwalającego na przewidywanie prawdopodobnego rozpoznania histologicznego. Dzięki takiemu spojrzeniu badanie kolposkopowe pozwala nie tylko na lokalizację obecnej zmiany, ale także na wyodrębnienie obrazów podejrzanych o infekcję HPV, LSIL, podejrzanych o HSIL oraz podejrzanych o raka inwazyjnego.

### *1.3.3 Ocena histologiczna*

Należy z całą mocą podkreślić, że wynik badania cytologicznego szyjki macicy nie może być traktowany jako rozpoznanie[64]. Stwierdzenie to dotyczy również badania kolposkopowego. Cytologia jest badaniem przesiewowym. Kolposkopia jest istotnym elementem procesu diagnostycznego, bowiem każdy nieprawidłowy wynik cytologiczny wymaga dalszych badań w celu ustalenia rozpoznania. Rozpoznanie ustala się w oparciu o badanie histologiczne.

Aktualnie Światowa Organizacja Zdrowia zaleca w ocenie histologicznej podział zmian śródnabłonkowych według klasyfikacji CIN (*Cervical Intraepithelial Neoplasia*). Określenie CIN zostało zaproponowane przez Richarta w 1967 roku

i zostało podzielone na trzy stopnie odzwierciedlające ciężkość zaawansowania zmian śródnabłonkowych[35,143]. Terminologia Richarta została oficjalnie uznana za obwiązującą przez WHO w roku 1975[141]. Przed pracami Richarta atypowe zmiany w obrębie nabłonka wielowarstwowego płaskiego szyjki macicy określane były za pomocą terminu dysplazja, który został wprowadzony w 1952 roku. Wyróżnia się 3 stopnie dysplazji w zależności od stopnia atypii oraz raka i*n situ.* Klasyfikacja Richarta obejmuje zmiany przedinwazyjne od dysplazji małego stopnia (CIN1) do raka *in situ* (CIN3). Podstawową ideą wprowadzenia tego systemu było połączenie dysplazji dużego stopnia i raka *in situ* określając je jako CIN3. Ma to znacznie praktyczne z dwóch powodów – trudno jest przeprowadzić jednoznaczną granicę między zmianami o typie dysplazji dużego stopnia i rakiem *in situ*, po drugie postępowanie kliniczne w obu tych stanach winno być takie samo. WHO sporządziła wytyczne, na podstawie których przeprowadzane jest różnicowanie między poszczególnymi stopniami CIN. W opinii patomorfologów ocena stopnia dysplazji jest jednak w dużym stopniu subiektywna[35]. W późniejszym okresie próbowano wprowadzić dwustopniową klasyfikację zmian śródnabłonkowych na szyjce macicy, Burchardt w 1977, a Richart w 1989 roku, które nie znalazły jednak szerszego zastosowania[77]. Wprowadzenie klasyfikacji Bethesda w badaniach cytologicznych spowodowało ponowne wzniecenie dyskusji dotyczących oceny preparatów histologicznych. Amerykańskie Towarzystwo Kolposkopii i Patologii Szyjki Macicy (ASCCP) w wytycznych postępowania u kobiet z nieprawidłowymi wynikami cytologicznymi szyjki macicy, opracowanych w 2001 roku, niezależnie od stosowanej w dalszym ciągu klasyfikacji Richarta, zaadoptowało podział zmian śródnabłonkowych na 2 grupy również dla klasyfikacji histologicznej, a więc podział odpowiadający klasyfikacji Bethesda[184]. Opinie dotyczące stosowania

klasyfikacji dwu lub trzystopniowej w ocenie histologicznej do tej pory nie zostały ujednolicone[57,148]. Mimo braku konsensusu, aktualnie niektóre pracownie histopatologiczne używają dwustopniowego podziału zmian śródnabłonkowych[119].

Materiał tkankowy z szyjki macicy do oceny histologicznej uzyskać można w wyniku biopsji oraz abrazji kanału szyjki a także poprzez wycięcie fragmentu szyjki macicy zawierającego strefę transformacji oraz część kanału szyjki macicy. Do procedur polegających na wycięciu fragmentu szyjki należą konizacja zimnym nożem, konizacja laserowa, wycięcie pętlą elektryczną – LEEP (*Loop Electrosurgical Excisional Procedure*)[184,183].

Historycznie można wyróżnić kilka rodzajów biopsji szyjki macicy. Opisywane były takie metody jak biopsja z czterech kwadrantów części pochwowej, biopsja w oparciu o cytologię topograficzną i inne. Współczesna literatura medyczna wskazuje, że jedyną metodą pobierania materiału biopsyjnego z szyjki macicy jest biopsja celowana pod kontrolą kolposkopii[81,112,184,183]. Biopsja pod kontrolą kolposkopii znajduje dzisiaj niekwestionowane miejsce jako metoda pozwalająca na uzyskanie weryfikacji histologicznej w stadium przedterapeutycznym. Łączna ocena cytologiczna, kolposkopowa oraz histologiczna wycinków pobranych pod kontrolą kolposkopii i materiału z kanału szyjki macicy pozwala w większości przypadków na właściwą kwalifikację pacjentki do dalszego leczenia[64,77,112,184,183].

Konizacja zimnym nożem jest złotym standardem wśród technik polegających na wycięciu tarczy części pochwowej wraz z fragmentem kanału szyjki macicy. Technika ta daje najlepsze wyniki dotyczące zajęcia marginesów przez proces dysplastyczny oraz zapewnia preparat histologiczny najlepszej jakości. Do wad tej techniki należą konieczność hospitalizacji oraz wykonania zabiegu

w warunkach sali operacyjnej, w znieczuleniu ogólnym i w konsekwencji wyższe koszty procedury. Trzeba również zaznaczyć, że po klasycznej konizacji następowe badania kontrolne są utrudnione z powodu częstszego niż przy innych technikach ustalenia granicy międzynabłonkowej w kanale szyjki a w konsekwencji niesatysfakcjonującego badania kolposkopowego. W latach 80-tych ubiegłego stulecia popularność zdobyła konizacja z użyciem lasera. W tej technice zastosowano lasery CO2 o dużej mocy, które mogą wytworzyć znaczą energię na bardzo małej przestrzeni, dzięki czemu uzyskany materiał histologiczny oznacza się wąskim rąbkiem spalenia. Wykonanie zabiegu jest mało skomplikowane, ponieważ gwałtowne odparowywanie tkanki w wyniku działania promienia lasera powoduje zamykanie drobnych naczyń, co czyni operację praktycznie bezkrwawą. Znaczącą barierą powszechnego stosowania tej techniki są koszty samego urządzenia.
W latach 90 ubiegłego stulecia masowo zaczęła być stosowana technika LEEP (*Loop Electrosurgical Excisional Procedure*). Metoda ta jest oparta o zastosowanie cienkich pętli różnej wielkości z użyciem prądu o częstotliwości radiowej. Zabiegi wykonywane za pomocą pętli LEEP są technicznie proste, mogą być wykonywane w znieczuleniu miejscowym, w warunkach ambulatoryjnych. Koszty urządzenia są akceptowalne. Wśród wad tej techniki wymienić trzeba gorszą jakość preparatów histologicznych, marginesy mogą być trudne do oceny. Rąbek spalenia zależny jest od doświadczenia operatora i od jakości zastosowanego urządzenia. Innego rodzaju wadą wynikającą paradoksalnie z zalet tej metody, jej łatwości i dostępności, jest tendencja do jej nadużywania prowadząca do tak zwanego efektu przeleczenia.

W przypadku zmian śródnabłonkowych zastosowanie konizacji lub innej z wymienionych powyżej procedur jest działaniem terapeutycznym. Konizacja jest działaniem leczniczym w większości przypadków, jednak w sytuacji gdy

w seryjnym badaniu histopatologicznym stożka konizacyjnego stwierdza się inwazję, konizacja może stać się kolejnym etapem diagnostycznym, poprzedzającym właściwe leczenie operacyjne. Z tego powodu w literaturze medycznej konizacja jest określana często jako procedura diagnostyczno-terapeutyczna.

Właściwie przeprowadzone postępowanie diagnostyczne powinno umożliwić ustalenie stopnia zaawansowania procesu karcinogenezy na szyjce macicy. Zaawansowanie raka szyjki macicy zostało ujęte w ramy klasyfikacji TNM przez UICC (*Union Internationale Centre le Cancer*), oraz następnie przez Międzynarodową Federację Ginekologii i Położnictwa - FIGO (*Federation Internationale de Gynecologic et d'Obstetrique*) [25].

Klasyfikacja stopnia zaawansowania raka szyjki macicy wg FIGO jest oparta na ocenie klinicznej. Powstała ona na podstawie aktualnej wiedzy z zakresu anatomii i patologii rozwoju nowotworu. W ocenie stopnia zaawansowania stosuje się następujące badania: ocena we wziernikach, badanie dwuręczne ginekologiczne, ocena przymacicz badaniem *per rectum*, kolposkopia, biopsja, wyłyżeczkowanie kanału szyjki macicy, konizacja, histeroskopia, cystoskopia, rektoskopia, urografia, badania rentgenowskie klatki piersiowej i szkieletu. Podejrzenie nacieku na pęcherz moczowy lub odbytnicę winno być potwierdzone badaniem histologicznym.

Rozwój wiedzy dotyczącej raka szyjki macicy w ciągu ostatnich kilkunastu lat, szczególnie w zakresie patofizjologii wczesnoinwazyjnych stadiów nowotworu modyfikuje postępowanie diagnostyczne i postępowanie terapeutyczne. W 1947r Mestwerdt stwierdził, że niektóre przypadki raka szyjki z inwazją stwierdzaną mikroskopowo mogą być leczone oszczędzającymi metodami operacyjnymi[62].
W 1960r FIGO wprowadziła w swej klasyfikacji pojęcie raka wczesnoinwazyjnego.

Od tej pory klasyfikacja w odniesieniu do raka wczesnoinwazyjnego była kilkakrotnie zmieniana w miarę pojawiania się nowych danych. Zagadnienia dotyczące diagnostyki i postępowania w zakresie wczesnoinwazyjnego raka szyjki macicy należą niewątpliwie do najbardziej kontrowersyjnych tematów w onkologii ginekologicznej. Proces definiowania wczesnej inwazji w raku szyjki macicy odbywa się w ciągu ostatnich, co najmniej trzydziestu lat i nie jest wykluczone, że będzie on podlegać dalszej ewolucji. Przykładowo w kategorii określenia wielkości zmiany spory dotyczyły głębokości granicznej dla wczesnej inwazji, wahała się ona od 1mm do 5mm a według niektórych nawet więcej[62]. Według niektórych autorów (np. Lohe) konieczna jest przestrzenna ocena zmiany, a nawet precyzyjna ocena jej objętości. Precyzyjna ocena objętości wymaga zastosowania skomplikowanych technik z wykorzystaniem obrazowania za pomocą rezonansu magnetycznego, jest ponadto bardzo kosztowna i jak do tej pory nie znalazła szerszego zastosowania.
W klasyfikacji FIGO pojawiło się kryterium wielkości zmiany na powierzchni, z wartością graniczną średnicy wynoszącej 7mm. Jest to kryterium bardzo trudne do obliczenia w ocenie histologicznej, natomiast klinicznie w ocenie kolposkopowej zazwyczaj trudne jest określenie granicy między zmianą nowotworową z wczesną inwazją a otaczającymi ją zmianami przedinwazyjnymi. Kolejnym kryterium do dzisiaj pozostającym w sferze sporów jest ocena naciekania łożyska naczyniowego, zarówno naczyń krwionośnych jak i limfatycznych. Według części autorów fakt naciekania przestrzeni naczyniowej nie koreluje z częstością przerzutów do węzłów chłonnych[53,54], natomiast histopatolodzy wykazują problemy z powtarzalnością tej oceny, a więc niepewnością w ocenie rozpoznania naciekania naczyń[62,132].
Kryterium to nie znalazło się w klasyfikacji FIGO. Pomimo tego wielu innych jest zdania, że fakt naciekania przestrzeni naczyniowej ma duże znaczenie rokownicze

i w związku z tym powinien wpływać na decyzje terapeutyczne szczególnie dotyczące rozległości leczenia operacyjnego[47]. W krajach anglosaskich zwyczajowo naciekanie przestrzeni naczyniowej traktuje się jako w pełni inwazyjnego raka, bez względu na głębokość naciekania.

### 1.4 Postępowanie w CIN i raku szyjki macicy u kobiet nieciężarnych

W każdym przypadku nieprawidłowego badania cytologicznego zaleca się wykonanie kolposkopii. W zmianach małego stopnia tj. ASC-US lub LSIL w ocenie cytologicznej czy w CIN1 w histologicznej ocenie biopsji zmiany na szyjce macicy pod kontrolą kolposkopii, najkorzystniejsze jest postępowanie wyczekujące. Należy pamiętać o ocenie nabłonków w kanale szyjki macicy, szczególnie w przypadkach, w których strefa transformacji przebiega w obrębie kanału szyjki macicy. Dlatego wykonując biopsję należy pobrać wyskrobiny z kanału szyjki. Wybierając postępowanie zachowawcze należy zaplanować badania kontrolne najlepiej polegające na ocenie cytologicznej i kolposkopowej w odstępach 4-6 miesięcy. Kontrolne badania DNA HPV wykonywać można w odstępach nie krótszych niż 12 miesięcy. Postępowanie zachowawcze w zmianach małego stopnia usprawiedliwione jest faktem, że ok. 60% tych zmian ulega samoistnie całkowitej regresji, a także obserwacją, że prawie nigdy nie dochodzi do progresji takich zmian do raka inwazyjnego. W przypadkach, w których pomimo długiej obserwacji nie dochodzi do remisji zmian rozważyć można typowanie DNA HPV o wysokim potencjale onkogennym. U kobiet, u których przez długi czas utrzymują się zmiany małego stopnia można rozważać leczenie tych zmian. Do zwykle stosowanych metod leczenia w takich przypadkach należą krioterapia, elektrowaporyzacja, waporyzacja laserem $CO_2$. Jednak wspomniane techniki leczenia oparte na destrukcji tkankowej mogą być

zastosowane jedynie w przypadku kiedy zmiana jest całkowicie widoczna na tarczy części pochwowej a kolposkopia jest satysfakcjonująca. W sytuacji, kiedy zmiana choćby częściowo wnika do kanału szyjki macicy należy zastosować technikę polegającą na wycięciu nieprawidłowej tkanki z możliwością oceny histologicznej preparatu z oceną marginesów. Techniką zalecaną w takich przypadkach jest LEEP (*Loop Electrosurgical Excisional Procedure*). Zastosowanie LEEP pozwala na wycięcie odpowiednio dużej ilości tkanki. Dodatkową zaletą tej techniki jest możliwość wykonania procedury w warunkach ambulatoryjnych, w znieczuleniu miejscowym. Decyzję o leczeniu należy podejmować rozważnie, starać się unikać stosowania metod inwazyjnych u kobiet młodych, które planują ciążę[29,51,184,183].

Zmiany o typie HSIL wymagają histologicznego potwierdzenia wraz z oceną materiału z kanału szyjki macicy. Najczęściej zaleca się wykonanie kolposkopii oraz następową biopsję celowaną wraz z abrazją kanału szyjki macicy. Histologiczne potwierdzenie zmiany w postaci CIN2 lub CIN3 wymaga procedury wycięcia fragmentu szyjki macicy. Wskazane są takie techniki jak LEEP, konizacja zimnym nożem, konizacja laserem $CO_2$. W przypadku usunięcia zmiany w całości, kiedy marginesy są wolne od zmian dysplastycznych pacjentkę można uznać za wyleczoną. Jednak ze względu na częste pozostawanie przetrwałej infekcji HPV, kobiety takie należą do grupy wysokiego ryzyka nawrotu. Wymagają one stałej kontroli cytologicznej[184,183].

Postępowaniem zalecanym w raku szyjki macicy w stopniu IA1 jest całkowite usunięcie macicy. W przypadku kobiet, które pragną zachować płodność możliwe jest postępowanie oszczędzające. W takich sytuacjach zalecanym postępowaniem jest konizacja zimnym nożem. Jest to stosunkowo bezpieczne postępowanie w przypadku uzyskania wolnych marginesów w stożku

konizacyjnym, ponieważ częstość przerzutów do węzłów chłonnych w tym stopniu zaawansowania jest bardzo rzadka i wynosi ok. 0,3%[25,47,53,54,55,73,77,132,133,149].

Rak szyjki macicy w stopniu IA2 jest wskazaniem do umiarkowanie rozszerzonego usunięcia macicy (klasa II wg Piver'a) oraz limfadenektomii miednicznej. Większa rozległość operacji w tym stopniu zaawansowania nowotworu jest uzasadniona wyższym ryzykiem przerzutów do węzłach chłonnych wynoszącym 1 – 7%. U kobiet, dla których zachowanie płodności jest sprawą najwyższej wagi, możliwe jest leczenie oszczędzające macicę, o ile spełnione są pewne warunki. Należą do nich: brak naciekania przestrzeni naczyniowych, zróżnicowanie nowotworu G1 lub G2, zgoda pacjentki na wyższe ryzyko onkologiczne takiego postępowania oraz gotowość do zgłaszania się do badań kontrolnych. Leczenie stosowane w takich przypadkach polegać może na wycięciu dużego stożka konizacyjnego, ewentualnie z pozaotrzewnową limfadenektomią miedniczną lub limfadenektomią laparoskopową. Drugim rozwiązaniem jest radykalna trachelektomia z pozaotrzewnową limfadenektomią miedniczną lub limfadenektomią laparoskopową[25,47,53,54,55,73,77,132,133,149].

W przypadku inwazyjnego raka szyjki macicy w stopniu IB1 – IIA standardowym postępowaniem jest radykalne usunięcie macicy wraz z limfadenektomią miedniczną. W przypadku zajęcia węzłów chłonnych zalecane jest leczenie następowe w postaci radioterapii z chemioterapią z wykorzystaniem związków platyny[25,55,62,70,151,165,172,188].

W zaawansowanym raku szyjki macicy tj. w stopniach IIB – IVA zaleca się ustalenie stopnia zaawansowania za pomocą badania fizykalnego czasami w znieczuleniu ogólnym, badania rentgenowskiego klatki piersiowej, urografii oraz w określonych sytuacjach rektoskopii, cystoskopii oraz badania CT jamy brzusznej

i miednicy. Standardowym leczeniem zaawansowanego raka szyjki macicy jest radioterapia, zarówno tele- jak i brachyterapia wraz z chemioterapią[25,55].

## 1.5 CIN i rak inwazyjny szyjki macicy u kobiet ciężarnych

### *1.5.1 Częstość występowania śródnabłonkowej neoplazji i raka szyjki macicy u kobiet ciężarnych*

Ze względu na fakt iż rak szyjki macicy jest nowotworem, którego szczyt zachorowalności przypada na płodny okres życia kobiety, należy się spodziewać, że rak szyjki macicy dotyczy także kobiet ciężarnych. Ponadto jak wcześniej wspomniano zmiany przednowotworowe szyjki macicy poprzedzają o ok. 10 – 15 lat raka inwazyjnego[52,64,165]. Koincydencja występowania ciąży i zmian CIN jest znaczna. Częstość występowania wszystkich stopni zmian śródnabłonkowych u kobiet ciężarnych i skojarzonych z ciążą określa się na 0,19 do 6,7%[19,65,74]. Wśród wszystkich zmian o charakterze CIN, 54 - 86% stanowi CIN1[74].

Częstość występowania przedinwazyjnego raka szyjki macicy u ciężarnych według różnych autorów waha się od 0,1% do 0,2%[82,154,188].

Częstość występowania raka szyjki macicy jest prawdopodobnie taka sama jak u nieciężarnych w odpowiadającej grupie wiekowej, choć to stwierdzenie nie zostało wystarczająco udowodnione[74,85]. Dostępne dane dotyczące częstości występowania raka szyjki macicy u ciężarnych cechują duże rozbieżności tj. od 0,01do 3,5%[19,63]. Bez względu na przyjętą wartość rak szyjki macicy jest najczęściej występującym nowotworem złośliwym u kobiet ciężarnych[19,63,154]. Podawane wartości w niektórych krajach są oparte na rzeczywistych raportach, w innych liczone są w sposób szacunkowy. Różnice między danymi podawanymi

przez różnych autorów wynikają również z tego, iż niektórzy podają częstość raka szyjki macicy związanego z ciążą, czyli diagnozowanego w ciąży i do 12 miesięcy po zakończeniu ciąży. Raporty podające częstość raka szyjki macicy związanego z ciążą mogą być bliższe prawdy, jako że nie wszystkie przypadki raka szyjki macicy są wykrywane w czasie trwania ciąży. Ponadto podawane dane są zależne od czasu, w którym były zbierane, ponieważ zachorowalność na raka szyjki macicy w wielu społeczeństwach zmniejsza się. Częstość występowania raka szyjki macicy może być również w pewnym stopniu zależna od charakterystyki danej populacji, na przykład od średniego wieku kobiet ciężarnych[63]. W społeczeństwach, w których średni wiek ciężarnych jest wyższy można spodziewać się również zwiększenia częstości występowania raka szyjki macicy u kobiet w ciąży.

We Francji w 2000r odnotowano 189 przypadków raka szyjki macicy na 774 782 ciąż, co stanowi 0,02%[189]. We wcześniejszych publikacjach z różnych części świata prezentowana częstość inwazyjnego raka szyjki macicy wśród ciężarnych waha się od 0,01-0,11%[67,74,82,124,127,175,188]. Wynika z tego, że rak inwazyjny jest stosunkowo rzadkim powikłaniem ciąży pojawiającym się w stosunku 1:1000 do 1:10 000 ciąż. Statystyki szpitalne informują o częstości raka szyjki macicy od 1:2500 ciąż[63,154]. Zestawienia, szczególnie z dużych szpitali mogą znacznie zawyżać statystykę, ze względu na wyższy stopień referencyjności i koncentrację pacjentek z powikłaniami.

Rak szyjki macicy u kobiet ciężarnych generalnie wykrywany jest w mniejszym stopniu zaawansowania klinicznego w porównaniu do kobiet nieciężarnych. Rak w I stopniu zaawansowania stanowi 60-70% wszystkich inwazyjnych raków szyjki macicy u ciężarnych, w II stopniu 21,4 – 28,6%, w stopniu III i IV 1,9 – 2,8%. CIS i rak w stopniu IA, czyli rak w stadium

przedklinicznym stanowi ponad 50% wszystkich przypadków raka szyjki macicy u ciężarnych[19].

*1.5.2 Zmiany na szyjce macicy związane z ciążą utrudniające proces diagnostyczny*

Zmiany w organizmie kobiety związane z ciążą dotyczą także szyjki macicy. Następuje proliferacja nabłonka gruczołowego w kanale szyjki, w obrębie komórek nabłonka stwierdza się liczne mitozy. Nasila się proces metaplazji prowadząc do powstawania wysp niedojrzałego nabłonka wielowarstwowego płaskiego obrębie rozległych przestrzeni nabłonka gruczołowego. Zwiększa się unaczynienie błony śluzowej. Wzrost błony śluzowej kanału szyjki jest tak znaczny, że ostatecznie stanowi ona około połowę masy szyjki macicy. Zmiany następują także w warstwie mięśniowej, gdzie dochodzi głównie do zmian jakościowych w proporcjach typów kolagenu oraz proteoglikanów. W ocenie makroskopowej szyjki macicy u ciężarnych często stwierdza się powiększenie szyjki, ziejące ujście zewnętrzne, obrzęk i zasinienie. W ocenie kolposkopowej dostrzec można wzrost unaczynienia, przekrwienie i obrzęk błony śluzowej, kruchość nabłonka i łatwe krwawienie kontaktowe. Charakterystycznie w ciąży dochodzi do przemieszczania się strefy transformacji z ujścia lub kanału szyjki na tarczę części pochwowej. Opisane zjawisko ewersji czyli wywijania się błony śluzowej zaobserwować można w powtarzanych badaniach kolposkopowych, ponieważ nasila się wraz z zaawansowaniem ciąży[17,63,152,154]. Ewersja jest zjawiskiem bardziej charakterystycznym dla pierworódek, u wieloródek bardziej charakterystyczne jest tak zwane ziejące ujście[152]. W przypadku kolposkopii niesatysfakcjonującej – czyli w przypadku niemożności uwidocznienia w pełni granicy międzynabłonkowej w badaniu kolposkopowym, należy powtórzyć badanie w ciągu 4 tygodni.

Doświadczenie kliniczne wskazuje, że granica międzynabłonkowa staje się widoczna u wszystkich pacjentek przed ukończeniem 20 tygodnia ciąży[69].

Poza fizjologicznymi zmianami w obrębie szyjki macicy utrudniającymi proces diagnostyczny CIN i raka szyjki macicy u kobiet ciężarnych na szyjce macicy pojawiają się ektopijne przekształcenia doczesnowe z częstością od kilku do 34%. Zmiany doczesnowe wykazują makroskopowe podobieństwo do zmian złośliwych o charakterze raka lub mięsaka, czasami podobieństwo to dotyczy również obrazów mikroskopowych. Z tego powodu są one nazywane zmianami rakopodobnymi. Charakterystyczne dla zmian doczesnowych jest występowanie w I i na początku II trymestru ciąży. Po tym okresie następuje spontaniczna regresja tych zmian. W związku z tym ektopia doczesnowa nie wymaga leczenia[14,17,74,112]. W różnicowaniu zmian doczesnowych od zmian nowotworowych, obok badania histologicznego, podstawową rolę odgrywa badanie kolposkopowe. Doświadczony kolposkopista może prawidłowo rozpoznać zmiany doczesnowe bez konieczności wykonywania badań dodatkowych. W przypadku wątpliwości należy pobrać biopsję ze zmiany przekazując histopatologowi dane kliniczne w postaci zaawansowania ciąży oraz oceny kolposkopowej zmiany[14,17].

Zmianami rakopodobnymi mogą być również zmiany proliferacyjne związane z infekcją wirusem brodawczaka ludzkiego. Najnowsze badania epidemiologiczne wykazują, że częstość zakażeń wirusem brodawczaka ludzkiego nie różni się w sposób istotny od kobiet nie będących w ciąży[60,31,96,138,168]. Zjawiska związane z ciążą wpływają jednak znacząco na istniejące zakażenie wirusem *Papilloma*. W genomie wirusa znajduje się element wrażliwy na glikokortykosterydy i progesteron. Wysokie stężenie tych hormonów, szczególnie progesteronu w ciąży wywołuje efekt nasilenia transkrypcji i replikacji wirusa,

prowadząc ostatecznie do wzrostu ilości cząsteczek wirusa w komórkach nabłonka[101,39,120,136,176,178]. Efekt ten może być odpowiedzialny za obserwowane w ciąży zjawisko nasilenia zmian śródnabłonkowych oraz manifestowania się tej infekcji w postaci klinicznie jawnej tj. brodawczaków i kłykcin.

Brodawczaki makroskopowo mogą sugerować obecność zmian nowotworowych. Badanie cytologicznie w przypadku brodawczaków często wykazuje różnego stopnia nieprawidłowości w komórkach nabłonka. Badanie kolposkopowe pozwala na odróżnienie brodawczaków płaskonabłonkowch od tak zwanych brodawczaków atypowych w obrębie których mogą występować zmiany śródnabłonkowe lub rak inwazyjny.

Po zakończeniu ciąży charakterystyczny jest efekt cofania się zmian zależnych od infekcji wirusowej w krótkim okresie czasu. Zjawisko takie jest unikalne dla ciąży i nie jest spotykane w żadnej innej sytuacji klinicznej[103,185]. Za zjawisko cofania się zmian w ciągu pierwszych 10 tygodni po porodzie odpowiada najprawdopodobniej kilka czynników. Spadek stężenia progesteronu i hormonów sterydowych zmniejsza tempo replikacji wirusa i może prowadzić do tzw. infekcji latentnej, kiedy geny E6 i E7 najprawdopodobniej zintegrowane z genomem gospodarza są nieaktywne i nie podlegają transkrypcji[71]. Uraz okołoporodowy prowadzi do zmian w nabłonku, które ułatwiają cofanie się infekcji[152,185]. Podejrzewać należy również aktywację układu immunologicznego i czynników miejscowych w wyniku urazu porodowego[1].

*1.5.3 Diagnostyka cytologiczna szyjki macicy u kobiet ciężarnych*

U ciężarnych badanie cytologiczne uznawane jest za podstawowe badanie przesiewowe w onkologicznej ocenie szyjki macicy, podobnie jak u kobiet nieciężarnych. Technika pobierania cytologii u kobiet ciężarnych różni się nieco od pobierania u kobiet nieciężarnych. W ciąży nie zaleca się pobierania materiału szczoteczką z kanału szyjki, ze względu na prawie dwukrotne zwiększenie ryzyka powikłań w postaci krwawienia i poronienia[164]. W części przypadków materiał nie jest pobierany z części pochwowej szyjki macicy a jedynie ze sklepień pochwy. W związku z tym często nie stwierdza się komórek gruczołowych w preparacie cytologicznym. Część autorów sugeruje więc, że wartość badania cytologicznego u kobiet ciężarnych jest mniejsza niż u nieciężarnych. W krajach, w których od lat prowadzony jest aktywny skryning raka szyjki macicy np. w Wielkiej Brytanii, zaleca się zaniechanie pobierania cytologii jeżeli kobieta jest w ciąży, o ile poprzednie badanie cytologiczne zostało wykonane przed upływem 3 poprzedzających lat[45].

Pomimo powyższych zastrzeżeń dotyczących wartości badania cytologicznego u kobiet ciężarnych, w dalszym ciągu cytologia jest zalecanym badaniem przesiewowym, szczególnie w Polsce, gdzie znacząca liczba kobiet nie miała wykonanej cytologii przed ciążą. Prawidłowe pobranie materiału do rozmazu cytologicznego może znacząco zwiększyć czułość tej metody. Pobierając materiał szpatułką Ayre'a z tarczy części pochwowej u większości kobiet ciężarnych uzyskuje się materiał ze strefy transformacji i w rozmazie obecne są komórki obu typów nabłonków. Badanie wykonane przez Baldauf'a wykazuje, że wartość cytologii u ciężarnych nie odbiega od wartości tego badania u kobiet nie będących w ciąży[9]. Analizując wyniki cytologiczne warto zauważyć, że badanie cytologiczne

skutecznie wykrywa zmiany o charakterze śródnabłonkowej neoplazji szyjki macicy z dokładnością do 1 stopnia CIN, oraz najczęściej skutecznie inwazyjnego raka szyjki macicy[9]. Badanie cytologiczne nie może jedynie w sposób skuteczny wyodrębnić raka z wczesną inwazją (CaIA wg klasyfikacji FIGO)[26,27,49,125,134,153].

*1.5.4 Diagnostyka kolposkopowa szyjki macicy u kobiet ciężarnych*

Zmiany na szyjce macicy pojawiające się u ciężarnych, opisane wcześniej, znacząco zmieniają obraz kolposkopowy szyjki macicy. Wspomniane wcześniej przekrwienie i obrzęk błony śluzowej, kruchość nabłonka i łatwe krwawienie kontaktowe, pojawianie się ektopowych przekształceń doczesnowych, oraz często trudności z prawidłowym uwidocznieniem szyjki macicy we wziernikach utrudniają technicznie wykonanie badania, utrudniają interpretację obrazów kolposkopowych oraz zniechęcają do wykonywania badania u ciężarnych. Z drugiej strony, zmiany ciążowe na szyjce macicy w pewien sposób ułatwiają wykonywanie kolposkopii. Opisane wcześniej zjawisko ewersji, czyli wywijania się błony śluzowej szyjki macicy oraz często obserwowane rozwarte tzw. „ziejące" ujście zewnętrzne sprawia, że u ciężarnych doskonale widoczna jest granica między nabłonkiem wielowarstwowym płaskim i nabłonkiem gruczołowym kanału szyjki wraz z całą strefą transformacji, w której najczęściej toczą się procesy karcinogenezy. Dzięki temu kolposkopia u ciężarnych prawie zawsze jest, według kryteriów IFCPC, kolposkopią satysfakcjonującą.

Kolposkopia jak każda metoda diagnostyczna posiada pewne wady, o których należy pamiętać, aby zmniejszać ryzyko popełniania błędów. Wynik badania kolposkopowego jest ściśle zależny od wiedzy i doświadczenia osoby

wykonującej badanie. Tradycyjna kolposkopia jest metodą subiektywną, uzyskany wynik badania kolposkopowego nie może ulec weryfikacji bez konieczności ponownego wykonania badania. Ponadto obserwowane zmiany są obrazami i niełatwo poddają się opisowi. Pomimo istnienia wielu systemów opisu badania kolposkopowego, żaden nie jest wystarczająco satysfakcjonujący. W przypadku badań kolposkopowych u kobiet ciężarnych problematyczność opisu badania ma szczególnie znaczenie ze względu na fakt, że właściwa terapia zazwyczaj jest odroczona w czasie, a bezpieczeństwo pacjentki uzależnione jest w dużym stopniu od prawidłowości cyklicznie wykonywanych badań kolposkopowych. W takiej sytuacji możliwość porównywania badań ze sobą jest problemem, który nie może pozostać nierozwiązany. Cervicografia wprowadzona przez Staff'a w USA dawała możliwości dokumentowania obrazów szyjki macicy, jednakże ta metoda nie była stosowana w Europie[163]. Nie opisano ponadto wartości tej metody w odniesieniu do badań u kobiet ciężarnych. W ośrodkach europejskich wykonywano dokumentację fotograficzną utrwalając obrazy kolposkopowe na diapozytywach. Metoda ta wymaga wyposażenia kolposkopu w aparat fotograficzny i lampę błyskową. Wykonanie dobrego technicznie zdjęcia wymagało wykonania wielu zdjęć. Archiwizacja była utrudniona ze względu na konieczność żmudnego i bardzo systematycznego zapisu klatek filmu, a następnie segregowania uzyskanych odbitek. Dokumentacja na błonie fotograficznej ze względu na swoje niedogodności była raczej wykorzystywana do celów naukowych i dydaktycznych, niż dla praktyki klinicznej. W latach dziewięćdziesiątych XX wieku pojawiły się możliwości zastosowania komputerów w badaniu kolposkopowym. Tor wizyjny oraz możliwość cyfrowego zapisu obrazu rozwiązała wiele z wymienionych wcześniej niedogodności badania kolposkopowego. W dostępnej literaturze medycznej brak

jest doniesień dotyczących wpływu zastosowania kolposkopii cyfrowej na wyniki kliniczne, poza jedną publikacją Cristoforoni, stwierdzającą znamiennie wyższą zgodność wyników badania z oceną histologiczną, szczególnie w ocenie zmian o typie H-SIL[56].

*1.5.5 Biopsja szyjki macicy*

Uzyskanie wyniku badania histologicznego stanowi istotny element postępowania diagnostycznego w przypadku zmian na szyjce macicy, w szczególności u kobiety ciężarnej. Ocena histologiczna decyduje bowiem o wytyczeniu drogi dalszego postępowania. Każda procedura inwazyjna w obrębie szyjki macicy u kobiety ciężarnej obarczona jest większym stopniem trudności i ryzykiem powikłań w porównaniu z taką samą procedurą wykonywaną u nieciężarnej. Wykonanie jednak biopsji zmiany na tarczy części pochwowej pod kontrolą kolposkopii uznawane jest jednak za procedurę dopuszczalną u kobiet ciężarnych[9,19,30,83,154,184]. W obawie przed krwawieniem niewielkiego stopnia, u kobiety ciężarnej nieco trudniej uzyskać satysfakcjonujące wycinki do oceny histologicznej[27,69]. Powikłania biopsji części pochwowej szyjki macicy ograniczają się głównie do nieco większego niż zazwyczaj krwawienia z miejsca pobrania wycinka. Krwawienie to można zabezpieczyć za pomocą środków miejscowych jak pasta Monsela, lub za pomocą jednego lub kilku szwów hemostatycznych. Z tego powodu zaleca się wykonywanie biopsji diagnostycznych pod kontrolą kolposkopii w każdym przypadku, w którym stwierdza się takie wskazania.

Wycinki zazwyczaj pobiera się za pomocą wąskich kleszczyków biopsyjnych[9]. Objętość materiału pobranego kleszczykami wnosi do kilku

milimetrów sześciennych. Ilość materiału pobranego za pomocą kleszczyków biopsyjnych zazwyczaj nie jest wystarczająca do oceny głębokości inwazji. Dlatego w przypadkach podejrzanych o inwazję zaleca się pobieranie wycinków klinowych. Wycinki klinowe nie są procedurą biopsyjną w ścisłym znaczeniu tego słowa, ponieważ w wycinku klinowym pobiera się znaczną ilość tkanki szyjki macicy. W niektórych przypadkach możliwe jest usunięcie całej zmiany w wycinku klinowym, np. raka z wczesną inwazją, jako że ognisko takiej zmiany nie przekracza średnicy kilku milimetrów. W ostatnich latach część autorów zaleca pobieranie wycinków za pomocą małej pętli LEEP z użyciem diatermii o częstotliwości radiowej[135,154]. Jest to metoda, która pozwala na pobranie dowolnie dużego i głębokiego wycinka, z następowym zabezpieczeniem hemostazy za pomocą diatermii. Pewną wadą tej metody jest możliwość uszkodzenia termicznego wycinka i trudności w następowej ocenie histologicznej.

W literaturze światowej nie ma jednoznacznych zaleceń w jakich sytuacjach pobierać wycinki u kobiet ciężarnych. Cytologiczno-kolposkopowe rozpoznanie zmiany o charakterze dysplazji małego stopnia pozwala na bezpieczne zaniechanie pobierania wycinka do badania histologicznego. Cytologiczno-kolposkopowe podejrzenie zmian o wyższym stopniu atypii szczególnie podejrzenie CIN3 według jednych autorów jest wskazaniem do pobierania wycinka[10,19,49,78,140], według innych pobieranie wycinków w takich sytuacjach nie jest wymagane[45,68,74,99,184]. W przypadkach podejrzenia inwazji konieczne jest pobieranie wycinków, ponieważ zaniechanie pobierania wycinków w uzasadnionych przypadkach u kobiet ciężarnych zwiększa ryzyko niewykrycia raka inwazyjnego[181]. W zaleceniach Amerykańskiego Towarzystwa Kolposkopii i Patologii Szyjki Macicy (ASCCP)

procedury polegające na wycinaniu tkanki szyjki (wycinek klinowy i LEEP) są dopuszczalne jedynie w przypadku podejrzenia inwazji[184].

### *1.5.6 Postępowanie u ciężarnych z CIN i rakiem wczesnoinwazyjnym szyjki macicy*

Zmiany śródnabłonkowe u ciężarnych przedstawiają bardzo poważny problem diagnostyczno terapeutyczny. Brak kolposkopii w zestawie badań diagnostycznych powodował, że podstawowym a zarazem rutynowym badaniem pozwalającym na ustalenie rozpoznania była konizacja szyjki macicy. W 1960 r Beecham i Andros[22] stwierdzili: „jesteśmy przekonani, że w przypadku podejrzenia raka szyjki macicy (u kobiety ciężarnej – *przyp. aut.*) należy wykonać konizację" oraz „nie zostało udowodnione aby biopsja szyjki macicy była wiarygodną metodą diagnostyczną u kobiet nieciężarnych, dlatego też nie powinna być brana pod uwagę jako metoda diagnostyczna u kobiet ciężarnych". W 1970 r Averette i współautorzy[6] opublikowali jedno z największych doniesień oceniających wskazania i wyniki konizacji u kobiet ciężarnych. Wśród 180 kobiet ciężarnych, u których wykonano chirurgiczną konizację szyjki macicy w trakcie trwania ciąży w wynikach histopatologicznych stwierdzono: *cervicitis* w 21 przypadkach, dysplazję w 49, raka *in situ* w 96, „powierzchownie inwazyjny" rak szyjki macicy definiowany jako inwazja do 3 mm w 7 przypadkach (3,9%), oraz w kolejnych 7 przypadkach (3,9%) inwazyjnego raka szyjki macicy. Z powodu śródoperacyjnej utraty krwi w ok. 10% wymagane były przetoczenia krwi, z czego w 11 przypadkach wielokrotne. Poza krwawieniem, u 4 pacjentek wystąpiła dystocja szyjki w trakcie porodu, w jednym przypadku wymagająca nacięcia szyjki. Głębokie pęknięcia szyjki stwierdzono po 13 porodach. Wskaźnik poronień wyniósł 33,3%. Częstość porodów przedwczesnych wyniosła 16%.

Analiza danych uzyskanych w cytowanym powyżej opracowaniu pozawala na stwierdzenie, że konizacja wykonywana w I trymestrze często kończy się utratą ciąży a w III trymestrze obarczona jest dużym ryzykiem powikłań w postaci krwawienia. Pomimo znacznej ilości poważnych powikłań, w zgodnej opinii autorów w tamtym czasie stwierdzano, że korzyści płynące z wczesnego wykrywania i leczenia raka szyjki macicy przewyższają ryzyko związane z zabiegiem konizacji szyjki macicy.

W latach siedemdziesiątych, stało się oczywiste, że bardzo mała ilość stwierdzanych raków inwazyjnych w preparatach z konizacji u kobiet ciężarnych zmusza do weryfikacji postępowania u kobiet ciężarnych w celu zmniejszenia ilości powikłań. Fergusson i Brown w materiale z lat pięćdziesiątych stwierdzali w 10% inwazyjnego raka szyjki wśród kobiet poddanych konizacji[72], Beecham i Andros w 8%[22], wspomniani Averette i wsp. w latach sześćdziesiątych w 7,8%[6]. W latach sześćdziesiątych Daskal i Pitkin wśród 77 wykonanych konizacji nie stwierdzili raka inwazyjnego[59], podobnie Rogers i Williams nie znaleźli raka inwazyjnego wśród 72 dokonanych zabiegów[145]. Wprowadzenie badania cytologicznego do powszechnego użytku, oraz przeprowadzane w wielu krajach przesiewowe badania cytologiczne doprowadziły do znaczącego zmniejszenia częstości inwazyjnego raka szyjki macicy w tym również u kobiet ciężarnych [Ryc. 1.6].

Dla ośrodków nie posiadających pracowni kolposkopowej, u kobiet ciężarnych proponowano badania cytologiczne powtarzane co cztery tygodnie[76,145,180]. Skuteczność tej metody nigdy nie została potwierdzona i nie znalazła ona szerszego zastosowania. W tym samym czasie pojawiły się doniesienia o zastosowaniu kolposkopii w diagnostyce i monitorowaniu zmian na szyjce macicy u kobiet ciężarnych[26,30,61,99,117,131,167]. Zastosowanie kolposkopii w latach

siedemdziesiątych zmniejszyło liczbę wykonywanych konizacji u kobiet ciężarnych o 85%[83]. Kolposkopia i wycinek celowany zastosowane u kobiet ciężarnych z nieprawidłowymi wynikami badania cytologicznego stanowiły krok milowy zmniejszający drastycznie ilość groźnych zabiegów operacyjnych na szyjce macicy u kobiet ciężarnych. Zmiana postępowania polegająca na wdrożeniu leczenia operacyjnego po zakończeniu okresu połogu spowodowała również zmniejszenie konieczności wykonywania dwukrotnych konizacji szyjki macicy. Konizacja u kobiet ciężarnych najczęściej nie jest terapeutyczna, marginesy zazwyczaj są zajęte i pozostają zmiany rezydualne[46,109].

W świetle dostępnej literatury medycznej, u kobiet ciężarnych, aktualnie nie ma dopuszczalnego, alternatywnego postępowania w zmianach o charakterze CIN na szyjce macicy, poza postępowaniem diagnostycznym i odroczeniem właściwego leczenia do okresu poporodowego. Postępowanie diagnostyczne ma polegać na weryfikacji nieprawidłowego badania cytologicznego za pomocą kolposkopii. Nie ma zgodności co do wskazań do pobierania wycinka w zmianach przedinwazyjnych. Generalnie zakłada się, że zmiany przedinwazyjne nie są przeciwwskazaniem do porodu drogami natury.

Pomimo tego, iż postępowanie takie stało się standardem prawie dwadzieścia lat temu, dostępne są jedynie pojedyncze analizy oceniające efekty i bezpieczeństwo takiego postępowania. W literaturze polskiej odszukać można jedynie ciekawe opracowanie postępowania w 12 przypadkach inwazyjnego raka szyjki macicy[146] oraz publikację powstałą w trakcie zbierania materiału do niniejszego opracowania[20].

Pomimo wielu niewiadomych oraz licznych kontrowersji wiele krajów podaje zasady postępowania w przypadku zmian o charakterze nowotworowym i przednowotworowymi szyjki macicy u kobiet ciężarnych[12,183,184,45].

Problematyka postępowania u kobiet ciężarnych z rakiem wczesnoinwazyjnym szyjki macicy należy do jednego z najbardziej kontrowersyjnych tematów we współczesnej medycynie a wyniki analiz statystycznych oceniających postępowanie diagnostyczne i terapeutyczne w takich przypadkach nie są dostępne[63,64]. Do tematów dyskusyjnych należą czas bezpiecznego odroczenia leczenia w zmianach w stopniu IA1 oraz IA2. Istotnym problemem wydaje się fakt, że przyjęty sposób postępowania prowadzi do nierozpoznawania części przypadków wczesnoinwazyjnego raka szyjki macicy w czasie trwania ciąży. Dążąc do poprawy wykrywalności wykorzystywać można metody, które nie zwiększają ryzyka dla matki i dziecka.

W raku inwazyjnym jednym z ważniejszych zagadnień wydaje się być ocena możliwości odraczania leczenia aby możliwe stało się przeżycie płodu poza organizmem matki.

Jedną z przyczyn dla których trudne jest przeprowadzenie odpowiednich obserwacji są trudności z zebraniem odpowiednio licznej grupy badanej do oceny statystycznej. Jest to szczególnie trudne w krajach rozwiniętych, w których od wielu lat prowadzone są aktywne programy profilaktyczne raka szyjki macicy, dzięki czemu częstość występowania zmian przedinwazyjnych i wczesnoinwazyjnych na szyjce macicy u kobiet ciężarnych jest bardzo niska. Z etycznego punktu widzenia niedopuszczalna wydaje się być dywersyfikacja postępowania u ciężarnych w celu wprowadzenia grup kontrolnych i przeprowadzenia badań statystycznych. Dlatego też dostępne opracowania są

obserwacjami a ich wartość poznawcza jest z tego powodu ograniczona. Stąd wiele pytań nadal pozostaje bez jednoznacznej odpowiedzi.

## 2.0 CEL PRACY

1. Ocena wartości cytologii i kolposkopii w postępowaniu diagnostycznym w CIN i raku inwazyjnym szyjki macicy u kobiet ciężarnych.

2. Określenie wartości kolposkopii cyfrowej w porównaniu z kolposkopią tradycyjną w diagnostyce i obserwacji CIN oraz diagnostyce raka szyjki macicy z wczesną inwazją u kobiet ciężarnych.

3. Analiza zachowania się zmian o charakterze CIN i raka z wczesną inwazją w ciąży i połogu.

## 3.0 MATERIAŁ I METODY

Materiał pracy stanowi 128 kobiet ciężarnych w wieku 20-45 lat z nieprawidłowym rozmazem cytologicznym, diagnozowanych i leczonych w Klinice Ginekologii Położnictwa i Onkologii Collegium Medicum Uniwersytetu Jagiellońskiego w latach 1994 – 2003 (Tabela 3.1).

**Tabela 3.1 Materiał badawczy**

| Stopień zaawansowania nieprawidłowości cytologicznych w systemie Bethesda | | | N |
|---|---|---|---|
| LSIL | HSIL | Rak | |
| 26 | 93 | 9 | 128 |

Charakterystykę grupy badanej tj. wiek ciężarnych, liczbę dotychczasowych ciąż i porodów oraz trymestr ciąży, w którym stwierdzono nieprawidłowy rozmaz cytologiczny obrazuje Tabela 3.2

**Tabela 3.2. Charakterystyka kliniczna grupy badanej (N=128)**

| **A n a l i z o w a n e  d a n e** | | | | | | | |
|---|---|---|---|---|---|---|---|
| **Wiek** | N | **Dotychczasowe ciąże** | n | **Dotychczasowe porody** | n | **Trymestr ciąży** | n |
| 20-29 | 89 | 0 | 79 | 0 | 83 | I | 30 |
| 30-39 | 33 | 1-2 | 42 | 1-2 | 39 | II | 76 |
| 40- | 6 | 3- | 7 | 3- | 6 | III | 22 |

Materiał badawczy podzielono na dwie grupy. Grupę A stanowi 69 ciężarnych diagnozowanych i leczonych w latach 1994 – 1998. Dane na temat postępowania diagnostycznego i terapeutycznego w tej grupie kobiet uzyskano retrospektywnie na podstawie historii choroby.

Grupę B stanowi 59 ciężarnych hospitalizowanych w klinice w latach 1999 – 2003, u których postępowanie diagnostyczne i terapeutyczne przeprowadzono prospektywnie.

W Tabeli 3.3 przedstawiono liczbę kobiet, które zgłosiły się z nieprawidłowym wynikiem cytologii w poszczególnych trymestrach ciąży.

**Tabela 3.3. Zaawansowanie ciąży w czasie pierwszej wizyty**

| | Grupa A | | Grupa B | | Razem | |
|---|---|---|---|---|---|---|
| **Trymestr** | **N** | **%** | **N** | **%** | **n** | **%** |
| I | 16 | 23,2 | 14 | 23,7 | 30 | 23,4 |
| II | 40 | 58,0 | 36 | 61,0 | 76 | 59,4 |
| III | 13 | 18,8 | 9 | 15,3 | 22 | 17,2 |

U wszystkich kobiet z grupy badanej, które zgłosiły się do badania konsultacyjnego z powodu nieprawidłowej cytologii pobierano ponownie wymaz do badania cytologicznego oraz w każdym przypadku wykonywano badanie kolposkopowe. W grupie A wykonywano tradycyjną kolposkopię, w grupie B wykonywano kolposkopię cyfrową.

Celem wykluczenia ewentualnych różnic dotyczących danych klinicznych mogących mieć wpływ na ocenę wyników badania kolposkopowego porównano grupę kobiet ciężarnych badanych za pomocą kolposkopii tradycyjnej z grupą kobiet ciężarnych badanych za pomocą kolposkopii cyfrowej. Użyto w tym celu odpowiednich testów parametrycznych i nieparametrycznych adekwatnie do charakteru i rozkładu badanych zmiennych.

Wśród kobiet ciężarnych w grupie A i grupie B nie stwierdzono różnic istotnych statystycznie pod względem wieku liczonego w latach, liczby dotychczasowych ciąż, liczby dotychczasowych porodów, trymestru ciąży, wyniku badania cytologicznego oraz sposobu rozwiązania ciąży.

**Tabela 3.4. Charakterystyka kliniczna grupy A i grupy B.**

| Analizowane dane | Grupa A (n=69) | Grupa B (n=59) | Wartość p |
|---|---|---|---|
| Wiek (średnia w latach)* (odchylenie standardowe) | 29,09 (±4,71) | 28,37 (±5,66) | 0,441 |
| Średnia ilości dotychczasowych ciąż* (odchylenie standardowe) | 0,74 (±1,25) | 0,68 (±0,96) | 0,909 |
| Średnia ilości dotychczasowych porodów* (odchylenie standardowe) | 0,59 (±1,17) | 0,59 (±0,89) | 0,929 |
| Średni trymestr ciąży zgłoszenia się pacjentki* (odchylenie standardowe) | 1,96 (±0,65) | 1,92 (±0,62) | 0,716 |
| Wynik cytologii$^{\Delta}$ LSIL/ HSIL/rak (wartość w %) | 6/58/5 (9%/84%/7%) | 19/36/4 (32%/61%/7%) | 0,06 |
| Sposób rozwiązania ciąży$^{\Delta}$ PSN/CC | 55/13 | 48/11 | 0,87 |

*wartości charakteryzują się rozkładem normalnym – obliczono za pomocą testu t-Studenta
$^{\Delta}$zmienne jakościowe – do obliczeń zastosowano test U Manna-Whitney'a

Brak różnic w danych klinicznych mogących potencjalnie wpływać na proces diagnostyki i leczenia zmian na szyjce macicy u kobiet ciężarnych pozwala na analizę porównawczą postępowania diagnostyczno – terapeutycznego w grupie A i grupie B.

W zmianach o charakterze LSIL, jeżeli badanie kolposkopowe potwierdzało ten stopień nasilenia zmiany śródnabłonkowej prowadzono obserwację cytologiczną i kolposkopową przez okres trwania ciąży, bez pobierania wycinka do

badania histologicznego. W przypadkach cytologiczno – kolposkopowego obrazu wskazującego na progresję zmiany pobierano wycinek do badania histologicznego.

U ciężarnych, u których w badaniu cytologiczno – kolposkopowym podejrzewano zmiany o charakterze HSIL pobierano wycinki do badania histologicznego pod kontrolą kolposkopii.

W tych przypadkach, w których w wyniku badania cytologicznego stwierdzano LSIL, ale badanie kolposkopowe nasuwało podejrzenie obecności zmiany śródnabłonkowej dużego stopnia także pobierano wycinki do badania histologicznego.

W przypadkach podejrzenia zmiany wczesnoinwazyjnej u ciężarnych w grupie A pobierano wycinki kleszczykami biopsyjnymi. Natomiast u ciężarnych w grupie B pobierano wycinki klinowe.

W przypadkach histologicznego wyniku z materiału biopsyjnego CIN1, CIN2 i CIN3 dalsze postępowanie polegało na prowadzeniu obserwacji cytologicznej i kolposkopowej w odstępach 2 – 3 miesięcznych. Jeżeli w wyniku przeprowadzanych badań kontrolnych cytologicznych i kolposkopowych pojawiało się podejrzenie progresji do zmiany inwazyjnej ponownie pobierano wycinki do badania histologicznego. U wszystkich ciężarnych z CIN porody prowadzono drogami natury jeśli nie było innych wskazań do cięcia cesarskiego.

Po zakończeniu połogu zarówno w grupie A jak i grupie B w przypadkach histologicznego wyniku CIN oraz w grupie kobiet z cytologicznym wynikiem LSIL, u których nie była przeprowadzana weryfikacja histologiczna w czasie trwania ciąży, ponownie wykonywano diagnostykę tych zmian i na jej podstawie podejmowano decyzje o dalszym postępowaniu.

Przeanalizowano zachowanie się zmian CIN w trakcie trwania ciąży i po okresie połogu. W obu grupach oraz łącznie w całym materiale badanym ustalono odsetek przypadków, w których zmiany CIN utrzymywały się jako zmiany stacjonarne oraz odsetek kobiet, u których zmiany CIN uległy progresji do wyższych stopni, jak również odsetek przypadków, w których zmiany CIN uległy regresji całkowitej lub częściowej do niższych stopni CIN.

W przypadku stwierdzenia raka z wczesną inwazją na podstawie badania histologicznego wycinka biopsyjnego w grupie A lub wycinka klinowego w grupie B, dalsze postępowanie zależało od aktualnego zaawansowania ciąży. Jeżeli zmiana została w całości usunięta z wycinkiem klinowym, decydowano o kontynuowaniu ciąży do terminu porodu. W innych przypadkach dopuszczano możliwość opóźnienia leczenia. W tych przypadkach ciążę rozwiązywano cięciem cesarskim z następowym rozszerzonym wycięciem macicy.

W przypadku stwierdzenia raka w pełni inwazyjnego dalsze postępowanie zależało od zaawansowania ciąży w czasie ustalenia rozpoznania oraz stopnia zaawansowania nowotworu. Stwierdzenie raka inwazyjnego w I trymestrze ciąży było wskazaniem do wdrożenia leczenia adekwatnego do stopnia zaawansowania nowotworu. Rozpoznanie raka inwazyjnego w późniejszym okresie pozwalało na opóźnienie leczenia do 5 tygodni o ile mogło to mieć wpływ na przeżycie dziecka. W tych przypadkach i w pozostałych, gdy płód miał szansę na przeżycie wykonywano cięcie cesarskie z następowym radykalnym wycięciem macicy. W stopniach zaawansowania od IIB wykonywano cięcie cesarskie i następową radioterapię.

W przypadkach, w których wykonywano biopsje do badania histologicznego oceniono zgodność wyników badania cytologicznego i kolposkopowego

z wynikiem badania histologicznego. W przypadkach w których wykonywano konizację lub operacje usunięcia macicy porównano zgodność wyników badania histologicznego z wycinków celowanych z wynikiem badania histologicznego preparatu operacyjnego.

### 3.1 Badanie cytologiczne

Materiał do badania cytologicznego pobierano ze sklepień pochwy i tarczy części pochwowej szyjki macicy. Materiał rozprowadzano na szkiełku podstawowym i utrwalano za pomocą preparatu Cytofix. Nie pobierano materiału z kanału szyjki macicy aby uniknąć ryzyka uszkodzenia pęcherza płodowego. Materiał przesyłano do Pracowni Cytologii i Diagnostyki Molekularnej Kliniki Ginekologii, Położnictwa i Onkologii. Preparaty barwiono metodą Papanicolaou w modyfikacji Krupińskiego[105]. Oceny preparatu dokonywało 2 niezależnych cytologów a wyniki formułowano według klasyfikacji Bethesda.

### 3.2 Badanie kolposkopowe

Badania kolposkopowe w grupie A przeprowadzano przy użyciu kolposkopów firmy PZO. Po założeniu jednoczęściowego wziernika automatycznego oceniano część pochwową szyjki macicy po przemyciu solą fizjologiczną oraz po zastosowaniu 3% roztworu kwasu octowego, a także po wykonaniu próby Schillera przy użyciu płynu Lugola. Wyniki badania dokumentowano używając systemu IFCPC, rysunków schematycznych i w niektórych przypadkach na kliszy fotograficznej. Materiał w grupie A uzyskano retrospektywnie poprzez analizę dokumentacji medycznej pacjentek hospitalizowanych jak i prowadzonych ambulatoryjnie w poradni przyklinicznej.

Badania kolposkopowe w grupie B przeprowadzano przy zastosowaniu kolposkopu firmy *Leisegang* wyposażonego w tor wizyjny składający się z kolorowej kamery cyfrowej CCD firmy Sanyo, połączonej złączem typu SVHS z komputerem wyposażonym w kartę graficzną firmy ATI zdolną do przechwytywania obrazu z kamery CCD (Ryc. 3.1). Wyniki badania dokumentowano używając systemu IFCPC, ponadto wykonywano dokumentację uzyskanych obrazów kolposkopowych w postaci zdjęć cyfrowych zapisywanych w pamięci komputera. Wykonując badania kontrolne wykorzystywano zgromadzone w bazie danych zdjęcia z uprzednio wykonanych badań kolposkopowych w celach porównawczych. Również przed każdą procedurą inwazyjną ponownie analizowano zapisane obrazy kolposkopowe. W badaniach kobiet z grupy B wykorzystywano takie same sposoby kontrastowania nabłonków jak w grupie A tj. 3% roztwór kwasu octowego i płyn Lugola.



**Ryc. 3.1.** Kolposkop Leisegang z kamerą CCD

### 3.3 Techniki wykonywania biopsji szyjki macicy

Wycinki do badania histologicznego pobierano w przypadkach kolposkopowo – cytologicznego podejrzenia HSIL i raka inwazyjnego za pomocą kleszczyków biopsyjnych. Miejsce do pobrania wycinków wyznaczano w badaniu kolposkopowym. Jednoczasowo pobierano wycinki z 1 do 2 miejsc zlokalizowanych kolposkopowo. W razie potrzeby hemostazę zabezpieczano stosując miejscowo roztwór Vagothyl lub szwami pojedynczymi. W grupie B w przypadkach kolposkopowo – cytologicznego podejrzenia HSIL wycinki pobierano kleszczykami biopsyjnymi, a w przypadkach podejrzanych kolposkopowo o raka wczesnoinwazyjnego (CaIA) pobierano pod kontrolą kolposkopii wycinek klinowy i zakładano pojedyncze szwy hemostatyczne. Uzyskany materiał tkankowy utrwalano w 10% roztworze formaliny i przesyłano do Katedry Patomorfologii CM UJ (kierownik: Profesor dr hab. med. Jerzy Stachura), gdzie dokonywano oceny histologicznej sporządzonych preparatów. Do Katedry Patomorfologii przesyłano również preparaty operacyjne do oceny histologicznej.

### 3.4 Analiza statystyczna

W analizowanym materiale dla porównania grupy A i grupy B pod względem wyników badania cytologicznego, kolposkopowego, wyników histologicznych z wycinka celowanego pod kontrolą kolposkopii, wyników histologicznych preparatu operacyjnego, rodzaju stosowanego leczenia, oraz sposobu rozwiązania ciąży zastosowano nieparametryczny test U Manna-Whitney'a, ze względu na charakter badanych zmiennych – zmienne kodowane, nieciągłe.

Do analizy związku między badanymi zmiennymi użyto testu korelacji Spearmana określając współczynnik korelacji [R]. Porównano w całym materiale, oraz osobno w obu grupach: zgodność wyniku badania cytologicznego z wynikiem badania histologicznego wycinka celowanego, zgodność oceny kolposkopowej z wynikiem badania histologicznego wycinka celowanego oraz zgodność wyniku histologicznego wycinka celowanego z wynikiem histologicznym preparatu operacyjnego.

Ponadto porównano grupę A i grupę B pod względem trafności oceny kolposkopowej w odniesieniu do wyniku badania histologicznego wycinka celowanego za pomocą testu U Manna-Whitney'a. Obie grupy porównano także pod względem zgodności wyniku histologicznego wycinka celowanego z wynikiem histologicznym preparatu operacyjnego stosując test U Manna-Whitney'a.

Istotność statystyczną przyjęto na poziomie p=0,05.

Wszystkich obliczeń dokonano za pomocą programu Statistica v. 6.0 firmy StatSoft.

## 4.0 WYNIKI

### 4.1 Wyniki postępowania diagnostycznego w czasie ciąży

#### *4.1.1 Wyniki badania cytologicznego*

Powtórne badanie cytologiczne ciężarnych skierowanych do Kliniki z nieprawidłową cytologią wykazało: w 30 przypadkach LSIL (Ryc. 4.1), u 86 ciężarnych HSIL (Ryc. 4.2) w 12 przypadkach obecność bardzo licznych komórek raka płaskonabłonkowego (Ryc. 4.3). Rozkład wyników badania cytologicznego obrazuje Tabela 4.1

**Tabela 4.1 Wyniki badania cytodiagnostycznego przeprowadzonego w Klinice**

| LSIL | HSIL | Rak płaskonabłonkowy | Razem |
|---|---|---|---|
| 30 | 86 | 12 | 128 |

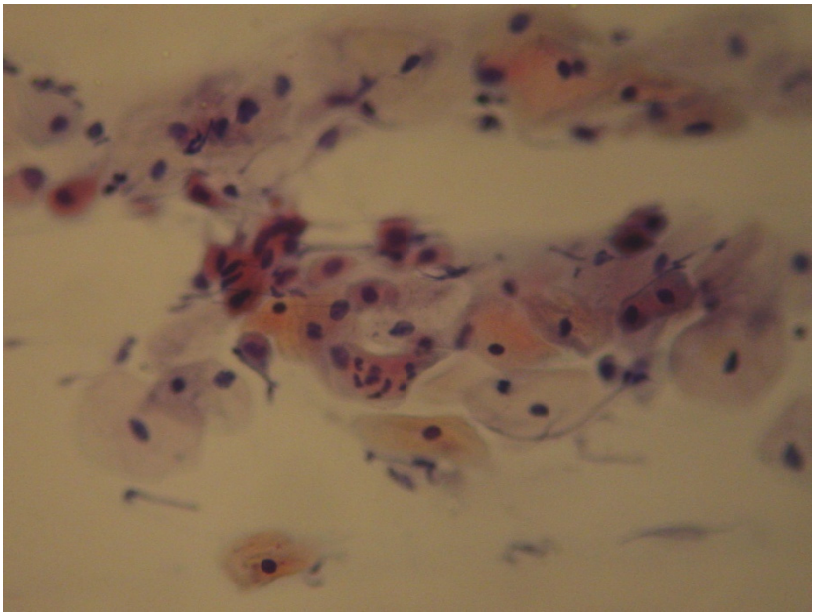

**Ryc. 4.1.** Obraz cytologiczny rozmazu szyjkowo - pochwowego: widoczne komórki warstw powierzchownych, ze zmienionymi jądrami – LSIL.

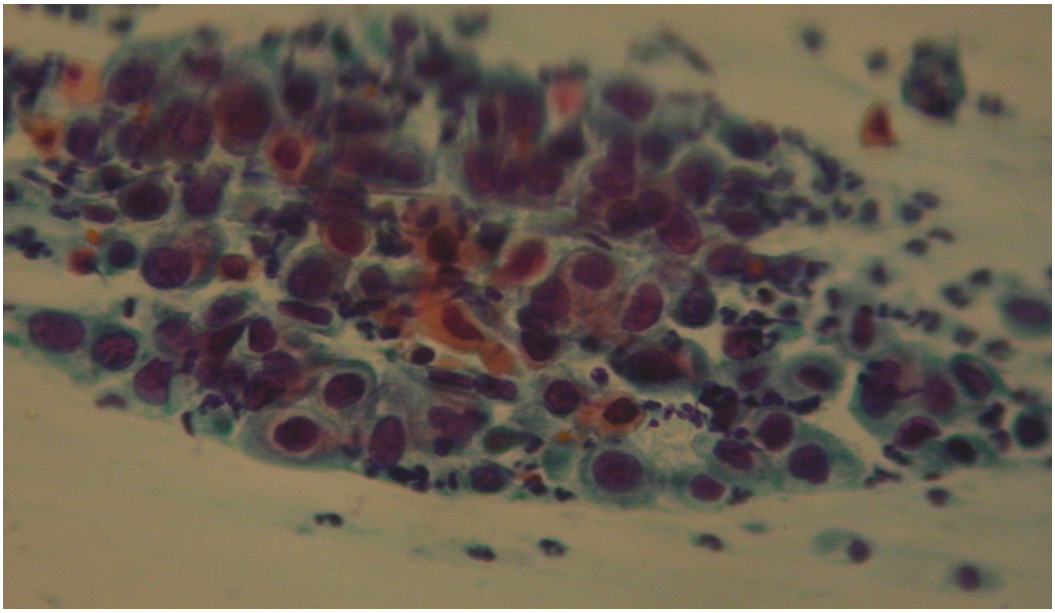

**Ryc. 4.2.** Obraz cytologiczny rozmazu szyjkowo - pochwowego: widoczne komórki parabazalne typowe dla HSIL, zmieniony stosunek jądro/cytoplazma, nadbarwliwe, różnokształtne.

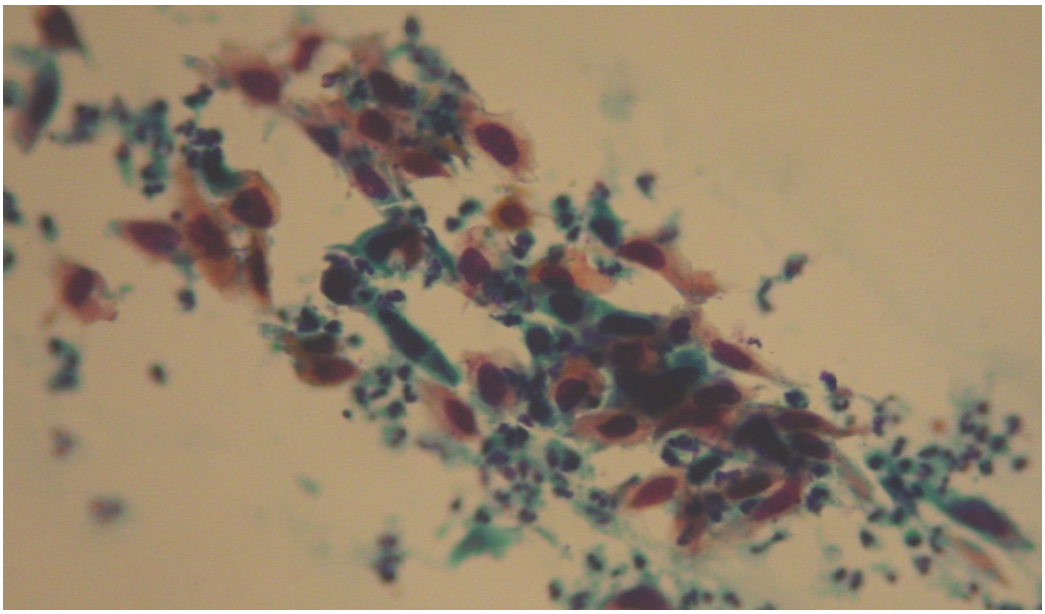

**Ryc. 4.3.** Obraz cytologiczny rozmazu szyjkowo - pochwowego: komórki o nieprawidłowym kształcie, nieprawidłowa wielkość i nadbarwliwość jąder komórkowych. W podścielisku dość liczne leukocyty. Obraz cytologiczny odpowiada rakowi płaskonabłonkowemu.

*4.1.2 Wyniki badania kolposkopowego*

Przeprowadzone badanie kolposkopowe u 128 kobiet z nieprawidłowymi wynikami cytologii, w 123 przypadkach wykazało obecność obrazów zaliczanych

zgodnie z klasyfikacją IFCPC do obrazów podejrzanych o CIN lub raka. U 5 kobiet nie stwierdzono obrazów kolposkopowych sugerujących CIN lub raka a jedynie obraz ektopii gruczołowej i w 1 przypadku polipa doczesnowego. U 120 ciężarnych kobiet kolposkopia była satysfakcjonująca tj. uwidoczniono granicę międzynabłonkową. W 8 przypadkach w pierwszym badaniu kolposkopowym nie uwidoczniono w pełni granicy międzynabłonkowej, natomiast w kolejnym badaniu wykonanym w 4 – 6 tygodni później we wszystkich przypadkach uwidoczniono granicę międzynabłonkową.

W Tabeli 4.2 zestawiono wszystkie widoczne w kolposkopii zmiany w obrębie tarczy części pochwowej sugerujące różny stopień zmian śródnabłonkowych po raka inwazyjnego włącznie.

**Tabela 4.2 Obrazy kolposkopowe szyjki macicy wg klasyfikacji IFCPC u ciężarnych z nieprawidłową cytologią**

| Obraz kolposkopowe | N | % |
|---|---|---|
| Płaskie zbielenie nabłonka po kwasie octowym | 41 | 32,0 |
| Intensywne zbielenie nabłonka po kwasie octowym | 82 | 64,1 |
| Dyskretna mozaika | 23 | 18,0 |
| Gruba mozaika | 11 | 8,6 |
| Dyskretne punkcikowanie | 14 | 10,9 |
| Grube punkcikowanie | 9 | 7,0 |
| Obszary jodojasny | 38 | 29,7 |
| Obszary jodonegatywne | 85 | 66,4 |
| Naczynia atypowe | 21 | 16,4 |
| Nieregularna powierzchnia nabłonka | 27 | 21,1 |
| Ektopia gruczołowa, polip doczesnowy | 5 | 3,9 |
| Razem | 128 | |

W 30 przypadkach obraz kolposkopowy nasuwał podejrzenie CIN1, w tej grupie stwierdzano obecność płaskiego zbielenia nabłonka po próbie z kwasem octowym oraz nabłonek jodojasny po próbie Schillera. Zmianom tym w 6 przypadkach towarzyszyły obrazy mozaiki i w 1 przypadku punkcikowanie, u 8 kobiet występowały zarówno mozaika jak i punkcikowanie (Ryc.4.4 i Ryc.4.5).

Obrazy kolposkopowe nasuwające podejrzenie CIN2 lub CIN3 stwierdzono łącznie u 72 kobiet ciężarnych. W tej grupie stwierdzono bogatą rozpiętość obrazów kolposkopowych. U 11 kobiet stwierdzono płaskie zbielenie nabłonka po próbie z kwasem octowym oraz nabłonek jodonegatywny po próbie Schillera, u 8 kobiet intensywne zbielenie nabłonka po próbie z kwasem octowym oraz nabłonek jodojasny po próbie Schillera, u 53 kobiet stwierdzono intensywne zbielenie nabłonka po próbie z kwasem octowym i nabłonek jodonegatywny po próbie Schillera. Ponadto po próbie z kwasem octowym stwierdzono obecność mozaiki w 9 przypadkach, punkcikowania w 5 przypadkach, grubego punkcikowania w 6 przypadkach, grubej mozaiki w 5 przypadkach oraz w 12 przypadkach stwierdzono obecność nieregularnej powierzchni nabłonka (Ryc. 4.6 – 4.8).

U 14 kobiet stwierdzono obecność obrazów kolposkopowych nasuwających podejrzenie inwazji. W tej grupie kobiet we wszystkich przypadkach stwierdzono obecność intensywnego zbielenia nabłonka po próbie z kwasem octowym, obecność nabłonka jodonegatywnego po próbie Schillera, oraz obecność naczyń atypowych zarówno I stopnia (naczynia kleksowate, o typie spinek do włosów i naczynia twistujące) jak i II stopnia (rurki endotelialne, wydłużone włośniczki i naczynia wężowate). Ponadto u 8 kobiet stwierdzono obecność nieregularnej powierzchni

nabłonka, w 6 przypadkach obecność grubej mozaiki i u 8 ciężarnych obrazy grubego punkcikowania (Ryc. 4.9 – 4.10).

U 7 kobiet stwierdzono obecność zmian kolposkopowych charakterystycznych dla inwazyjnego raka szyjki macicy tj. intensywne zbielenie nabłonka po próbie z kwasem octowym często o wyglądzie tzw. „ugotowanego mięsa", obecność naczyń atypowych II stopnia, oraz obraz określany przez Madeja[112,113] jako wstępny wzrost egzofityczny oraz w 2 przypadkach zmiana egzofityczna (Ryc. 4.11).

Obrazy kolposkopowe oddzielnie w grupie A i grupie B przedstawiono w Tabelach 4.3 i 4.4.

**Tabela 4.3 Obrazy kolposkopowe szyjki macicy wg klasyfikacji IFCPC – grupa A u ciężarnych z nieprawidłową cytologią**

| Obraz kolposkopowe | N | % |
|---|---|---|
| Płaskie zbielenie nabłonka po kwasie octowym | 17 | 24,6 |
| Intensywne zbielenie nabłonka po kwasie octowym | 50 | 72,5 |
| Dyskretna mozaika | 15 | 21,7 |
| Gruba mozaika | 6 | 8,7 |
| Dyskretne punkcikowanie | 8 | 11,6 |
| Grube punkcikowanie | 5 | 7,2 |
| Obszary jodojasny | 18 | 26,1 |
| Obszary jodonegatywne | 49 | 71,0 |
| Naczynia atypowe | 12 | 17,4 |
| Nieregularna powierzchnia nabłonka | 13 | 18,8 |
| Ektopia gruczołowa | 2 | 2,9 |
| Razem | 69 | |

**Tabela 4.4 Obrazy kolposkopowe szyjki macicy wg klasyfikacji IFCPC – grupa B u ciężarnych z nieprawidłową cytologią**

| Obraz kolposkopowy | N | % |
|---|---|---|
| Płaskie zbielenie nabłonka po kwasie octowym | 24 | 40,7 |
| Intensywne zbielenie nabłonka po kwasie octowym | 32 | 54,2 |
| Dyskretna mozaika | 8 | 13,6 |
| Gruba mozaika | 5 | 8,5 |
| Dyskretne punkcikowanie | 6 | 10,2 |
| Grube punkcikowanie | 4 | 6,8 |
| Obszary jodojasny | 20 | 33,9 |
| Obszary jodonegatywne | 36 | 61,0 |
| Naczynia atypowe | 9 | 15,3 |
| Nieregularna powierzchnia nabłonka | 14 | 23,7 |
| Ektopia gruczołowa, ektopia doczesnowy | 3 | 5,1 |
| Razem | 59 | |

**Ryc. 4.4.** Kolpofotografia szyjki macicy po próbie z kwasem octowym. Widoczna ektopia gruczołowa wokół ujścia zewnętrznego szyjki macicy a na jej obwodzie zbielenie nabłonka oraz dyskretna mozaika. Podejrzenie CIN1.

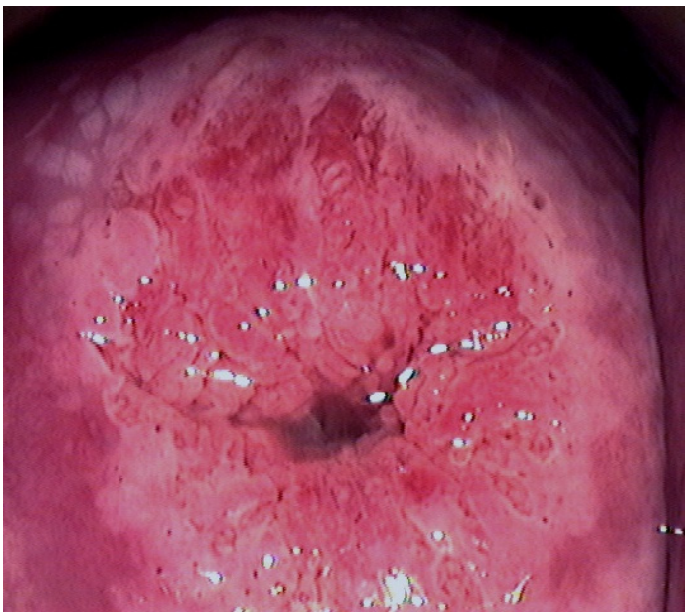

**Ryc. 4.5.** Kolpofotografia: obraz kolposkopowy po próbie z kwasem octowym. Wokół ujścia widoczna ektopia gruczołowa ze wstępną strefą regeneracji. Na obwodzie zbielenie nabłonka, granice zewnętrzne zbielenia o kształcie geograficznym. Widoczne otwarte kratery gruczołowe. Obraz kolposkopowy sugeruje obecność zmiany o charakterze CIN1.

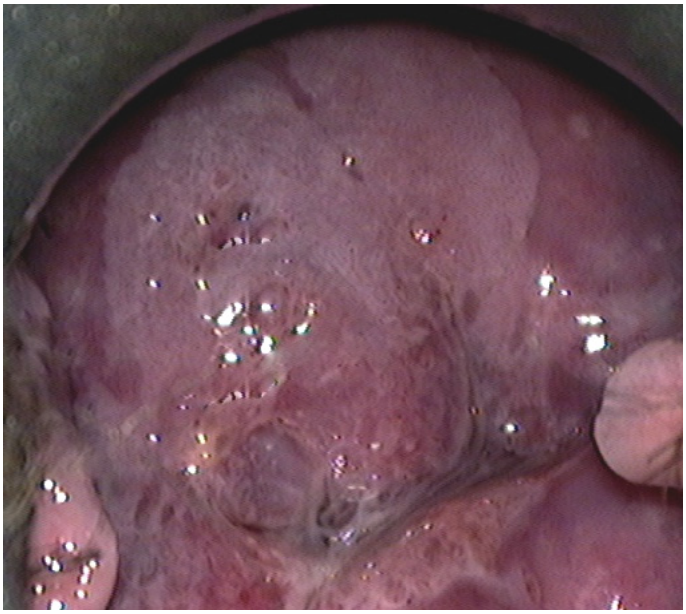

**Ryc. 4.6.** Kolpofotografia: obraz kolposkopowy po próbie z kwasem octowym. Widoczne zbielenie nabłonka, głownie na wardze przedniej. Granice zbielenia ostre. Podejrzenie CIN2.

**Ryc. 4.7.** Kolpofotografia: obraz kolposkopowy po próbie z kwasem octowym. Widoczny fragment szyjki macicy z obrazem mozaiki prostej i punkcikowania w dolnym biegunie, stopniowo przechodzących ku górze w grubą mozaikę. Granice zbielenia ostre. Podejrzenie CIN3

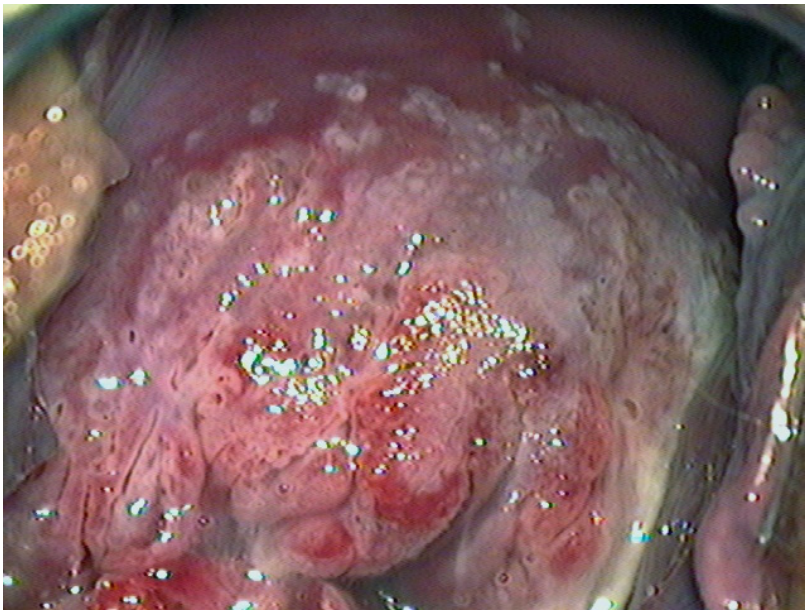

**Ryc. 4.8.** Kolpofotografia: obraz kolposkopowy po próbie z kwasem octowym. Na przedniej wardze szyjki macicy obraz intensywnego zbielenia nabłonka. Widoczne szerokie ujścia gruczołów w obrębie zbielenia nabłonka, niektóre otoczone białą obwódką. Obraz kolposkopowy sugeruje obecność zmiany o charakterze CIN3.

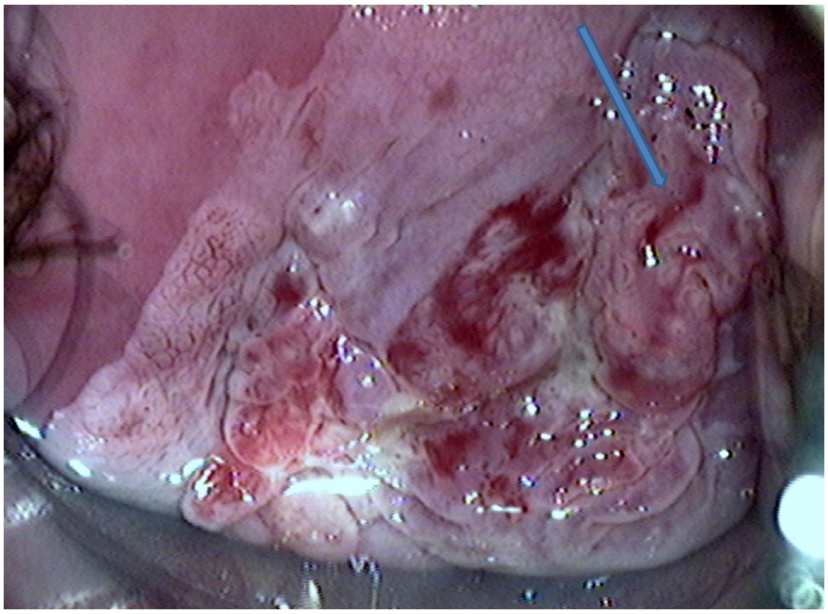

**Ryc. 4.9.** Kolpofotografia: obraz kolposkopowy po próbie z kwasem octowym. Widoczne intensywne zbielenie nabłonka. W górnej części obrazu mozaika prosta. W dolnym lewym rogu gruba mozaika, wyniosła w stosunku do otaczającego nabłonka. Widoczne naczynia patologiczne II stopnia (rurki endotelialne oraz wydłużone włośniczki). Nierówna powierzchnia nabłonka. Obraz kolposkopowy nasuwa podejrzenie procesu inwazyjnego.

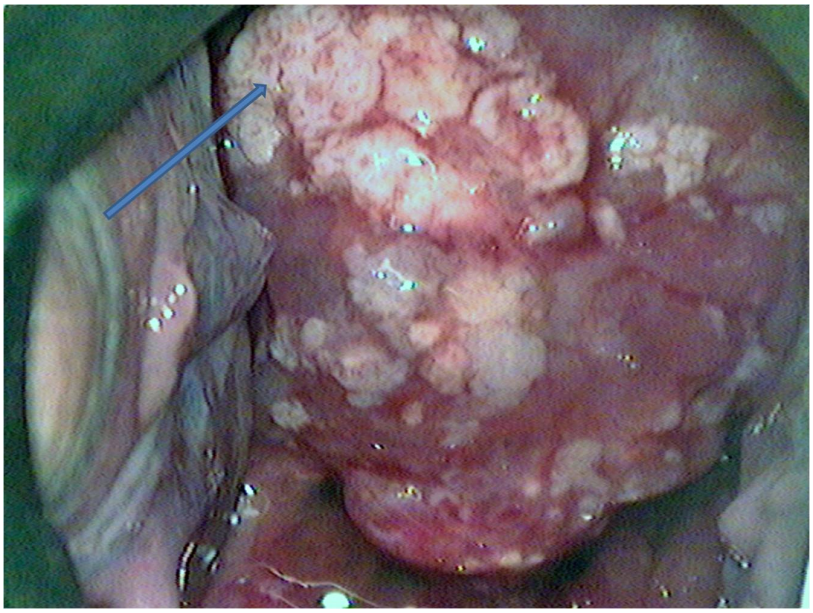

**Ryc. 4.10.** Kolpofotografia: obraz kolposkopowy po próbie z kwasem octowym. Intensywne zbielenie nabłonka. Nierówna powierzchnia nabłonka, obszar zmieniony wyniesiony ponad powierzchnię otaczającego nabłonka tworzy obraz nazywany leukoplakią bryłowatą. W górnej części zdjęcia obszar bogaty w naczynia patologiczne I stopnia. Obraz kolposkopowy nasuwa podejrzenie procesu inwazyjnego.

**Ryc. 4.11.** Kolpofotografia: obraz kolposkopowy po próbie z kwasem octowym. Intensywne zbielenie nabłonka, tzw. obraz „ugotowanego mięsa. Zmiana wyniosła, egzofityczna, widoczne naczynia patologiczne, krwawienie kontaktowe. Centralnie miejsce po pobranym wycinku kleszczykami biopsyjnymi. Zmiana widoczna makroskopowo z obrazem naciekania na sklepienia pochwy. W ocenie kolposkopowej i klinicznej rak w stopniu IIA.

*4.1.3 Wyniki badania histologicznego wycinków celowanych szyjki macicy*

Ocenę histologiczną wycinka celowanego tj. pobranego pod kontrolą kolposkopii wykonano we wszystkich przypadkach tj. u 98 kobiet z wynikiem cytologii HSIL i z obecnością komórek raka. oraz u 3 ciężarnych z wynikiem cytologicznym LSIL, u których obrazy kolposkopowe sugerowały obecność CIN2 lub CIN3.

W pełni inwazyjnego raka rozpoznano u 10 (9,9%) kobiet, raka z wczesną inwazją stwierdzono u 5 kobiet 5,0%), CIN3 w 43 przypadkach (42,6%), CIN2 w 28 (27,7%) oraz CIN1 w 14 (13,9%). W jednym przypadku biopsja wykazała jedynie obecność koilocytozy i stanu zapalnego w podścielisku (Tabela 4.5).

**Tabela 4.5. Wyniki histologiczne wycinków celowanych szyjki macicy pobranych pod kontrolą kolposkopii**

| | Brak zmian | CIN1 | CIN2 | CIN3 | Ca IA | Rak inwazyjny |
|---|---|---|---|---|---|---|
| **Grupa A** | - | 9 (14,7%) | 19 (31,1%) | 25 (41,0%) | 2 (3,3%) | 6 (9,8%) |
| **Grupa B** | 1 (2,5%) | 5 (12,5%) | 9 (22,5%) | 18 (45,0%) | 3* (7,5%) | 4 (10,0%) |
| **Razem** | 1 (1,0%) | 14 (13,9%) | 28 (27,7%) | 43 (42,6%) | 5 (5,0%) | 10 (9,9%) |

*w 1 przypadku ognisko raka zostało usunięte w całości w wycinku klinowym. Badania cytologiczne kontrolne wykazywały HSIL (dysplazja średniego stopnia).

Wyniki badania cytologicznego były zgodne w 67,3% przypadków z wynikiem badania histologicznego wycinka a zgodność badania kolposkopowego z wynikami badania histologicznego dotyczyła 86,1% przypadków (Tabela 4.6). Zgodność badania cytologicznego i kolposkopowego łącznie z wynikami badania histologicznego dotyczyła 91,7% przypadków.

**Tabela 4.6. Zgodność badania cytologicznego i kolposkopowego z wynikami badania histologicznego wycinków celowanych**

| Rodzaj badania | Wyniki badania histologicznego | | | | Razem |
|---|---|---|---|---|---|
| | Zgodne | | Niezgodne | | |
| | N | % | N | % | |
| **Cytologiczne** | 68 | 67,3 | 33 | 32,7 | 101 |
| **Kolposkopowe** | 87 | 86,1 | 14 | 13,9 | 101 |

Szczegółową analizę porównawczą wyników badania cytologicznego i wyników badania histologicznego przedstawiono w Tabeli 4.7.

**Tabela 4.7. Analiza porównawcza wyników badania cytologicznego z wynikami badania histologicznego wycinka celowanego**

| **Wyniki badania cytologicznego** | **Wynik histologiczny wycinków celowanych** | | | | | | |
|---|---|---|---|---|---|---|---|
| | Brak zmian | CIN1 | CIN2 | CIN3 | Ca IA1 | *Ca invasi-vum* | Razem |
| LSIL | | **1** | 2 | | | | 3 |
| HSIL | 1 | 13 | **26** | **36** | 4 | 6 | 86 |
| Komórki raka płaskonabłonkowego | | | | 7 | **1** | **4** | 12 |
| Razem | 1 | 14 | 28 | 43 | 5 | 10 | 101 |

wyniki zgodne wyróżniono pogrubioną czcionką

Spośród 3 kobiet z wynikiem rozmazu cytologicznego LSIL, u których pobrano wycinek celowany ze względu na wynik oceny kolposkopowej wskazujący na wyższy stopień zaawansowania zmiany. Wynik badania histologicznego wycinka celowanego w jednym przypadku wykazał CIN1 a więc był zgodny z badaniem cytologicznym i w 2 przypadkach wykazał CIN2, czyli wynik badania cytologicznego był niedoszacowany. Spośród 86 przypadków z wynikiem badania cytologicznego HSIL w 62 przypadkach badanie histologiczne wykazało obecność CIN2 lub CIN3 a więc zgodnie z badaniem cytologicznym, w 13 przypadkach CIN1 i w 1 przypadku brak zmian o charakterze CIN, czyli wynik badania cytologicznego był przeszacowany, natomiast badanie histologiczne w 4 przypadkach wykazało raka z inwazją do 3mm (Ca IA1) i w 6 raka w pełni inwazyjnego a więc wynik badania cytologicznego był niedoszacowany. Na 12 przypadków z cytologicznym podejrzeniem raka inwazyjnego badanie histologiczne w 1 przypadku wykazało raka w stopniu IA1 i w 4 raka w pełni inwazyjnego a więc było zgodne z badaniem cytologicznym a w 7 przypadkach CIN3 a więc wynik badania cytologicznego był przeszacowany. Ogółem w 68 (67,3%) przypadkach wyniki badania cytologicznego były zgodne z wynikami

badania histologicznego wycinka celowanego, w 21 (20,8%) przypadków wyniki badania cytologicznego były przeszacowane i w 12 (11,9%) niedoszacowane (Tabela 4.7).

Przeprowadzona analiza korelacji oceny cytologicznej z wynikami badania histologicznego wycinka celowanego wykazała, że współczynnik korelacji Spearmana (R) wynosi 0,29 przy $p<0,01$. Na tej podstawie można uznać, że ocena cytologiczna wykazuje słabą korelację z wynikiem histologicznym z wycinka celowanego.

Szczegółową analizę porównawczą wyników badania kolposkopowego i wyników badania histologicznego przedstawiono w Tabeli 4.8.

**Tabela 4.8. Analiza porównawcza wyników badania kolposkopowego z wynikami badania histologicznego wycinków celowanych**

| **Wyniki oceny kolposkopowej** | **Wynik histologiczny z wycinków celowanych** | | | | | | |
|---|---|---|---|---|---|---|---|
| | Brak zmian | CIN1 | CIN2 | CIN3 | Ca IA | *Ca invasi-vum* | Razem |
| Podejrzenie CIN1 | | **7** | | | | | 7 |
| Podejrzenie CIN2 lub CIN3 | 1 | 7 | **28** | **37** | | | 73 |
| Podejrzenie inwazji | | | | 6 | **5** | **3** | 14 |
| Komórki raka płaskonabłonkowego | | | | | | **7** | 7 |
| Razem | 1 | 14 | 28 | 43 | 5 | 10 | 101 |

wyniki zgodne wyróżniono pogrubioną czcionką

U 7 kobiet, u których badanie kolposkopowe sugerowało obecność CIN1 badanie histologiczne wykazało obecność CIN1, a więc potwierdzało ocenę kolposkopową. Wśród kobiet, u których w ocenie kolposkopowej podejrzewano obecność CIN2 lub CIN3, w 1 przypadku badanie histologiczne nie wykazało obecność zmian o charakterze CIN a jedynie koilocytozę i stan zapalny

w podścielisku (Ryc. 4.12). W 7 przypadkach stwierdzono obecność CIN1 a więc wyniki oceny kolposkopowej były przeszacowane. W pozostałych 65 przypadkach wyniki oceny kolposkopowej były zgodne z wynikami badania histologicznego wycinka celowanego gdyż w 28 przypadkach w ocenie histologicznej stwierdzono CIN2 a w 37 CIN3.

Wśród kobiet, u których w ocenie kolposkopowej podejrzewano inwazję w 6 przypadkach w badaniu histologicznym uzyskano wynik CIN3 w więc wyniki kolposkopowe były przeszacowane. Wśród kobiet z kolposkopowym podejrzeniem raka inwazyjnego, wyniki badania histologicznego potwierdziły te podejrzenia. Ogółem w 87 (86,1%) przypadków wyniki badania kolposkopowego były zgodne z wynikami badania histologicznego a w 14 (13,9%) przypadkach wyniki oceny kolposkopowej były przeszacowane.

Analiza korelacji oceny kolposkopowej z wynikiem badania histologicznego wycinka celowanego wykazała, że współczynnik korelacji Spearmana (R) wynosi 0,80 przy $p<0,001$. Tak więc można uznać, że ocena kolposkopowa w wysokim stopniu koreluje z wynikiem histologicznym z wycinka celowanego.

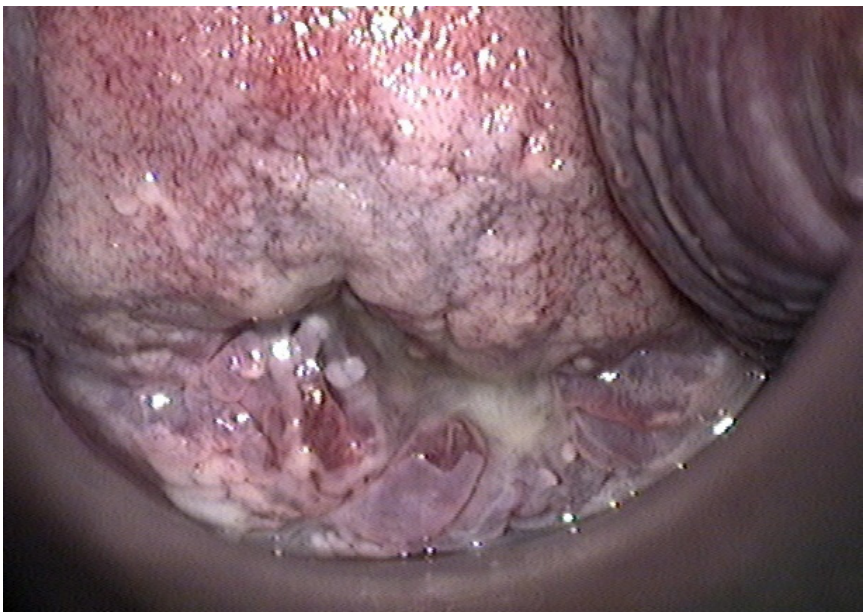

**Ryc. 4.12.** Kolpofotografia: obraz kolposkopowy po próbie z kwasem octowym. Intensywne zbielenie nabłonka, na wardze przedniej dyskretne punkcikowanie. Nabłonek pogrubiały o nierównej powierzchni. Wynik cytologiczny: HSIL. W ocenie kolposkopowej podejrzenie CIN3. Wynik histologiczny wycinka celowanego: koilocytozę i stan zapalny w podścielisku.

W Tabeli 4.9 przedstawiono wyniki zgodności oceny kolposkopowej z wynikiem histologicznym z wycinka celowanego osobno dla grupy A i dla grupy B. W grupie A wyniki zgodne stwierdzono w 51 (83,6%) przypadkach, w Grupie B w 36 (90,0%). Szczegółową analizę zgodności wyników badania kolposkopowego z wynikami badania histologicznego wycinka celowanego przedstawiono w Tabelach 4.10A i 4.10B. W grupie B w przypadkach kolposkopowego podejrzenia procesu wczesnoinwazyjnego pobierano wycinki klinowe, co dało lepszą możliwość ustalenia rozpoznania raka szyjki macicy z wczesną inwazją. W grupie tej w wynikach badania histologicznego stwierdzono 3 przypadki raka z wczesną inwazją. W grupie A spośród 10 (16,4%) przypadków niezgodnych wyników oceny kolposkopowej z wynikami badania histologicznego we wszystkich przypadkach kolposkopia była przeszacowana. W grupie B we

wszystkich 4 (10,0%) przypadkach braku zgodności między wynikami badania kolposkopowego i histologicznego kolposkopia była przeszacowana.

**Tabela 4.9. Zgodność oceny kolposkopowej z wynikami badania histologicznego wycinka celowanego osobno w grupie A i grupie B**

| | Wyniki badania histologicznego | | | | |
|---|---|---|---|---|---|
| | Zgodne | | Niezgodne | | Razem |
| | N | % | N | % | |
| **Grupa A** | 51 | 83,6 | 10 | 16,4 | 61 |
| **Grupa B** | 36 | 90,0 | 4 | 10,0 | 40 |

**Tabela 4.10A Analiza porównawcza wyników badania kolposkopowego z wynikami badania histologicznego wycinka celowanego u kobiet z grupy A, u których wykonywano tradycyjną kolposkopię.**

| Wyniki oceny kolposkopowej | Wynik histologiczny z wycinka celowanego | | | | | | |
|---|---|---|---|---|---|---|---|
| | Brak zmian | CIN1 | CIN2 | CIN3 | Ca IA | *Ca invasi-vum* | Razem |
| Podejrzenie CIN1 | | **3** | | | | | 3 |
| Podejrzenie CIN2 lub CIN3 | | 6 | **19** | **21** | | | 46 |
| Podejrzenie inwazji | | | | 4 | **2** | **3** | 9 |
| *Ca invasivum* | | | | | | **3** | 3 |
| Razem | 0 | 9 | 19 | 25 | 2 | 6 | 61 |

wyniki zgodne zostały wyróżnione pogrubioną czcionką

**Tabela 4.10B Zgodność oceny kolposkopowej z wynikiem histologicznym z wycinka celowanego w GRUPIE B**

| **Wyniki oceny kolposkopowej** | **Wynik histologiczny z wycinka celowanego** | | | | | | |
|---|---|---|---|---|---|---|---|
| | Brak zmian | CIN1 | CIN2 | CIN3 | Ca IA1 | *Ca invasivum* | Razem |
| Podejrzenie CIN1 | | **4** | | | | | 4 |
| Podejrzenie CIN2 lub CIN3 | 1 | 1 | **9** | **16** | | | 27 |
| Podejrzenie inwazji | | | | 2 | **3** | | 5 |
| *Ca invasivum* | | | | | | **4** | 4 |
| Razem | 1 | 5 | 9 | 18 | 3 | 4 | 40 |

wyniki zgodne zostały wyróżnione pogrubioną czcionką

Analiza korelacji oceny kolposkopowej z wynikami badania histologicznego wycinków celowanych dokonana osobno dla Grupy A i dla Grupy B wykazała, że współczynnik korelacji Spearmana (R) wynosił odpowiednio 0,76 przy $p<0,001$ i 0,85 przy $p<0,001$. Na tej podstawie można uznać, że ocena kolposkopowa zmian na szyjce macicy w obu grupach badanych kobiet w bardzo wysokim stopniu koreluje z wynikiem histologicznym wycinka celowanego, przy czym w grupie B korelacja jest wyższa niż w grupie A.

Obie badane grupy porównano pod względem trafności rozpoznań kolposkopowych w odniesieniu do wyników badania histologicznego wycinków celowanych testem U Manna-Whitney'a i stwierdzono, że różnice między grupą A i grupą B nie są znamienne statystycznie ($p=0,41$).

## 4.2 Wyniki obserwacji cytologicznej, kolposkopowej i histologicznej w trakcie ciąży

### *4.2.1 Wyniki obserwacji cytologicznej i kolposkopowej*

W 27 przypadkach LSIL ustalonych na podstawie badania cytologicznego i potwierdzonych badaniem kolposkopowym oraz w 85 przypadkach CIN (14 CIN1, 28 CIN2 i 43 CIN3) wykonywano kontrolne badania cytologiczne i kolposkopowe w trakcie ciąży.

**Tabela 4.11 Zachowanie się zmian o charakterze LSIL w trakcie ciąży w ocenie cytologicznej i kolposkopowej.**
N=27

| Rodzaj badania | Progresja | | Stan stacjonarny | | Regresja | |
|---|---|---|---|---|---|---|
| | N | % | n | % | n | % |
| **Cytologiczne** | 4* | 14,8 | 19 | 70,4 | 4 | 14,8 |
| **Kolposkopowe** | 3 | 11,1 | 21 | 77,8 | 3 | 11,1 |

*progresja do dysplazji średniego stopnia (HSIL)

W ocenie cytologicznej u 4 kobiet (14,8%) zanotowano progresję z LSIL do HSIL (dysplazja średniego stopnia). W 19 (70,4%) przypadkach ocena cytologiczna była stacjonarna a w 4 (14,8%) zanotowano całkowitą regresję zmiany. Obserwacja kolposkopowa w 3 przypadkach (11,1%) wykazała nasilenie zmian sugerujące CIN2, w 21 (77,8%) obrazy kolposkopowe nie uległy zmianie i w 3 (11,1%) miała miejsce całkowita regresja zmian.

**Tabela 4.12 Zachowanie się zmian o charakterze CIN w trakcie ciąży w ocenie cytologicznej i kolposkopowej.**
N=85; CIN1 14, CIN2 28, CIN3 43

| Rodzaj badania | Grupa | N | Progresja | | Stan stacjonarny | | Regresja częściowa | | Regresja całkowita | |
|---|---|---|---|---|---|---|---|---|---|---|
| | | | n | % | N | % | n | % | n | % |
| Cytologia | A | 53 | 6 | 11,3 | 44 | 83,0 | 2 | 3,8 | 1 | 1,9 |
| | B | 32 | 4 | 12,5 | 26 | 81,3 | 1 | 3,1 | 1 | 3,1 |
| | Razem | 85 | 10 | 11,8 | 70 | 82,4 | 3 | 3,5 | 2 | 2,4 |
| Kolposkopia | A | 53 | 6 | 11,3 | 46 | 86,8 | 1 | 1,9 | 0 | 0,0 |
| | B | 32 | 3 | 9,4 | 29 | 90,6 | 0 | 0,0 | 0 | 0,0 |
| | Razem | 85 | 9 | 10,6 | 75 | 88,2 | 1 | 1,2 | 0 | 0,0 |

W badaniu cytologicznym wykonywanym w trakcie ciąży w grupie A w 6 (11,3%) przypadkach stwierdzono progresję, w 3 przypadkach była to progresja w obrębie HSIL tj. z dysplazji średniego stopnia do dużego stopnia i w 3 przypadkach HSIL z obecnymi nielicznymi komórkami raka płaskonabłonkowego pojawiły się liczne komórki raka płaskonabłonkowego sugerujące inwazję. U 2 ciężarnych stwierdzono remisję częściową w 1 przypadku w obrębie HSIL tj. z dysplazji dużego stopnia do dysplazji średniego stopnia i w 1 przypadku z HSIL do LSIL. W 44 (83,0%) zmiany utrzymywały się jako stan stacjonarny. W grupie B w 4 (12,5%) przypadkach stwierdzono progresję zmian cytologicznych w trakcie ciąży; w 2 przypadkach zanotowano progresję, w HSIL obok komórek z dysplazją dużego stopnia pojawiły się liczne komórki raka płaskonabłonkowego oraz w 2 przypadkach zanotowano progresję z LSIL do HSIL. W 1 (3,1%) przypadku zanotowano regresję częściową z HSIL do LSIL oraz w 1 (3,1%) przypadku regresję całkowitą HSIL (dysplazja średniego stopnia). W 26 (81,3%) przypadkach zmiany utrzymywały się jako stan stacjonarny.

Ocena kolposkopowa szyjki macicy wykonywana w trakcie ciąży w grupie A w 6 przypadkach wykazywała progresję zmian, w tym w 5 przypadkach nie można było wykluczyć rozpoczynającej się inwazji i w jednym przypadku progresję zmian charakterystycznych dla CIN1 do zmian charakterystycznych dla CIN2. W 5 przypadkach z kolposkopowym podejrzeniem inwazji pobrano wycinki celowane do badania histologicznego. U 1 (1,9%) ciężarnej w ocenie kolposkopowej stwierdzono częściową remisję i w 46 (86,8%) przypadkach obraz kolposkopowy nie uległ zmianie. W grupie B, w której ocenę kolposkopową prowadzono przy użyciu kolposkopu cyfrowego w 3 (9,4%) przypadkach obserwowano progresję zmiany w tym w 1 (3,1%) odnotowano kolposkopowe cechy rozpoczynającej się inwazji i pobrano wycinki celowane do badania histopatologicznego. U 29 (90,6%) ciężarnych obraz kolposkopowy szyjki macicy w trakcie kolejnych badań kolposkopowych nie uległ istotnym zmianom.

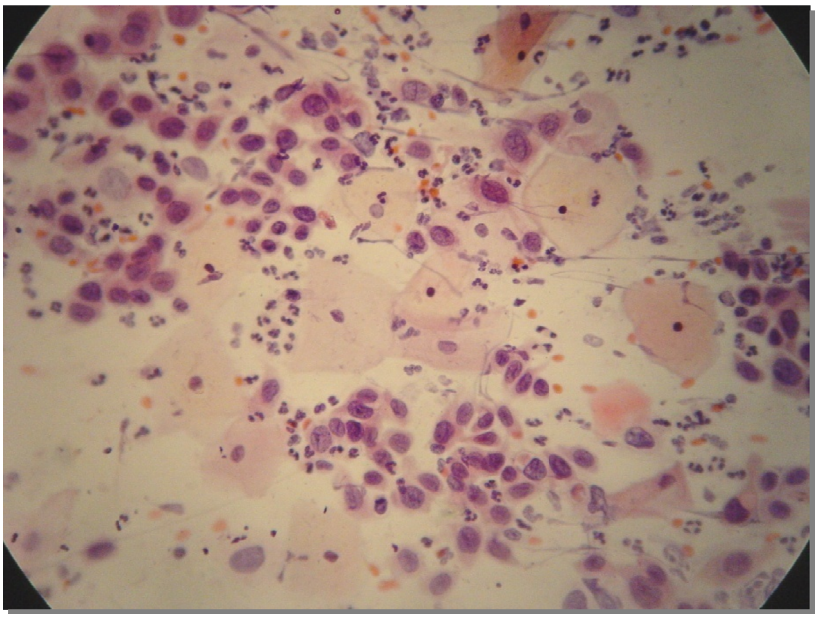

**Ryc. 4.13A.** Obraz cytologiczny rozmazu szyjkowo-pochwowego u kobiety w 25 tygodniu ciąży. HSIL: komórki parabazalne typowe dla HSIL, zmieniony stosunek jądro/cytoplazma, nadbarwliwe, różnokształtne.

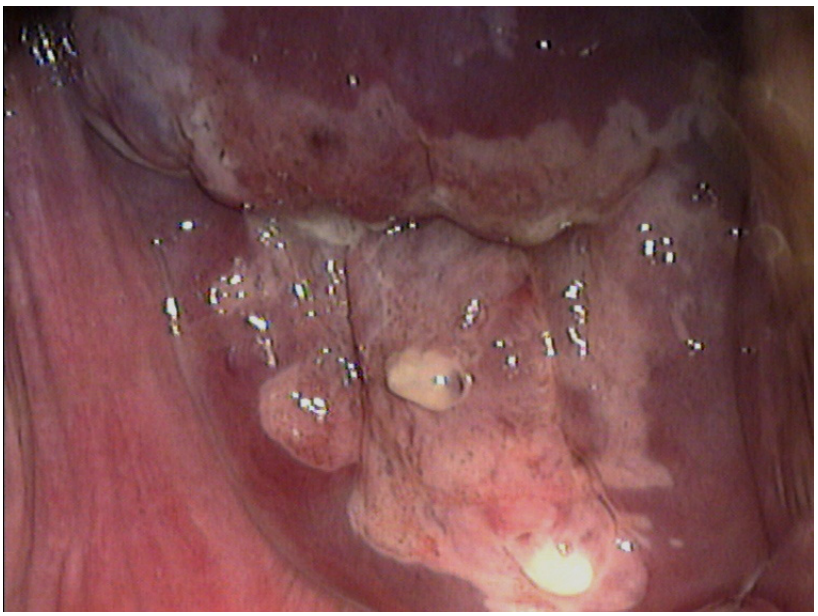

**Ryc 4.13B**. Kolpofotografia tej samej pacjentki w 25 tygodniu ciąży. Obraz po próbie z kwasem octowym. Widoczne zbielenie nabłonka o ostrych granicach wnikające do kanału szyjki. Na wardze przedniej widoczne pojedyncze otwarte kratery gruczołowe w obrębie zbielenia nabłonka. Obraz kolposkopowy podejrzany o CIN2 lub CIN3.

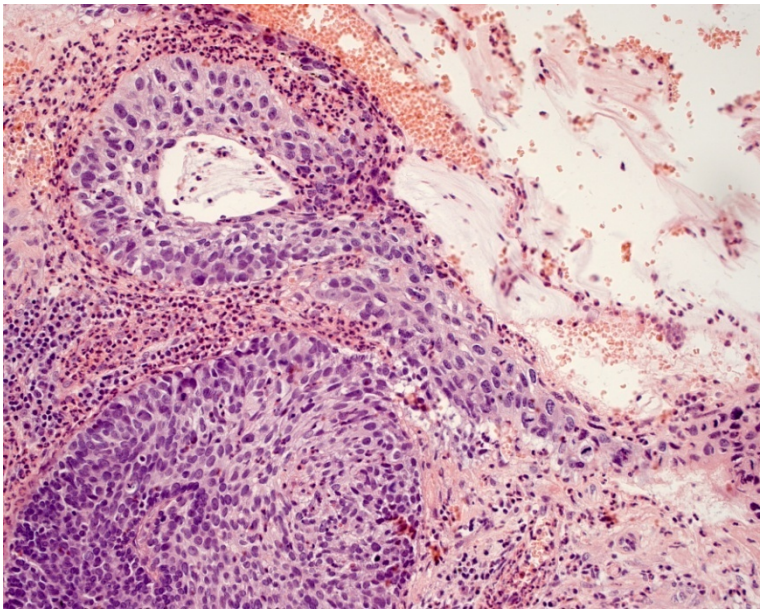

**Ryc 4.13C**. Obraz mikroskopowy preparatu histologicznego wycinka celowanego u tej samej pacjentki. Dysplazja dużego stopnia nabłonka paraepidermoidalnego z tapetowaniem gruczołów szyjkowych (CIN-3).

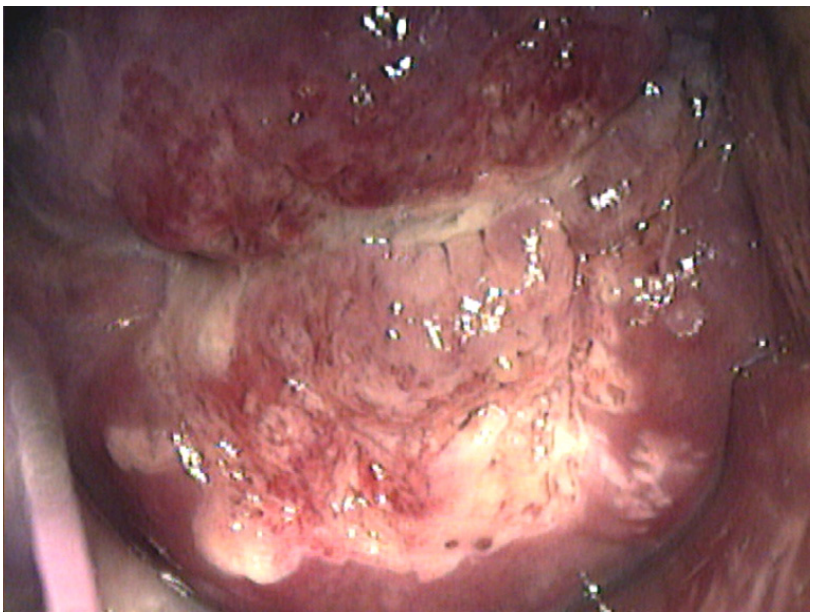

**Ryc. 4.13D.** Kolpofotografia tej samej pacjentki w 37 tygodniu ciąży. Obraz po próbie z kwasem octowym. Na wardze tylnej intensywne zbielenie nabłonka, nierówna powierzchnia nabłonka. Widoczne naczynia patologiczne Iº. Obraz może sugerować rozpoczynającą się inwazję.

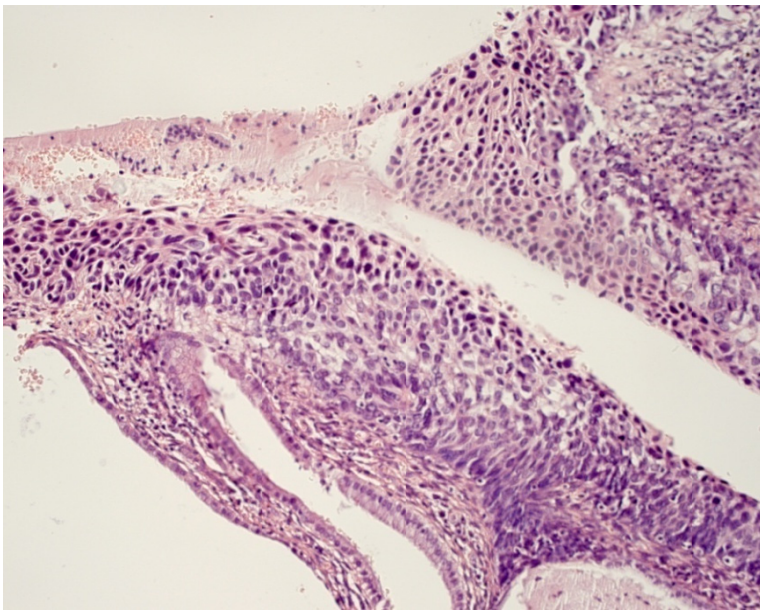

**Ryc. 4.13E.** Obraz mikroskopowy preparatu histologicznego wycinka celowanego u tej samej pacjentki. Rak płaskonabłonkowy przedinwazyjny.

*4.2.2 Wyniki badania histologicznego w przypadkach podejrzenia progresji zmian o charakterze CIN w ciąży*

W grupie A w 5 przypadkach podejrzenia kolposkopowo-cytologicznego progresji zmiany pobierano kolejne wycinki celowane do badania histologicznego w tym w 2 przypadkach dwukrotnie. We wszystkich tych przypadkach wynik badania histologicznego wykazał zmianę o charakterze CIN3. W grupie B w 1 przypadku pobrano wycinek do badania histologicznego powtórnie w czasie trwania ciąży. Wynik badania histologicznego również wykazał zmianę o charakterze CIN3 (CIS).

**4.3 Sposoby rozwiązania ciąży w badanej grupie pacjentek. Postępowanie terapeutyczne w ciąży i okresie okołoporodowym.**

W grupach kobiet ciężarnych, u których wystąpiła całkowita remisja zmian, ze zmianami o charakterze LSIL oraz CIN1, CIN2, CIN3 tj. łącznie w 103 przypadkach odbył się poród drogami natury, w 8 przypadkach wykonano cięcie cesarskie ze wskazań położniczych oraz u 2 ciężarnych z CIS (*carcinoma in situ*) na prośbę pacjentek rozwiązano ciążę przez cięcie cesarskie. U 3 ciężarnych kobiet z rakiem wczesnoinwazyjnym (Ca IA1) wykonano cięcie cesarskie z następowym rozszerzonym wycięciem macicy techniką Piver II. W 2 przypadkach u ciężarnych kobiet z rozpoznaniem raka w stopniu Ca IA1, ze względu na decyzję pacjentek, wykonano cięcie cesarskie bez następowego usunięcia macicy. Po okresie połogu u jednej pacjentki wykonano trachelektomię z laparoskopowym usunięciem węzłów chłonnych a u drugiej konizację.

W 6 przypadkach raka w stopniu IB i 2 przypadkach raka w stopniu IIA wykonano cięcie cesarskie pomiędzy 28 a 36 tygodniem ciąży z następowym

rozszerzonym usunięciem macicy techniką Wertheima-Meigsa. W 1 przypadku ciężarnej z rakiem szyjki w stopniu IB wykonano usunięcie macicy sposobem Wertheima-Megsa w I trymestrze ciąży. W 1 przypadku raka w stopniu IIIA wykonano cięcie cesarskie w 36 tygodniu ciąży a następnie skierowano pacjentkę na radioterapię.

**Tabela 4.13 Sposób rozwiązania ciąży w zestawieniu z rozpoznaniem wstępnym**

| Sposób rozwiązania ciąży | Zmiany na szyjce macicy przed rozwiązaniem | | | | | | | | |
|---|---|---|---|---|---|---|---|---|---|
| | Bez zmian | LSIL* | CIN1 | CIN2 | CIN3 | Ca IA | Ca IB | Ca IIA | Ca IIIA |
| PDN♦ | 6 | 24 | 9 | 25 | 39 | - | - | - | - |
| CCΔ | 0 | 1 | 2 | 3 | 4 | 5 | 6 | 2 | 1 |

*kobiety, u których nie wykonywano weryfikacji histologicznej – wynik cytologiczny
♦poród drogami natury
Δcięcie cesarskie

**Tabela 4.14. Zastosowane leczenie w trakcie ciąży i w okresie okołoporodowym**

| Rozpoznanie przed-operacyjne | POSTĘPOWANIE TERAPEUTYCZNE | | | Razem |
|---|---|---|---|---|
| | Operacja radykalna w I trymestrze ciąży | Rozszerzone usunięcie macicy m. Piver 2 | Operacja radykalna sp. Wertheim-Meigs | |
| **CaIA1** | | 3 | | 3 |
| **Ca IB** | 1 | | 6 | 7 |
| **Ca IIA** | | | 2 | 2 |
| **Razem** | 1 | 3 | 9 | **12** |

**Tabela 4.15. Wyniki badania histologicznego preparatów operacyjnych**

| CIN3 | Ca IA1 | Ca IA2 | Rak w pełni inwazyjny | Razem |
|---|---|---|---|---|
| 1* | 3♦ | 2♦ | 6 | 12 |

*ognisko raka wczesnoinwazyjnego zostało usunięte wraz z wycinkiem klinowym
♦spośród kobiet z klinicznym rozpoznaniem raka inwazyjnego na podstawie wycinka celowanego w 1 przypadku wynik histologiczny preparatu operacyjnego wykazał naciekanie raka do 3mm i w 2 przypadkach wykazał naciekanie do 5mm.

## 4.4 Wyniki postępowania diagnostycznego po okresie połogu

### *4.4.1 Wyniki oceny cytologicznej i kolposkopowej po zakończeniu okresu połogu*

U 109 kobiet ze zmianami na szyjce macicy tj. u 25 z LSIL, u 82 z CIN1, CIN2 i CIN3, oraz u 2 z Ca IA po zakończeniu połogu ponownie przeprowadzono ocenę cytologiczną i kolposkopową szyjki macicy. Ocenę szyjki macicy przeprowadzono także u 6 kobiet, u których zmiany uległy całkowitej remisji w czasie ciąży.

U pozostałych 12 kobiet leczenie zmian na szyjce przeprowadzono w czasie trwania ciąży lub w okresie okołoporodowym z powodu raka inwazyjnego. Natomiast 1 pacjentka z rakiem szyjki w stopniu IIIA została skierowana na radioterapię. W Tabelach 4.16 oraz 4.17 przedstawiono wyniki badań cytologicznego i kolposkopowego wykonanych po zakończeniu okresu połogu.

**Tabela 4.16 Wyniki badania cytologicznego po okresie połogu**

| Prawidłowy | LSIL | HSIL | Kom. raka płaskonabłonkowego | Razem |
|---|---|---|---|---|
| 19 | 30 | 63 | 3 | 115 |

**Tabela 4.17 Ocena kolposkopowa w grupie badanych kobiet po połogu**

| Brak zmian kolposkopowych | Kolposkopowe podejrzenie | | | |
|---|---|---|---|---|
| | CIN1 | CIN2 lub CIN3 | inwazji | Razem |
| 18 | 26 | 68 | 3 | 115 |

*4.4.2 Wyniki histologiczne wycinków celowanych szyjki macicy po zakończeniu okresu połogu*

Spośród 115 kobiet diagnozowanych po okresie połogu w 96 przypadkach pobrano wycinek celowany do badania histologicznego. U 19 kobiet nie stwierdzono obecności wskazań do pobrania wycinka z powodu prawidłowych wyników cytologii i/lub kolposkopii.

**Tabela 4.18. Wyniki oceny histologicznej wycinka celowanego szyjki macicy po połogu**

| | **Brak zmian** | **CIN1** | **CIN2** | **CIN3** | **Ca IA** | **Razem** |
|---|---|---|---|---|---|---|
| **Grupa A** | 1 | 11 | 18 | 24 | 2 | 56 |
| **Grupa B** | 0 | 11 | 11 | 17 | 1 | 40 |
| **Razem** | 1 | 22 | 29 | 41 | 3 | 96 |

**4.5 Postępowanie terapeutyczne.**

Po zakończonym połogu u 19 kobiet z rozpoznanym w wycinku CIN1 kontynuowano obserwację cytologiczno-kolposkopową. W 3 przypadkach wykonano wycięcie pętlą elektryczną LEEP z powodu kolposkopowego podejrzenia zmiany CIN2 i CIN3. Z grupy 29 kobiet z CIN2 u 11 wykonano zabieg

LEEP i u 18 konizację. W grupie 41 kobiet z CIN3 w 8 przypadkach wykonano LEEP i w 33 przypadkach konizację szyjki macicy. U 2 kobiet z Ca IA1 wykonano konizację chirurgiczną szyjki macicy, natomiast u 1 kobiety wykonano trachelektomię i laparoskopową limfadenektomię z powodu niekorzystnych kolposkopowych czynników prognostycznych (Tabela 4.19).

**Tabela 4.19. Leczenie zastosowane w badanej grupie kobiet w okresie popołogowym**

| **Rozpoznanie** | N | **Postępowanie terapeutyczne** | | | |
|---|---|---|---|---|---|
| | | Obserwacja | LLETZ | Konizacja | Trachelektomia i limfadenectomia |
| CIN1 | 22 | 19 | 3 | | |
| CIN2 | 29 | | 11 | 18 | |
| CIN3 | 41 | | 8 | 33 | |
| Ca IA1 | 3 | | | 2 | 1 |
| Razem | 95 | 19 | 22 | 53 | 1 |

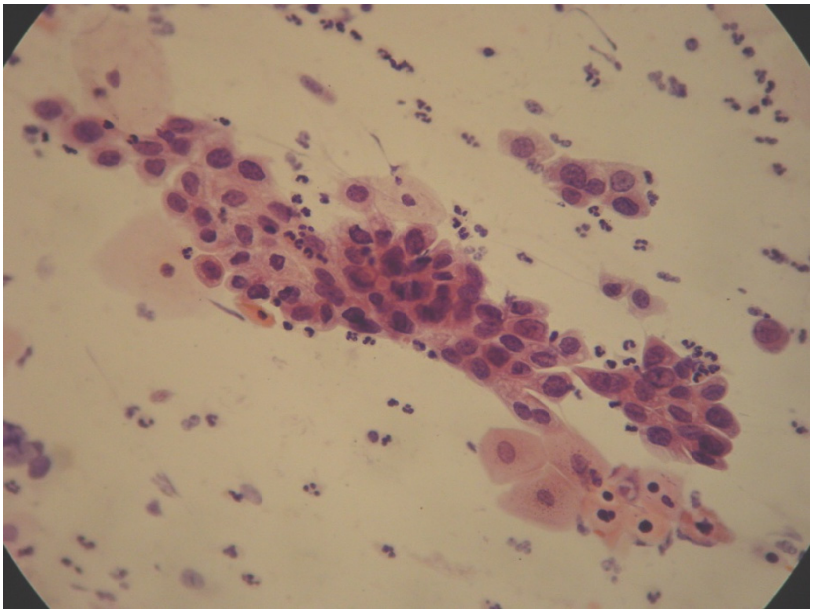

**Ryc. 4.14A.** Obraz cytologiczny rozmazu szyjkowo-pochwowego kobiety w 33 tygodniu ciąży. HSIL: komórki parabazalne typowe dla HSIL, zmieniony stosunek jądro/cytoplazma, nadbarwliwe, różnokształtne.

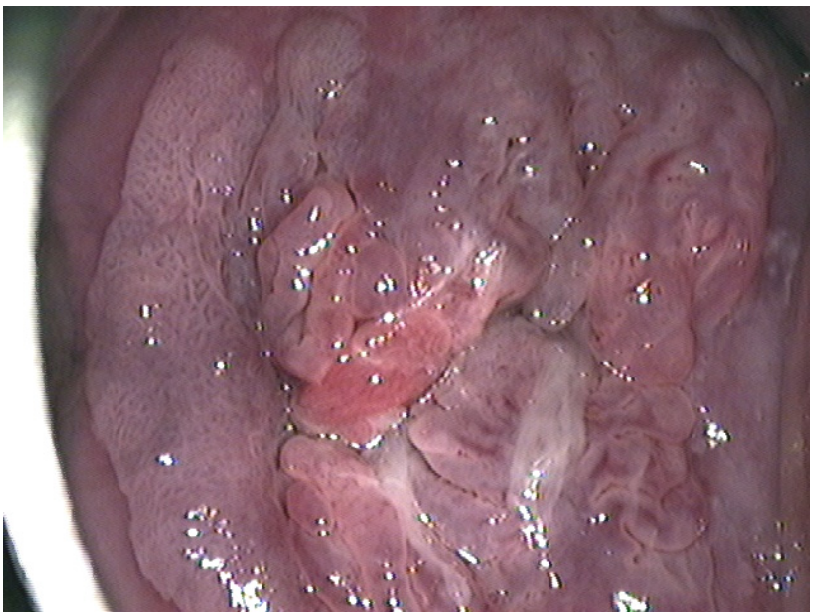

**Ryc. 4.14B.** Kolpofotografia tej samej pacjentki. Obraz po próbie z kwasem octowym widoczne intensywne zbielenie nabłonka, nierówna powierzchnia nabłonka, gruba mozaika wyniosła, naczynia patologiczne w tym rurki endotelialne (w prawym górnym rogu zdjęcia). Obraz podejrzany o raka wczesnoinwazyjnego.

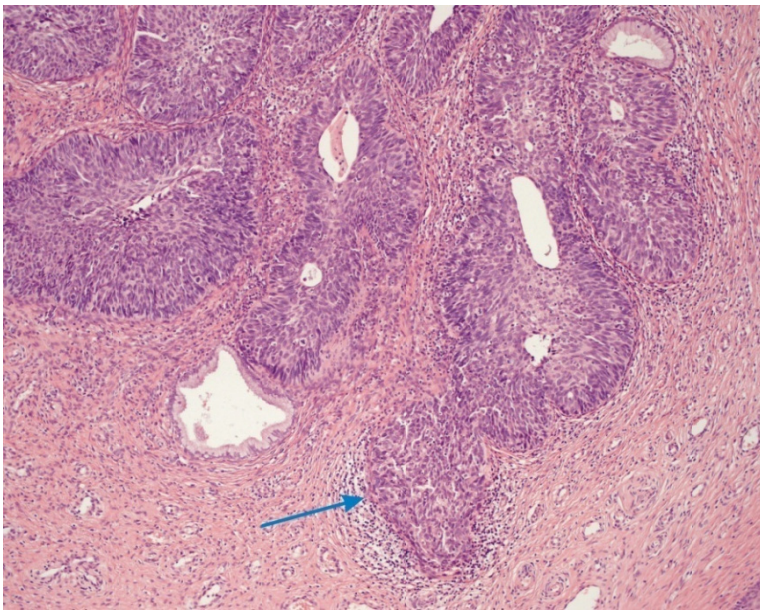

**Ryc. 4.14C.** Obraz mikroskopowy preparatu histologicznego wycinka klinowego tej samej pacjentki co na Ryc 4.14A. Rak płaskonabłonkowy z mikroinwazją. Miejsce inwazji zaznaczono strzałką. HE. 100×.

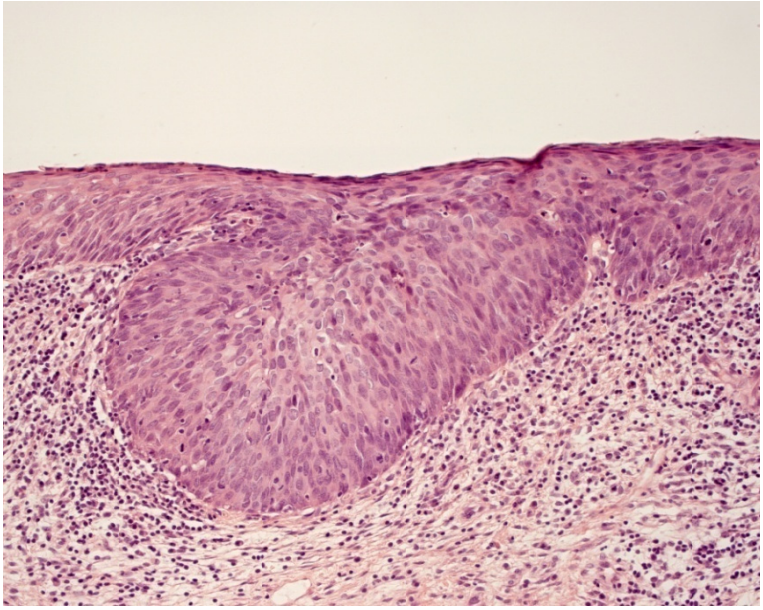

**Ryc. 4.14D.** Obraz mikroskopowy preparatu histologicznego po usunięciu macicy tej samej pacjentki co na Ryc. 4.14A. W 38 tygodniu ciąży wykonano cięcie cesarskie z następowym usunięciem macicy. Preparat histologiczny. CIN3. Rak nie przekracza błony podstawnej, choć jest ona nierówna. Ognisko raka wczesnoinwazyjnego zostało usunięte wraz z wycinkiem klinowym 5 tygodni wcześniej.

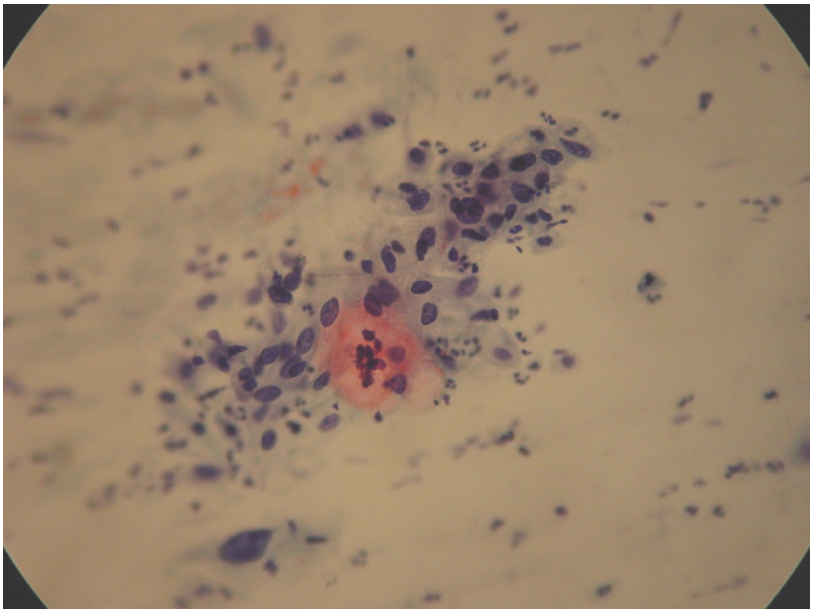

**Ryc. 4.15A.** Obraz cytologiczny rozmazu szyjkowo-pochwowego w 13 tygodniu ciąży. HSIL

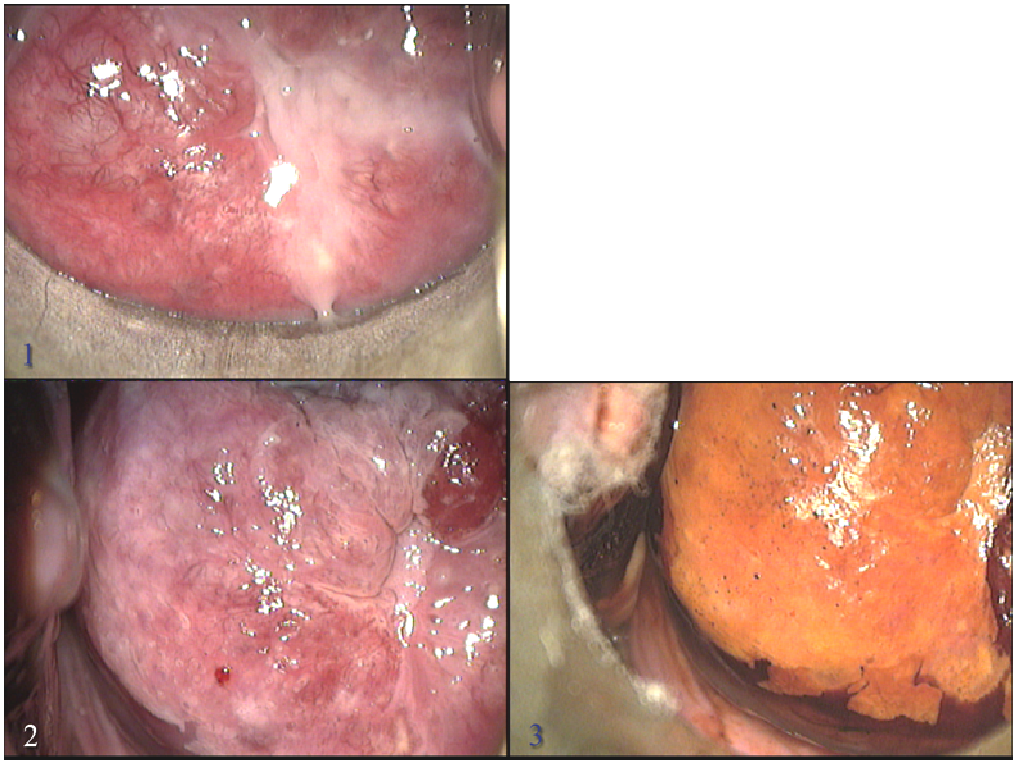


**Ryc. 4.15B.** Kolpofotografie szyjki macicy tej samej pacjentki. Na kolejnych obrazach: 1)po przemyciu solą fizjologiczną, 2)po próbie z kwasem octowym i 3)po próbie Schillera widoczne liczne naczynia prawidłowe charakterystyczne dla strefy transformacji, intensywne zbielenie nabłonka po próbie z kwasem octowym, nabłonek jodojasny i jodonegatywny po próbie Schillera. Obraz sugeruje zmianę o charakterze CIN3.

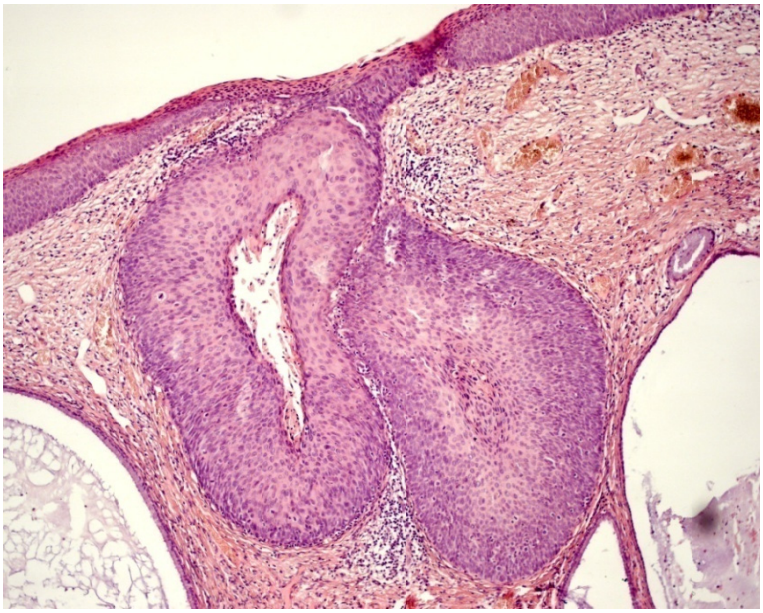

**Ryc. 4.15C.** Obraz mikroskopowy preparatu histologicznego wycinka celowanego tej samej pacjentki co na Ryc. 4.15A. Dysplazja dużego stopnia (CIN3) z tapetowaniem gruczołów szyjkowych.

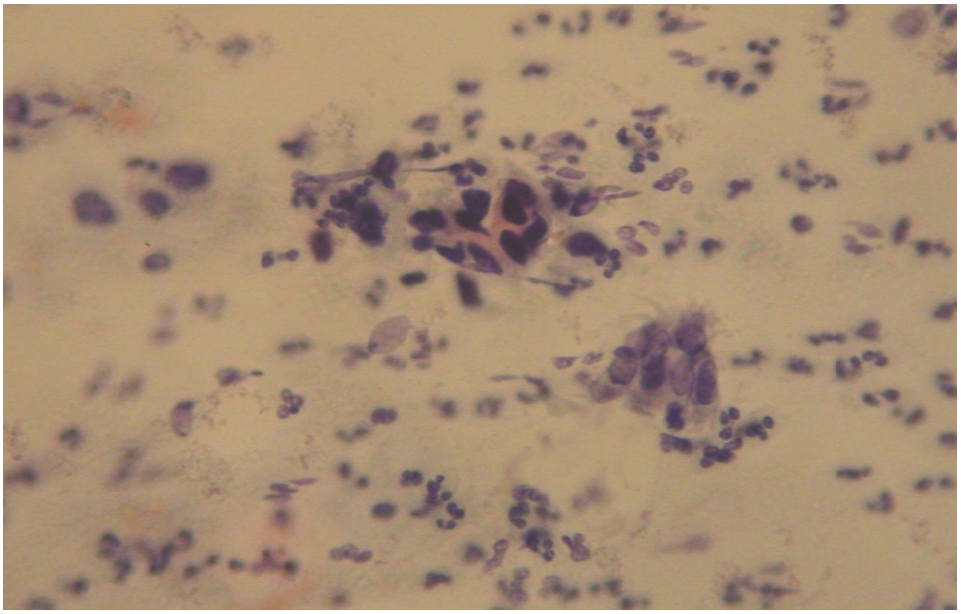

**Ryc. 4.15D.** Obraz cytologiczny rozmazu szyjkowo-pochwowego tej samej pacjentki po zakończeniu połogu. HSIL. Nadbarwliwe i zniekształcone jądra, kształt komórek zaburzony.

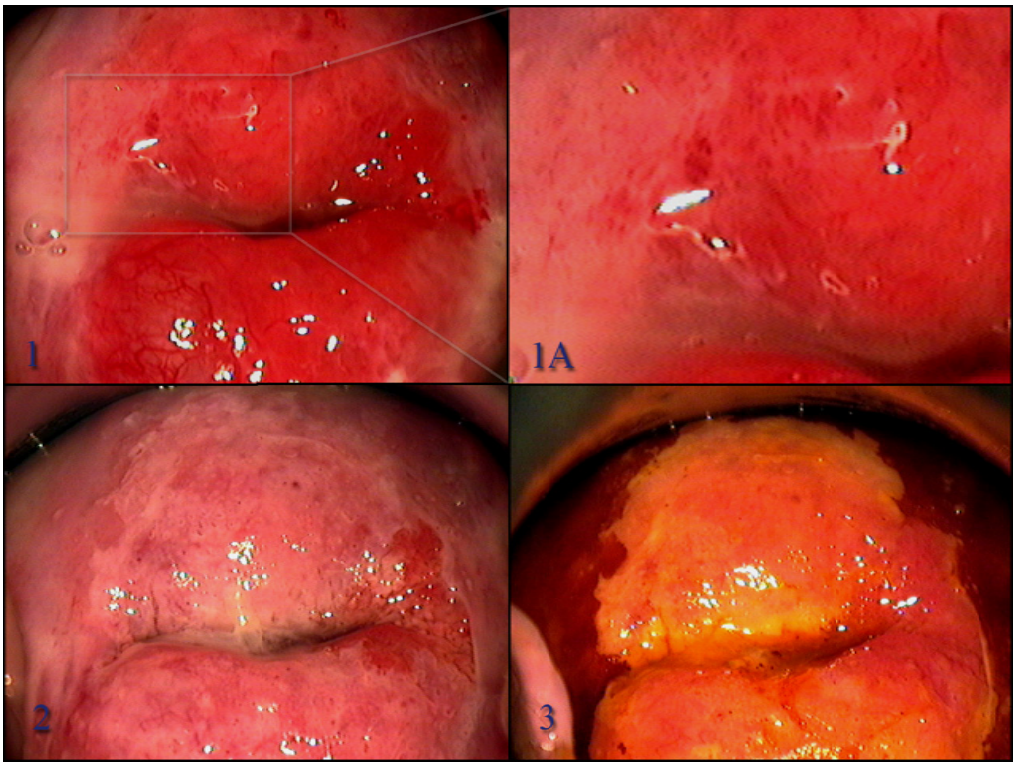


**Ryc. 4.15E.** Kolpofotografie szyjki macicy tej samej pacjentki. Na kolejnych obrazach: 1)po przemyciu solą fizjologiczną, 2)po próbie z kwasem octowym i 3)po próbie Schillera. widoczne naczynia kleksowate (1A), intensywne zbielenie nabłonka po próbie z kwasem octowym, kratery gruczołowe otoczone białym „kołnierzem" nabłonka, nabłonek jodonegatywny po próbie Schillera.

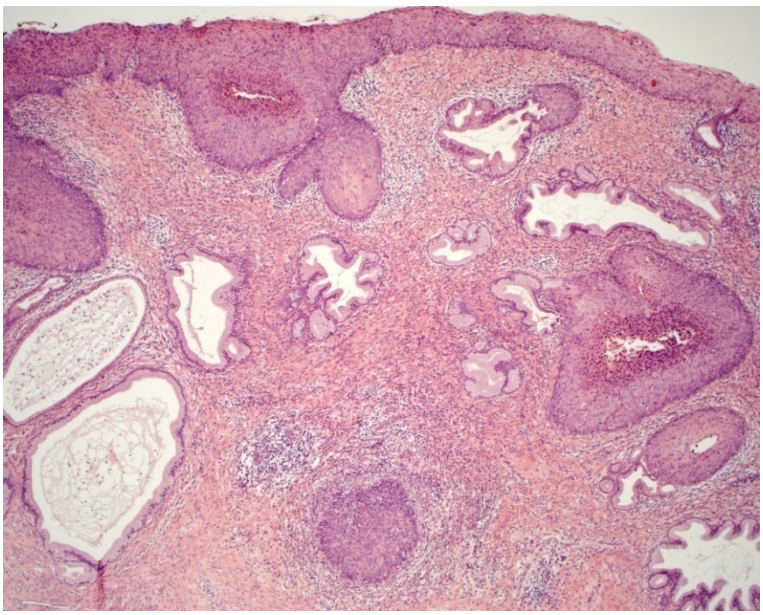

**Ryc 4.15F.** Obraz mikroskopowy preparatu histologicznego po konizacji szyjki macicy tej samej pacjentki co na Ryc. 4.15A. W dolnej części zdjęcia i pośrodku widoczne jest ognisko mikronacieku nie przekraczające głębokości 3 mm. HE. 50x.

*4.5.1 Wyniki badania histologicznego preparatów operacyjnych*

**Tabela 4.20. Wyniki badania histologicznego preparatów operacyjnych uzyskanych po okresie połogu**

| | N | Brak zmian | CIN1 | CIN2 | CIN3 | Ca IA1 |
|---|---|---|---|---|---|---|
| **Grupa A** | 46 | 0 | 2 | 17 | 22 | 5 |
| **Grupa B** | 30 | 1 | 0 | 10 | 17 | 2 |
| **Razem** | 76 | 1 | 2 | 27 | 39 | 7 |

Po zakończonym połogu wykonano łącznie 76 zabiegów operacyjnych, 46 w grupie A i 30 w grupie B. W 1 przypadku w wyniku badania histologicznego stwierdzono obecność koilocytozy, u 2 kobiet w wyniku badania histologicznego stwierdzono obecność CIN1, u 27 CIN2, u 39 CIN3 i u 7 kobiet raka wczesnoinwazyjnego – Ca IA1 (o głębokości naciekania poniżej 3mm).

### 4.6 Zestawienie wyników badania histologicznego wycinków szyjki macicy pobranych pod kontrolą kolposkopii tradycyjnej i cyfrowej w czasie ciąży z wynikiem histologicznego preparatów operacyjnych.

Wyniki badania histologicznego wycinka celowanego pobranego pod kontrolą kolposkopii w trakcie ciąży w 75 (87,1%) przypadków odpowiadają w wynikom badania histologicznego preparatu operacyjnego. W grupie kobiet badanych za pomocą tradycyjnej kolposkopii zgodność wyników badania histologicznego z kolposkopowym dotyczyła 40 (80,4%) przypadków a w grupie kobiet badanych za pomocą kolposkopii cyfrowej taka zgodność dotyczyła 33 (97,1%) przypadków (Tabela 4.21).

**Tabela 4.21. Zgodność wyników badania histologicznego wycinka celowanego pobranego pod kontrolą kolposkopii z wynikami badania histologicznego preparatów operacyjnych**

| | Wyniki badania histologicznego | | | | |
|---|---|---|---|---|---|
| | Zgodne | | Niezgodne | | Razem |
| | N | % | N | % | |
| **Grupa A** | 41 | 80,4 | 10 | 19,6 | 51 |
| **Grupa B** | 33 | 97,1 | 1 | 2,9 | 34 |
| **Razem** | 74 | 87,1 | 11 | 12,9 | 85 |

Szczegółową analizę porównawczą wyników badania histologicznego wycinka celowanego pobranego w ciąży i preparatu operacyjnego osobno w grupie A i grupie B przedstawiono w Tabelach 4.22A i 4.22B.

**Tabela 4.22A Zestawienie wyników badania histologicznego wycinków z szyjki macicy z wynikami badania histologicznego preparatów operacyjnych w grupie A**

| **Wynik badania histologicz-nego wycinka** | **Wynik badania histologicznego preparatu operacyjnego** | | | | | | | |
|---|---|---|---|---|---|---|---|---|
| | Brak zmian | CIN1 | CIN2 | CIN3 | Ca IA1 | Ca IA2 | *Ca invasi-vum* | Razem |
| Brak zmian | | | | | | | | 0 |
| CIN1 | | | | | | | | 0 |
| CIN2 | | 2 | **16** | 1 | | | | 18 |
| CIN3 | | | | **21** | 4 | | | 25 |
| Ca IA1 | | | | | **2** | | | 2 |
| Ca IA2 | | | | | | | | 0 |
| *Ca invasivum* | | | | | 1* | 2* | **2** | 5 |
| Razem | 0 | 2 | 16 | 22 | 7 | 2 | 2 | 51 |

Wyniki zgodne zostały wyróżnione pogrubioną czcionką
*korekcja rozpoznania po uzyskaniu oceny histologicznej preparatu operacyjnego do raka z wczesną inwazją (1 przypadek CaIA1, 2 przypadki CaIA2)

W grupie A w 41 (80,4%) przypadków uzyskano zgodne wyniki badania histologicznego wycinków celowanych z wynikami histologicznymi preparatów operacyjnych. W grupie B zgodność dotyczyła 33 (97%) przypadków. Zestawienie wyników badania histologicznego wycinków celowanych z wynikami badania histologicznego preparatów operacyjnych w grupie B obrazuje Tabela 4.22B.

**Tabela 4.22B Zestawienie wyników badania histologicznego wycinków z szyjki macicy z wynikami badania histologicznego preparatów operacyjnych w grupie B**

| **Wynik badania histologicz-nego wycinka** | **Wynik histologiczny z preparatu operacyjnego** | | | | | | | |
|---|---|---|---|---|---|---|---|---|
| | Brak zmian | CIN1 | CIN2 | CIN3 | Ca IA1 | Ca IA2 | *Ca invasi-vum* | Razem |
| Brak zmian | **1** | | | | | | | 1 |
| CIN1 | | **3** | | | | | | 3 |
| CIN2 | | | **8** | | | | | 8 |
| CIN3 | | | | **17** | 1 | | | 18 |
| Ca IA1 | | | | **1*** | **2** | | | 3 |
| Ca IA2 | | | | | | | | 0 |
| *Ca invasivum* | | | | | | | **4** | 4 |
| Razem | 1 | 3 | 8 | 18 | 3 | 0 | 4 | |

*ognisko raka wczesnoinwazyjnego zostało w całości usunięte wraz z wycinkiem klinowym

Analiza korelacji pomiędzy rozpoznaniem wstępnym a rozpoznaniem ostatecznym osobno dla Grupy A i dla Grupy B wykazała, że współczynnik korelacji Spearmana (R) wynosił odpowiednio 0,93 przy $p<0,001$ i 0,98 przy $p<0,001$. Na tej podstawie można uznać, że w obu grupach badanych kobiet stwierdza się prawie pełną korelację wyników badania histologicznego z wycinków celowanych z wynikami badania histologicznego preparatów operacyjnych, przy czym współczynnik korelacji R jest nieco wyższy dla Grupy B.

Porównanie obu grup pod względem zgodności wyników badania histologicznego wycinków celowanych z wynikami badania histologicznego preparatów operacyjnych testem U Manna-Whitney'a wykazało, że różnice między grupą A i grupą B nie są znamienne statystycznie ($p=0,19$).

## 5.0 OMÓWIENIE WYNIKÓW I DYSKUSJA

Częstość występowania raka szyjki macicy u kobiet w ciąży najprawdopodobniej jest zbliżona do tej u kobiet niecięższarnych w odpowiadających grupach wiekowych, choć ta hipoteza nie została potwierdzona w sposób pewny[74,85], ponieważ opracowania statystyczne dotyczące raka szyjki macicy u kobiet ciężarnych w większości są oparte na małych i niereprezentatywnych grupach[67,74,82,124,127,175,188].

Analiza naszego materiału przeprowadzona w oparciu o 14 942 hospitalizowanych kobiet ciężarnych wykazała obecność zmian CIN i raka inwazyjnego szyjki macicy w 0,86% przypadków, CIN w 0,73%, rak inwazyjny w 0,13% przypadków. Podane powyżej liczby zapewne nie oddają rzeczywistej częstości występowania CIN i raka szyjki macicy w całej populacji kobiet ciężarnych w Polsce w latach 1994 – 2004. Klinika jest ośrodkiem konsultacyjnym dla regionu małopolski, i jest tu kierowana większość ciężarnych z tymi zmianami. Odsetek zmian o charakterze LSIL w tym CIN1 wydaje się być znacznie zaniżony, co zapewne wynika z faktu, że pacjentki z takimi zmianami nie są wysyłane do ośrodków konsultacyjnych. Natomiast odsetek zmian o wyższym stopniu atypii oraz raka inwazyjnego może być nieco zawyżony ze względu na fakt, że Klinika Ginekologii, Położnictwa i Onkologii jest ośrodkiem referencyjnym, do którego kierowane są przypadki wymagające konsultacji. Zjawisko zawyżania statystyki zmian nowotworowych w opracowaniach ze szpitali specjalistycznych jest znane i zostało opisane w literaturze[63,154].

Taktyka postępowania diagnostycznego zmian na szyjce macicy u kobiet ciężarnych musi uwzględniać zarówno interes matki jak i płodu. Poprawne zaplanowanie procesu diagnostycznego wymaga odpowiedniego wyważenia

stosowanych metod w zależności od indywidualnej sytuacji klinicznej aby z jednej strony zapewniać jak najbardziej pewne rozpoznanie a z drugiej opierać się na jak najmniej inwazyjnych metodach.

W Polsce, podobnie jak w większości krajów badaniem przesiewowym raka szyjki macicy jest badanie cytologiczne. Warto tu zaznaczyć, że w niektórych krajach nie zaleca się wykonywania przesiewowych badań cytologicznych u kobiet ciężarnych. Brytyjskie wytyczne w uzasadnieniu wskazują na mniejszą czułość badania cytologicznego u ciężarnych oraz, że bezpieczeństwo odroczenia leczenia u ciężarnych jest dobrze udowodnione[45]. Ponadto to samo opracowanie powołując się na pracę Nevina[123] twierdzi, że częstość inwazyjnego raka szyjki macicy u ciężarnych jest niska a ciąża nie pogarsza rokowania. Polskie Towarzystwo Ginekologiczne w opublikowanych rekomendacjach dotyczących wczesnego wykrywania raka szyjki macicy nie tylko nie odradza wykonywania badań cytologicznych u kobiet w ciąży lecz nawet zaleca jej wykonanie jako badanie obowiązkowe[129],[142]. W Polsce zachorowalność na raka szyjki macicy należy wciąż do najwyższych w Europie a ogólnopolski program profilaktyki i wczesnego wykrywania raka szyjki macicy dopiero jest wprowadzany, dlatego też uzasadnione jest przeprowadzanie badań cytologicznych u ciężarnych co najmniej z dwóch powodów: po pierwsze można się spodziewać, że w Polsce zachorowalność na raka szyjki macicy u ciężarnych jest wyższa niż w krajach które od długiego czasu prowadzą cytologiczne badania przesiewowe. Po drugie należy wykorzystać fakt, że ciąża jest sytuacją skłaniającą kobiety do kontroli ginekologicznej co umożliwia wykonanie cytologii, często po raz pierwszy w życiu. Doświadczenia Norweskie wykazały bowiem, że zgłaszalność na badanie cytologiczne kobiet będących w ciąży jest 4,3 razy wyższa niż kobiet nieciężarnych[130].

Pobierając materiał komórkowy do badania cytologicznego rezygnujemy z wykonywania wymazów z kanału szyjki macicy, bo może to stanowić zagrożenie dla ciąży i szczególnie w I trymestrze może przyczynić się do zainicjowania poronienia[164]. Oceniając rozmazy cytologiczne kobiet ciężarnych należy mieć świadomość, że towarzyszące ciąży stany zapalne błony śluzowej szyjki macicy i pochwy a głównie infekcje grzybicze, zmiany w cytoplazmie i w jądrze komórkowym związane z infekcją HPV oraz przekształceniami doczesnowymi w obrębie szyjki macicy znacznie utrudniają ustalenie prawidłowego rozpoznania cytologicznego[14,18]. W naszym materiale uzyskano słabą korelację wyników badania cytologicznego z wynikami badania histologicznego wycinka celowanego wynoszącą 67,3% (R 0,29; $p<0,01$) co jest zgodne z doniesieniami innych autorów[9,95]. Wśród wyników niezgodnych przypadki cytologii przeszacowanej w stosunku do wyników badania histologicznego stanowiły 20,8% a cytologii niedoszacowanej 11,9%. Baldauf[9] uzyskał zgodność wyników badania cytologicznego z wynikami histologicznymi u kobiet ciężarnych wynoszącą 55,5%. Z większości publikacji wynika, że odsetek błędów w badaniu cytologicznym u ciężarnych wynosi 22 – 35%[19].

W latach 60, 70 ubiegłego wieku i wcześniej, podstawowym sposobem weryfikacji nieprawidłowego badania cytologicznego było wykonanie konizacji. Zasadę wykonywania konizacji w przypadkach nieprawidłowych wyników badania cytologicznego stosowano również u kobiet ciężarnych[6,22,59,72,145], czasami w I trymestrze usuwając uprzednio ciążę[41]. Wprowadzenie kolposkopii i wycinka celowanego stanowiło zwrot w sposobie postępowania ze zmianami w obrębie szyjki macicy, szczególnie u kobiet ciężarnych, ograniczając drastycznie ilość groźnych dla ciąży zabiegów konizacji szyjki macicy[26,30,61,99,117,131,167].

Od lat 80 XX wieku standardowym badaniem weryfikującym nieprawidłowe wyniki cytologiczne, również u kobiet w ciąży jest kolposkopia[10,17,20,26,45,67,68,78,99,142,183,184]. Zmiany w postaci proliferacji nabłonka gruczołowego i nasilenia procesu metaplazji zmieniają stopień reakcji na próbę z kwasem octowym, powodując znaczne zmniejszenie przejrzystości nabłonka. Poza tym znaczne zwiększenie unaczynienia błony śluzowej, jej przekrwienie i obrzęk, kruchość nabłonka oraz pojawianie się ektopijnych przekształceń doczesnowych dodatkowo utrudniają kolposkopową ocenę nabłonków[17,63,129,152,154]. Dlatego kolposkopia u kobiet ciężarnych winna być wykonywana przez doświadczonych kolposkopistów, mających doświadczenie ze zmianami morfologicznymi pojawiającymi się na szyjce macicy w ciąży. Opisane powyżej zmiany fizjologiczne w obrębie szyjki macicy związane z ciążą sprawiają, że po założeniu wziernika w większości przypadków dochodzi do rozchylenia się warg szyjki macicy, co pozwala na uwidocznienie w obrazie kolposkopowym dystalnego odcinka kanału szyjki macicy i ocenę kolposkopową tego odcinka błony śluzowej kanału szyjki.

W przypadkach kolposkopii niesatysfakcjonującej z powodu niepełnego uwidocznienia granicy międzynabłonkowej w I trymestrze ciąży najkorzystniejszym sposobem postępowania wydaje się być powtórzenie badania po 3 do 4 tygodniach. Wraz z zaawansowaniem ciąży dochodzi bowiem prawie we wszystkich przypadkach do zjawiska ewersji czyli przemieszczania się strefy transformacji na tarczę części pochwowej, u wieloródek pojawia się ponadto objaw ziejącego ujścia co dodatkowo poprawia wgląd w obręb początkowego odcinka kanału szyjki macicy[17,152]. W badanym materiale we wszystkich przypadkach w kontrolnym badaniu kolposkopowym w pełni uwidoczniono granicę

międzynabłonkową. To sprawia, że pomimo wspomnianych powyżej trudności w ocenie kolposkopowej związanych zarówno ze zmianami fizjologicznymi w obrębie szyjki macicy oraz towarzyszącymi ciąży zmianami nieonkologicznymi, ocena kolposkopowa jest możliwa a jej zgodność z oceną histologiczną wycinka celowanego jest wyższa niż między cytologią i histologią. Kolposkopia pozwala także na wybór najbardziej podejrzanego miejsca do pobrania wycinka do badania histologicznego. Wykonując pełne badanie kolposkopowe wraz z próbą z 3% kwasem octowym oraz próbą Schillera nie zaobserwowaliśmy ujemnego wpływu tego badania na ciążę.

W dostępnej literaturze można spotkać pewne rozbieżności związane z kwalifikacją do pobierania wycinków do badania histologicznego. Basta[19] zaleca biopsję diagnostyczną pod kontrolą kolposkopii w zmianach podejrzanych o CIN3 oraz o raka inwazyjnego. Amerykańskie Towarzystwo Kolposkopii i Patologii Szyjki Macicy (ASCCP) zaleca wykonywanie biopsji diagnostycznych w zmianach podejrzanych o HSIL oraz raka inwazyjnego, biopsje w przypadku obecności innych zmian są akceptowalne[184]. Baldauf i Dreyfus zalecają wykonywanie biopsji diagnostycznej w zmianach podejrzanych o CIN2 i CIN3, w przypadku niezgodności kolposkopii z badaniem cytologicznym, w przypadkach występowania zmian kolposkopowych o wątpliwym znaczeniu, oraz u kobiet, co do których zachodzi obawa, że nie będą zgłaszały się na wizyty kontrolne[9]. Natomiast Duncan, Kirkup i Singer proponują wykonywanie biopsji jedynie w przypadku podejrzenia inwazji[68,99]. Freeman-Wang i Walker w monografii The Cervix argumentują, że pobierając wycinki u ciężarnych z podejrzeniem CIN2 lub CIN3, przy braku kolposkopowych cech sugerujących inwazję, uzyskuje się niezwykle

małe prawdopodobieństwo przypadkowego wykrycia raka wczesnoinwazyjnego, jako że ogniska inwazji mają bardzo małe wymiary[74].

Pobieranie wycinków z szyjki macicy u kobiet ciężarnych do badania histologicznego, zgodnie z naszymi obserwacjami jest procedurą bezpieczną, co potwierdzają też inni autorzy[185]. W analizowanym materiale jedynie w jednym przypadku wystąpiło nieco większe krwawienie, które jednak nie stanowiło zagrożenia dla ciąży i nie wymagało dłuższego pobytu pacjentki w szpitalu. Nie stwierdziliśmy przypadków poronienia czy porodu przedwczesnego spowodowanych pobraniem wycinka, nie było także wymagane stosowanie leków tokolitycznych. W związku z powyższym procedurę pobierania wycinków celowanych, pod kontrolą kolposkopii można uznać za bezpieczną zarówno dla matki jak i dla płodu.

W analizowanym materiale zgodność oceny kolposkopowej z wynikami badania histologicznego wycinków celowanych dotyczyła 86,1% (R 0,8; $p<0,001$).

W latach 1994 – 1998 do oceny kolposkopowej szyjki macicy używaliśmy kolposkopii tradycyjnej (grupa A) a w latach 1999 – 2003 kolposkopii cyfrowej (grupa B). Kolposkopia cyfrowa okazała się szczególnie wartościowa w diagnostyce szyjki macicy u kobiet ciężarnych. U kobiet ciężarnych wymagane jest stosunkowo częste monitorowanie zmian na szyjce macicy, biorąc pod uwagę dynamikę tych zmian i w sposób systematyczny zmieniający się obraz szyjki macicy związany ze zmianami ciążowymi. Kolposkopia cyfrowa pozwala na porównanie kolejnych obrazów kolposkopowych wykonywanych w różnym czasie i lepszą ocenę dynamiki zmian. W badanej grupie kobiet ciężarnych zastosowanie kolposkopii cyfrowej przyczyniło się do uzyskania wyższej zgodności oceny

kolposkopowej z wynikami histologicznymi wycinków celowanych a także uzyskano wyższą zgodność oceny zmian na szyjce macicy w trakcie ciąży z rozpoznaniem ostatecznym. Różnice dotyczące precyzji rozpoznania między kolposkopią tradycyjną a kolposkopią cyfrową są jednak statystycznie nieznamienne. W badanej grupie kobiet ciężarnych nie udało się uzyskać znamiennej statystycznie różnicy w czułości kolposkopii cyfrowej, które wykazali u kobiet nieciężarnych Cristoforoni, Gerbaldo i Perino[56]. Praca Cristoforoni jest jedynym dostępnym doniesieniem, w którym udało się uzyskać znamienne różnice między czułością kolposkopii cyfrowej w porównaniu z kolposkopią tradycyjną. Wiele innych zalet kolposkopii cyfrowej dodatkowo przyczynia się do rosnącej popularności tej metody: umożliwia bowiem wykonywanie dokumentacji fotograficznej i filmowej, umożliwia wprowadzenie bazy danych pacjentek, do której automatycznie dołączane są również pliki graficzne. Kolposkopia cyfrowa daje również możliwość ponownego analizowania obrazów kolposkopowych bezpośrednio przed pobraniem wycinka celowanego, pozwala na możliwość ponownej analizy obrazów kolposkopowych w przypadkach następowo stwierdzanych niezgodności z wynikiem badania histologicznego, daje również możliwość zasięgnięcia konsultacji innego specjalisty, w tym również poprzez sieć komputerową.

Możliwość bezpośredniego porównania obrazów kolposkopowych z badań przeprowadzonych w różnym czasie sprawiła, że w grupie kobiet badanych z użyciem kolposkopii cyfrowej pobrano mniej powtórnych wycinków do ponownego badania histologicznego. Ma to pozytywne znaczenie psychologiczne dla badanych ciężarnych oraz zmniejsza koszty postępowania.

Wśród 13,9% kobiet, u których ocena kolposkopowa była niezgodna z wynikami badania histologicznego wycinków celowanych, we wszystkich przypadkach ocena była przeszacowana. Przeszacowanie dotyczyło kolposkopowego podejrzenia rozpoczynającej się inwazji, która nie została potwierdzona w badaniu histologicznym wycinków celowanych. Dostępne analizy wykazują podobną zgodność wyników oceny kolposkopowej z wynikami badania histologicznego wynoszącą od 72,6% do 87%[9,27,78]. Uwzględniając fakt, że pobieranie wycinka celowanego nie stanowi zagrożenia dla ciąży, lepiej pobrać wycinek celowany w takich przypadkach niż przeoczyć proces inwazyjny, który radykalnie zmienia dalsze postępowanie.

W jednym z największych, niedawno przeprowadzonych badań dotyczących niewykrywalności raka inwazyjnego w biopsji wykonanej pod kontrolą kolposkopii Costa[50] podaje, że ilość niewykrytych przypadków raka inwazyjnego w wyspecjalizowanym ośrodku kolposkopowym dotyczyła 5,8% (36 przypadków raka w stopniu IA1, 6 w stopniu Ca IA2 i 1 Ca IB) na 739 wykonanych biopsji. Zestawiając wyniki licznych autorów stwierdzono, że odsetek niewykrytych raków w wycinkach pod kontrolą kolposkopii wynosił od 0% do 8,9%[4,11,13,24,33,37,38,40,42,98,118,153,177]. Stwierdzenie zmian inwazyjnych w badaniu histologicznym materiału operacyjnego przeprowadzonego po okresie połogu dowodzi, że zmiany te były niewykryte w wycinkach celowanych pobranych w ciąży. Odsetek niewykrytych raków wczesnoinwazyjnych w ciąży i poza ciążą jest podobny[27,49,114,134]. W naszym materiale w wynikach histologicznych z konizacji szyjki macicy stwierdzono w 5 przypadkach Ca IA1 na 69 przypadków CIN2 i CIN3 uzyskanych w wyniku biopsji szyjki macicy w czasie ciąży, co stanowi 7,2%. Ze względu na kilkumiesięczny odstęp między pobraniem wycinka

celowanego w czasie trwania ciąży a wykonaniem konizacji szyjki macicy po połogu nie można jednoznacznie określić czy te przypadki należą do zmian nierozpoznanych w czasie ciąży, czy też są wynikiem progresji procesu karcinogenezy. W analizowanym materiale nie stwierdzono przypadków raka inwazyjnego w ocenie poporodowej. Dane powyższe nie wykluczają jednakże, że nawet w najbardziej precyzyjnie przeprowadzonej diagnostyce kolposkopowej możliwe są sytuacje niewykrycia raka inwazyjnego w wycinku diagnostycznym.

W analizowanym materiale ze względu na bezpieczeństwo ciąży nie pobierano materiału do badania histologicznego poprzez abrazję kanału szyjki macicy. Abrazja kanału szyjki macicy w opinii większości autorów jest niedopuszczalna u kobiet ciężarnych[125,184]. Jedynie w jednej pracy autorzy sugerują,, że w wyjątkowych sytuacjach abrazja kanału szyjki może być uzasadniona[88].

Rozpoznanie wczesnej inwazji w wycinku pobranym tradycyjnie kleszczykami biopsyjnymi nie jest łatwe i histopatolog często nie jest w stanie określić głębokości inwazji. W analizowanym materiale miało to miejsce w 3 przypadkach, gdzie wykonano w III trymestrze ciąży cięcie cesarskie z następowym radykalnym wycięciem macicy a wynik badania histologicznego materiału operacyjnego wykazał obecność raka wczesnoinwazyjnego. Natomiast w grupie B, gdzie w przypadkach podejrzanych o inwazję pobierano wycinek klinowy u 1 ciężarnej całą zmianę wczesnoinwazyjną zabrano z wycinkiem, a w pozostałych wynik badania histologicznego wycinka był zgodny z wynikiem badania histologicznego preparatu operacyjnego.

Jak już wspomniano taktyka postępowania terapeutycznego u ciężarnych ze zmianami na szyjce macicy musi uwzględniać interes zarówno ciężarnej jak i płodu, które nierzadko są rozbieżne. Optymalnym efektem postępowania terapeutycznego u ciężarnej ze zmianą o charakterze CIN lub rakiem inwazyjnym szyjki macicy jest zachowanie zdrowia matki oraz dziecka.

Wśród współczesnych autorów generalnie panuje zgoda dotycząca postępowania u kobiet ze zmianami o charakterze LSIL. W takich sytuacjach zaleca się kontrolę cytologiczno-kolposkopową i nie podejmuje się działań inwazyjnych diagnostycznych ani leczniczych. Zaleca się poród drogami natury oraz ponowną ocenę zmiany po zakończeniu okresu połogu[19,26,68,90,99,117,154,184]. Patsner proponuje jedynie jedno badanie cytologiczne i kolposkopowe w trakcie ciąży w przypadku zmian o charakterze LSIL, powtarzanie badań cytologicznych i kolposkopowych w ciąży uważa za zbędne, jako że ryzyko rozwoju inwazyjnego raka niezwykle małe[137].

Postępowanie w zmianach o wyższym stopniu atypii tj. CIN2 oraz CIN3 ma być ograniczone jedynie do postępowania diagnostycznego. Postępowanie terapeutyczne powinno być w sposób planowy opóźnione do czasu po zakończeniu okresu połogu[10,19,26,74,78,112,114,135,183,184]. ASCCP uznaje leczenie zmian przedinwazyjnych na szyjce macicy za niedopuszczalne[184].

Większość autorów zaleca monitorowanie zmian o charakterze CIN za pomocą cytologii i kolposkopii w trakcie trwania ciąży. Nie ma w tych przypadkach przeciwwskazań do porodu drogami natury[18,49,63,78,114,154,173,181,189].

O wiele trudniejszy problem kliniczny pojawia się w przypadku raka wczesnoinwazyjnego tj. w stopniu IA. Wykrycie raka wczesnoinwazyjnego w I trymestrze ciąży wydaje się być jedynym wskazaniem do konizacji[19,63,75,135,173].

Technika wykonywania konizacji u ciężarnych różni się nieco od klasycznych sposobów konizacji zimnym nożem. Proponuje się wykonywanie tak zwanych konizacji „płaskich" inaczej „monetarnych", po uprzednim założeniu szwów hemostatycznych[63,154].

ASCCP w swoich wytycznych zezwala na wykonanie procedury ekscyzyjnej (tj. wycinka klinowego, LEEP lub konizacji) w przypadku podejrzenia inwazji[184].

W przypadku raka z wczesną inwazją w stopniu IA2 i obecnymi niekorzystnymi kolposkopowo-histologicznymi czynnikami prognostycznymi, do których należą: „rozlany" wzrost guza, obecność naczyń patologicznych II stopnia, obecność zatorów nowotworowych w naczyniach oraz drobnokomórkowa postać raka; należy rozważyć nawet wykonanie histerektomii radykalnej w I trymestrze ciąży. Natomiast jeżeli rozpoznanie raka w stopniu IA ma miejsce w III trymestrze ciąży, nie zaleca się wykonywania konizacji a jedynie odroczenie rozwiązania ciąży do uzyskania dojrzałości płodu z następowym prostym usunięciem macicy w przypadku Ca IA1 i rozszerzonym wycięciem macicy typu Piver II w stopniu IA2.

W analizowanym materiale 2 ciężarne z rozpoznanym rakiem szyjki w stopniu IA1 nie zgodziły się na usunięcie macicy, w tych przypadkach wykonano cięcie cesarskie po 37 tygodniu ciąży. W okresie po połogu w 1 przypadku wykonano konizację, w drugim przypadku trachelektomię z powodu

niekorzystnych kolposkopowych czynników prognostycznych. W sytuacji wykonywania operacji oszczędzających, szczególnie konizacji szyjki macicy należy uświadomić pacjentkom, że w Ca IA1 poniżej 0,5% a w Ca IA2 w 5-8% przypadków są obecne przerzuty w węzłach chłonnych.

W literaturze ostatnich lat pojawiają się również doniesienia o alternatywnych sposobach leczenia. W raku szyjki macicy w stopniu IA2 i IB1 u ciężarnych Ungar przedstawił propozycję wykonania trachelektomii z zachowaniem ciąży[171]. Na 5 zabiegów wykonanych w I trymestrze ciąży w 2 przypadkach ciąża zakończyła się pomyślnie.

W raku szyjki macicy w stopniu IB rozpoznanym w I trymestrze ciąży należy wykonać radykalne wycięcie macicy, co miało miejsce w naszym materiale w 1 przypadku. Rozpoznanie raka w stopniu IB w II i III trymestrze ciąży aktualnie powala na odroczenie porodu do uzyskania możliwości przeżycia dziecka. Zwłoka w podjęciu leczenia w celu uzyskania przez płód zdolności do przeżycia według jednych autorów nie powinna przekraczać 6 tygodni[19], według innych 12 tygodni[125].

W naszym materiale u 6 kobiet z potwierdzonym w wycinku rakiem inwazyjnym wykonano cięcie cesarskie między 32 a 36 tygodniem ciąży z następowym radykalnym usunięciem macicy. Zwłoka w podjęciu leczenia operacyjnego wynosiła od 4 – 7 tygodni. Wyniki badania histologicznego w 3 przypadkach potwierdziły raka szyjki macicy w stopniu IB, w kolejnych 3 wykazały raka w stopniu IA. Jak już wspomniano wycinki celowane w tych przypadkach pobierano metodą tradycyjną przy użyciu kleszczyków biopsyjnych.

Znaczącym czynnikiem w podejmowaniu decyzji terapeutycznych w inwazyjnym raku szyjki macicy jest czas planowego opóźnienia leczenia operacyjnego. Bowiem u kobiet w których choroba nowotworowa zostaje zdiagnozowana przed 20 tygodniem ciąży istnieje konieczność usunięcia macicy wraz z płodem. Należy wspomnieć, że istnieją optymistyczne analizy dłuższego czasu planowego opóźnienia leczenia u kobiet ale oparte na niewielkich grupach kobiet[67,125, 129,140,161,170]. Van der Vange[174] analizował 23 kobiety z rakiem w I i w II stopniu zaawansowania, u których leczenie nowotworu opóźniono do 3 miesięcy i nie stwierdził statystycznie istotnych różnic w przeżywalności kobiet, u których planowo opóźniono leczenie w porównaniu do grupy kontrolnej. Te doniesienia pozwalają w określonych sytuacjach, kiedy ciąża jest bardzo pożądana na ostrożne próby nieco dłuższego odroczenia leczenia raka szyjki macicy.

W przypadkach raka szyjki macicy w stopniu IB2 – IIIB tradycyjnie zaleca się niezwłoczne wdrożenie leczenia po uzyskaniu pełnego rozpoznania, ewentualne opóźnienie leczenia nie powinno przekraczać 4 tygodni[19,140,169].

W naszym materiale u 2 pacjentek z rakiem w stopniu IIA po ukończonym 28 tygodniu ciąży w jednym przypadku i po ukończonym 31 tygodniu ciąży wykonano cięcie cesarskie z następową operacją radykalną sposobem Wertheim-Megsa. Opóźnienie w obu przypadkach wyniosło 2 tygodnie w trakcie których wdrożono terapię dexametazonem w celu przyspieszenia dojrzewania płuc płodu. W jednym przypadku raka w stopniu IIIA w 36 tygodniu wykonano cięcie cesarskie, bezpośrednio po ustaleniu rozpoznania i przekazano pacjentkę do leczenia radioterapią.

W literaturze ostatnich lat warto zwrócić uwagę na próby leczenia raka szyjki macicy w zaawansowaniu od IB2 chemoradioterapią w trakcie trwania ciąży

w II trymestrze ciąży. Przedstawione wyniki leczenia są bardzo obiecujące. Ciąże zakończyły się urodzeniem zdrowych dzieci zwykle po ukończeniu 33 tygodnia ciąży a obserwacja matek trwa od 24 do 80 miesięcy[8,94].

Sposób rozwiązania ciąży u kobiet z inwazyjnym rakiem szyjki macicy nie budzi wątpliwości. Zwykle wykonuje się cięcie cesarskie i jednoczasowo radykalny zabieg w przypadkach operacyjnych. Porody drogami natury zazwyczaj zdarzają się w przypadkach nierozpoznanej inwazji. Istnieją dane, że poród drogami natury w raku inwazyjny nie pogarsza rokowania, jednak nie są one w pełni udokumentowane[2,53,63,113,114,115]. Cliby, Dodson i Podratz, zanotowali 4 przypadki wznowy w bliźnie po nacięciu krocza w ciągu 30 lat u kobiet, które rodziły drogami natury, zalecają więc dokładną inspekcję krocza u kobiet z rakiem szyjki macicy, u których poród odbył się drogami natury[44]. Sood donosi o 10 (59%) przypadkach na 17 wznów miejscowych u kobiet z rakiem szyjki, które urodziły drogami natury w porównaniu do 1 na 7 (14%) wśród kobiet, u których wykonano cięcie cesarskie[160].

Podsumowując należy stwierdzić, że zarówno badania nad biologią i dynamiką rozwoju raka szyjki macicy z jednej strony oraz możliwości utrzymania przy życiu dzieci urodzonych powyżej 25 tygodnia ciąży sprawiają, że w coraz większym odsetku przypadków udaje się zabezpieczyć interes zarówno ciężarnej jak i płodu.

## 6.0 WNIOSKI

1. Kolposkopia i cytologia pomimo trudności wynikających z obecności zmian w obrębie nabłonków i podścieliska szyjki macicy związanych z ciążą, pozwalają na skuteczne wykrywanie i monitorowanie zmian śródnabłonkowych szyjki macicy oraz skuteczne wykrywanie wczesnoinwazyjnych postaci raka szyjki macicy.
2. Kolposkopia wydaje się być bardziej skuteczną metodą niż cytologia w wykrywaniu śródnabłonkowej neoplazji i wczesnoinwazyjnego raka szyjki macicy a głównie w monitorowaniu tych zmian. Szczególną wartość w monitorowaniu zmian śródnabłonkowych i uchwyceniu rozpoczynającej się inwazji ma kolposkopia cyfrowa, pozwala ona na zmniejszenie odsetka wielokrotnie pobieranych wycinków do badania histologicznego.
3. W przypadkach cytologiczno-kolposkopowego podejrzenia raka wczesnoinwazyjnego wycinek klinowy pozwala na bardziej dokładną ocenę histologiczną niż wycinek pobrany w sposób tradycyjny i nie ma negatywnego wpływu na ciążę.
4. Ciąża nie przyspiesza progresji zmian nieinwazyjnych szyjki macicy a poród w tych przypadkach może być prowadzony drogami natury, o ile nie ma innych przeciwwskazań.
5. Odroczenie terminu porodu do czasu uzyskania dojrzałości płodu w przypadkach raka z wczesną inwazją nie pogarsza rokowania. Także odroczenie leczenia w raku inwazyjnym w stopniu IB od 4-7 tygodni a w raku w stopniu IIA do 2 tygodni do czasu uzyskania przez płód zdolności do przeżycia nie wpływa na progresję zmiany.
6. Aktualne metody diagnostyczne śródnabłonkowej neoplazji szyjki macicy i raka wczesnoinwazyjnego w wysokim stopniu zgodne z ostatecznymi wynikami badania histologicznego oraz możliwości utrzymania przy życiu noworodków urodzonych powyżej 25 tygodnia ciąży umożliwiają w wysokim odsetku przypadków pomyślne rokowanie zarówno dla matki jak i dla płodu.

## STRESZCZENIE

Zmiany przednowotworowe i nowotworowe szyjki macicy stanowią stosunkowo rzadkie powikłanie przebiegu ciąży, chociaż rak szyjki macicy jest najczęstszym nowotworem u kobiet ciężarnych. Stanowią one jednak poważny problem kliniczny, gdyż w postępowaniu diagnostycznym a szczególnie terapeutycznym należy uwzględnić zarówno dobro ciężarnej jak i płodu.

W ciągu ostatnich 20 lat, dzięki wprowadzeniu badania kolposkopowego radykalnie zmieniło się postępowanie diagnostyczne u kobiet z nieprawidłowymi wynikami badania cytologicznego szyjki macicy. Dzięki kolposkopii zaistniała możliwość uzyskania wiarygodnego rozpoznania histologicznego na podstawie biopsji celowanej szyjki macicy. Ograniczyło to w znacznym stopniu wykonywanie konizacji diagnostyczno-terapeutycznej. Obserwacje wskazujące na brak wpływu ciąży na progresję zmian przedinwazyjnych, pozwalają na rozwiązanie ciąży w terminie porodu oraz drogami natury.

Najważniejszym problemem diagnostycznym jest uchwycenie momentu pojawienia się inwazji oraz rozpoznanie raka wczesnoinwazyjnego. Podstawową rolę wydaje się tu spełniać kolposkopia a szczególnie kolposkopia cyfrowa.

Celem pracy była:

1. Ocena wartości cytologii i kolposkopii w postępowaniu diagnostycznym w CIN i raku inwazyjnym szyjki macicy u kobiet ciężarnych.

2. Określenie wartości kolposkopii cyfrowej w porównaniu z kolposkopią tradycyjną w diagnostyce i obserwacji CIN oraz diagnostyce raka szyjki macicy z wczesną inwazją u kobiet ciężarnych.

3. Analiza zachowania się zmian o charakterze CIN i raka z wczesną inwazją w ciąży i połogu.

Materiał pracy stanowi 128 kobiet ciężarnych z nieprawidłowym rozmazem cytologicznym. Materiał badawczy podzielono na dwie grupy. Grupę A stanowi 69 ciężarnych diagnozowanych i leczonych w latach 1994 – 1998. Materiał grupy A analizowano retrospektywnie a do oceny kolposkopowej używano kolposkopii tradycyjnej. Grupę B stanowi 59 ciężarnych hospitalizowanych w klinice w latach 1999 – 2003, u których postępowanie diagnostyczne i terapeutyczne

przeprowadzono prospektywnie a do oceny kolposkopowej używano kolposkopii cyfrowej.

U wszystkich kobiet z grupy badanej, które zgłosiły się do badania konsultacyjnego z powodu nieprawidłowej cytologii pobierano ponownie wymaz do badania cytologicznego oraz w każdym przypadku wykonywano badanie kolposkopowe. U ciężarnych, u których w badaniu cytologiczno – kolposkopowym podejrzewano zmiany o charakterze HSIL pobierano wycinki do badania histologicznego pod kontrolą kolposkopii. W przypadkach podejrzenia zmiany wczesnoinwazyjnej u ciężarnych w grupie A pobierano wycinki kleszczykami biopsyjnymi. Natomiast u ciężarnych w grupie B pobierano wycinki klinowe.

W przypadkach histologicznego wyniku z materiału biopsyjnego CIN1, CIN2 i CIN3 dalsze postępowanie polegało na prowadzeniu obserwacji cytologicznej i kolposkopowej w odstępach 2 – 3 miesięcznych. W przypadkach, w których pobierano wycinki do badania histologicznego oceniono zgodność wyników badania cytologicznego i kolposkopowego z wynikiem badania histologicznego a także porównano zgodność wyników badania histologicznego z wycinków celowanych z wynikiem badania histologicznego preparatu operacyjnego w przypadkach w których wykonywano konizację lub operacje usunięcia macicy

Do analizy związku między badanymi zmiennymi użyto testu korelacji Spearmana określając współczynnik korelacji [R].

Ponadto porównano grupę A i grupę B pod względem trafności oceny kolposkopowej w odniesieniu do wyniku badania histologicznego wycinka celowanego za pomocą testu U Manna-Whitney'a. Obie grupy porównano także pod względem zgodności wyniku histologicznego wycinka celowanego z wynikiem histologicznym preparatu operacyjnego stosując test U Manna-Whitney'a.

Badanie histologiczne wycinków celowanych pobranych od 101 ciężarnych wykazało raka inwazyjnego u 10 (9,9%) kobiet ciężarnych, raka z wczesną inwazją stwierdzono u 5 (5,0%) kobiet ciężarnych, CIN3 w 43 przypadkach (42,6%), CIN2 w 28 (27,7%) oraz CIN1 w 14 (13,9%). W jednym przypadku biopsja wykazała jedynie obecność koilocytozy i stanu zapalnego w podścielisku.

Wyniki badania cytologicznego były zgodne w 67,3% przypadków z wynikami badania histologicznego wycinków a zgodność badania kolposkopowego z wynikami badania histologicznego dotyczyła 86,1% przypadków. Zgodność badania cytologicznego i kolposkopowego łącznie z wynikami badania histologicznego dotyczyła 91,7% przypadków.

Analiza korelacji oceny cytologicznej z wynikami badania histologicznego wycinków celowanych wykazała, że współczynnik korelacji Spearmana wynosi R 0,29 p<0,01. Analiza korelacji oceny kolposkopowej z wynikami badania histologicznego wycinków celowanych wykazała, że współczynnik korelacji Spearmana wynosi R 0,80 p<0,001. Tak więc ocena kolposkopowa w wyższym stopniu niż badanie cytologiczne koreluje z wynikami badania histologicznego wycinka celowanego.

Analiza zgodności badania kolposkopowego z wynikami badania histologicznego w grupie A (kolposkopia tradycyjna) oraz w grupie B (kolposkopia cyfrowa) wykazała, że współczynnik korelacji Spearmana (R) był wyższy dla grupy B (R 0,85 p<0,001) niż dla grupy A (R 0,76 p<0,001). Jednak porównanie obu grup testem U Manna-Whitney'a nie wykazało znamiennych statystycznie różnic (p 0,41).

U 12 kobiet z rakiem inwazyjnym wdrożono leczenie operacyjne, w 11 przypadkach po uprzednim cięciu cesarskim, oraz w 1 przypadku raka w stopniu IB w I trymestrze ciąży. U 2 kobiet z rakiem w stopniu IA1, które nie zgodziły się na usunięcie macicy wykonano cięcie cesarskie w 37 tygodniu ciąży, a po zakończeniu połogu, przed wdrożeniem leczenia operacyjnego wykonano ponownie pełną diagnostykę szyjki macicy. U 1 kobiety z rakiem w stopniu IIIA wykonano cięcie cesarskie w III trymestrze ciąży i następnie skierowano na radioterapię.

Po ustaleniu rozpoznania w ciąży u kobiet ze zmianami o charakterze CIN1, CIN2 i CIN3 zlecano poród drogami natury o ile nie występowały wskazania położnicze do cięcia cesarskiego. Po zakończeniu połogu we wszystkich przypadkach wykonano ponownie pełną diagnostykę szyjki macicy, która w 22 przypadkach wykazała obecność CIN1, w 29 CIN2, w 41 CIN3 i w 3 Ca IA1. W postępowaniu terapeutycznym w CIN1 w 19 przypadkach prowadzono

obserwację cytologiczno-kolposkopową, w 3 wykonano LEEP, W CIN2 w 11 przypadkach wykonano LEEP i w 18 konizację, w CIN3 w 8 przypadkach wykonano LEEP i w 33 przypadkach konizację. Na 3 przypadki z Ca IA1 w 2 wykonano konizację a w 1 trachelektomię z limfadenektomię laparoskopową.

Analiza korelacji pomiędzy rozpoznaniem wstępnym a rozpoznaniem ostatecznym osobno dla obu grup z zastosowaniem współczynnika korelacji Spearmana wykazała prawie pełną korelację. Grupa A; R 0,93 p<0,001, grupa B 0,98 przy p<0,001. Współczynnik korelacji dla grupy B jest nieco wyższy, jednak różnice między grupami są nieznamienne statystycznie p 0,19.

Na podstawie uzyskanych wyników badania i ich analizy sformułowano następujące wnioski:

1. Kolposkopia i cytologia pomimo trudności wynikających z obecności zmian w obrębie nabłonków i podścieliska szyjki macicy związanych z ciążą, pozwalają na skuteczne wykrywanie i monitorowanie zmian śródnabłonkowych szyjki macicy oraz skuteczne wykrywanie wczesnoinwazyjnych postaci raka szyjki macicy.
2. Kolposkopia wydaje się być bardziej skuteczną metodą niż cytologia w wykrywaniu śródnabłonkowej neoplazji i wczesnoinwazyjnego raka szyjki macicy a głównie w monitorowaniu tych zmian. Szczególną wartość w monitorowaniu zmian śródnabłonkowych i uchwyceniu rozpoczynającej się inwazji ma kolposkopia cyfrowa, pozwala ona na zmniejszenie odsetka wielokrotnie pobieranych wycinków do badania histologicznego.
3. W przypadkach cytologiczno-kolposkopowego podejrzenia raka wczesnoinwazyjnego wycinek klinowy pozwala na bardziej dokładną ocenę histologiczną niż wycinek pobrany w sposób tradycyjny i nie ma negatywnego wpływu na ciążę.
4. Ciąża nie przyspiesza progresji zmian nieinwazyjnych szyjki macicy a poród w tych przypadkach może być prowadzony drogami natury, o ile nie ma innych przeciwwskazań.
5. Odroczenie terminu porodu do czasu uzyskania dojrzałości płodu w przypadkach raka z wczesną inwazją nie pogarsza rokowania. Także

odroczenie leczenia w raku inwazyjnym w stopniu IB od 4-7 tygodni a w raku w stopniu IIA do 2 tygodni do czasu uzyskania przez płód zdolności do przeżycia nie wpływa na progresję zmiany.

6. Aktualne metody diagnostyczne śródnabłonkowej neoplazji szyjki macicy i raka wczesnoinwazyjnego w wysokim stopniu zgodne z ostatecznymi wynikami badania histologicznego oraz możliwości utrzymania przy życiu noworodków urodzonych powyżej 25 tygodnia ciąży umożliwiają w wysokim odsetku przypadków pomyślne rokowanie zarówno dla matki jak i dla płodu.

**ABSTRACT**

Cervical intraepithelial neoplasia (CIN) and cervical cancer are relatively rare complication of pregnancy, although cervical carcinoma is the most common malignancy associated with pregnancy. Nevertheless that is a considerable clinical concern that require thorough diagnostic and particularly therapeutic approach to provide optimum management for both the mother and the fetus.

Within recent 20 years implementation of colposcopy made utter change in diagnostic management of cytological epithelial cell abnormalities. Colposcopy provided possibility to obtain adequate cervical biopsy specimen. That limited significantly indications for cone biopsy. Numerous reports indicate that delay of treatment of preinvasive disease till postpartum is safe and vaginal delivery can be recomended.

The most important diagnostic issue is to detect invasive process and to single out early invasive cancer. Colposcopy is the key method and digital colposcopy seems to have special advantages.

The aim of the study was to:

1. Estimate the value of cytology and colposcopy in diagnostic process of CIN and invasive cervical cancer in pregnancy.
2. Determine the value of digital colposcopy in diagnostics and monitoring of CIN and invasive cervical cancer in pregnancy comparing to control group evaluated by traditional colposcopy.
3. Analysis of behavior of CIN and early invasive cancer in pregnancy and puerperium.

We analyzed 128 pregnant women with cytological epithelial cell abnormalities. Material was divided into two groups. Group A is a retrospective material of 69 pregnant women diagnosed and treated in years 1994-1998, when traditional colposcopy was used. Group B is a prospective material and constitutes of 59 pregnant women diagnosed and treated in years 1999-2003, when digital colposcopy was implemented.

In all women referred to consultation with abnormal cytology result, repeated cytology and colposcopy was performed. In all HSIL suspected cases colposcopy controlled cervical biopsy was performed. In group A in cases suspected of early invasive cancer cervical biopsy was performed, while in group B wedge cervical biopsy was performed.

If CIN1, CIN2 and CIN3 histological result was obtained, monitoring evaluation based on cytology and colposcopy repeated every 2-3 months was implemented. In cases where biopsy was performed concordance of cytology and colposcopy with biopsy histology result was evaluated. The latter was compared with histology of cone or hysterectomy specimen as well. Spearman's rank correlation was used. Group A and group B were compared using U Mann-Whitney test.

Cervical biopsy was performed in 101 pregnant women. Histology of biopsy specimens revealed: invasive cancer in 10 (9,9%) cases, early invasive cancer in 5 (5,0%), CIN3 in 43 (42,6%), CIN2 in 28 (27,7%), CIN1 in 14 (13,9%). In one case biopsy revealed koilocytosis and inflammation, no CIN.

Cytologic results were concordant in 67,3% with biopsy histological results (R 0,29 p<0,01). Colposcopic impression was concordant in 86,1% with biopsy histological results (R 0,80 p<0,001). Colposcopic impression demonstrate higher concordance with biopsy histology than cytologic results.

Analysis of colposcopy impression concordance with biopsy histology for group A (traditional colposcopy) and group B (digital colposcopy) showed higher concordance in group B (R 0,85 p<0,001) comparing to group A (R 0,75 p<0,001). Comparison of group A with group B showed no statistical difference (p 0,41).

In 12 women with invasive cervical cancer surgical treatment was implemented in 11 cases following cesarean section and in 1 IB cancer in I trimester radical hysterectomy was performed with fetus *in utero*. In 2 women with cervical cancer IA1 that refused hysterectomy cesarean section was performed after 37 week of gestation, repeated complete diagnostics was performed in those cases after puerperium. In 1 woman with cervical cancer IIIA cesarean section was performed, afterwards patient was referred for radiotherapy.

In all CIN patients vaginal delivery was recommended due to lack of other contraindications. After puerperium all cases were submitted to complete diagnostics of the cervix. CIN1 was revealed in 22 cases, CIN2 in 29, CIN3 in 41 and Ca IA1 in 3 cases. In cases of CIN1 cytologic and colposcopic follow up was performed, LEEP was performed in 3 patients. In cases of CIN2 LEEP was performed in 11 patients and cold knife conisation in 18 patients. In cases of CIN2 LEEP was performed in 8 cases and cold knife conisation in 33 patients. In cases of Ca IA1 and cold knife conisation was performed in 2 patients and in 1 patient trachelectomy with laparoscopic lymphadenectomy was performed.

Analysis of correlation between initial and final diagnosis showed almost complete correlation. Group A R 0,93 p<0,001, group B 0,98 p<0,001. Correlation for group B is slightly higher but there is no statistical significance between groups p 0,19.

The following conclusions has been created on the basis of the obtained results:

1. Despite diagnostic difficulties resulting from pregnancy related changes of epithelium and stroma, colposcopy and cytology effectively enable diagnosis and monitoring of cervical intraepithelial neoplasia and effectively enable diagnosis of early invasive cervical cancer.
2. Colposcopy seems to be more efficient method than cytology in detecting CIN and early cervical cancer, and especially in monitoring those lesions. The special value is ascribed to digital colposcopy that enables diminution of the percentage of repeated biopsies.
3. In cases of suspected early invasive cancer wedge biopsy enables more precise histological evaluation than traditional biopsy and does not have negative influence on pregnancy.
4. Pregnancy do not accelerate progression of preinvasive cervical lesions and vaginal delivery may be recommended if other contraindications are missing.
5. Planned delay of treatment in early invasive cancer until fetal maturity is achieved do not worsens prognosis. Similarly planned delay of treatment in invasive caner stage IB from 4 – 7 weeks and in stage IIA 2 weeks to achieve fetal ability to survive do not influence progression of the disease.

6. Present diagnostic methods detecting CIN and early invasive cancer that highly correlate with definitive histological results together with ability to keep alive infants born after 25 week of gestation enable in high percentage good prognosis both for the mother and the fetus.

**BIBLIOGRAFIA**


1. Ahdoot D. Van Nostrand KM. Nguyen NJ. Tewari DS. Kurasaki T. DiSaia PJ. Rose GS. The effect of route of delivery on regression of abnormal cervical cytologic findings in the postpartum period. AmJ Obstet Gynecol. 178(6):1116-20, 1998 Jun.
2. Allen DG. Planner RS. Tang PT. Scurry JP. Weerasiri T. Invasive cervical cancer in pregnancy. Australian & New Zealand Journal of Obstetrics & Gynaecology. 35(4):408-12, 1995 Nov.
3. Alliance for Cervical Cancer Prevention (ACCP). Planning and Implementing Cervical Cancer Prevention and Control Programs: A Manual for Managers. Seattle: ACCP; 2004
4. Ang MS, Kaufman RH, Adam E, Riddle G, Irwin JF, Reeves KO, Simon TL. Colposcopically directed biopsy and loop excision of the transformation zone: comparison of histologic findings. J Reprod Med 1995;40:167–70
5. Anttila T., Saikku P., Koskela P. et al. Serotypes of Chlamydia trachomatis and risk for development of cervical squamous cell carcinoma. JAMA 2001;285,47-51
6. Apgar BS. Zoschnick LB. Triage of the abnormal Papanicolaou smear in pregnancy. Primary Care; Clinics in Office Practice. 1998,25(2),483-503
7. Averette HE, Nasser N, Yankow SL, et al. Cervical conization in pregnancy. Analysis of 180 operations. Am J. Obstet Gynecol. 1970;106:543-547
8. Bader A.A. Petru E. Winter R. Long-term follow-up after neoadjuvant chemotherapy for high-risk cervical cancer during pregnancy. Gynecologic Oncology. 2007,105(1), 269-272)
9. Baldauf JJ. Dreyfus M. Ritter J. Philippe E. Colposcopy and directed biopsy reliability during pregnancy: a cohort study. European Journal of Obstetrics & Gynecology and Reproductive Biology 62 (1995) 31-36
10. Baldauf JJ. Dreyfus M. Gao J. Ritter J. Philippe E. Management of pregnant women with abnormal cervical smears. A series of 146 patients. Journal de Gynecoogie, Obstetrique et Biologie de la Reproduction 25(6):582-7, 1996
11. Baldauf JJ. Dreyfus M. Ritter J. Philippe E. An analysis of the factors involved in the diagnostic accuracy of colposcopically directed biopsy. Acta Obstetricia et Gynecologica Scandinavica. 76(5):468-73, 1997 May.
12. Baltzer J. Regenbrecht ME. Kopcke W. Zander J. Carcinoma of the cervix and pregnancy. International Journal of Gynaecology & Obstetrics. 31(4):317-23, 1990 Apr.
13. Barker B, Garcia F, Lozevski J, Warner J, Hatch K. The correlation between colposcopically directed cervical biopsy and loop electrosurgical excision procedure pathology and the effect of time on that agreement. Gynecol Oncol 2001;82:22– 6

14. Basta A. Decidual ectopy in pregnancy. in The Cervix Edited by Joseph A Jordan, Albert Singer. Blackwell Publishing 2006.

15. Basta A. Rola infekcji wirusowych w etiopatogenezie raka szyjki macicy w Onkologia Ginekologiczna pod redakcją Janiny Markowskiej, Wydawnictwo Medyczne Urban&Partner, Wrocław 2002, str. 425-440

16. Basta A. Znaczenie infekcji wirusowej (HPV) oraz obniżonego poziomu witaminy A w surowicy krwi, jak i niektórych czynników osobniczych i środowiskowych w morfogenezie raka szyjki macicy. Biblioteka Collegium Medicum UJ, Kraków, 1990

17. Basta A., Kolawa W.: Znaczenie kolposkopii w wykrywaniu zmian patologicznych w obrębie szyjki macicy u kobiet ciężarnych. w Problemy współczesnej perinatologii pod redakcją Z. Zdebskiego, R. Lauterbacha, K. Rytlewskiego, J. Tomaszczyka, Wydawca Studio PIN, Kraków, 2001

18. Basta A., Pityński K. Ciąża powikłana infekcjami wirusowymi w Wybrane Zagadnienia Intensywnego Nadzoru Położniczego pod redakcją Józefa Kality, Wydawnictwo Przegląd Lekarski, Kraków 2001.

19. Basta A., Szczudrawa A. Ciąża powikłana schorzeniami onkologicznymi w Wybrane Zagadnienia Intensywnego Nadzoru Położniczego pod redakcją Józefa Kality, Wydawnictwo Przegląd Lekarski, Kraków 2001.

20. Basta A., Szczudrawa A., Pityński K., Kolawa W. Znaczenie kolposkopii i kolposkopii skomputeryzowanej w postępowaniu diagnostycznym, obserwacji klinicznej i kwalifikacji terapeutycznej śródnabłonkowej neoplazji i raka szyjki macicy z wczesną inwazją u kobiet ciężarnych. Ginekol. Pol. 2002 T. 73 nr 4 s. 307-313.

21. Beahrs OH, Henson DE, Hutter RVT et al. Manual for staging of cancer. Wyd. 3 JB Lippincott, Philadelphia 1988,151-153

22. Beecham CT, Andros GJ. Cervical cancer complicated by pregnancy. Obstet. Gynec. 16: 521, 1960

23. Bekassy Z, Iosif C: Laser miniconisation and the outcome of subsequent pregnancy. Arch. Gynecol. (1996), 258-275

24. Benedett JL, Anderson GH, Boyes DA. Colposcopic accuracy in the diagnosis of microinvasive and occult invasive carcinoma of the cervix. Obstetrics & Gynaecology. 1985,65(4);557-62

25. Benedet JL, Bender H, Jones H 3rd, Ngan HY, Pecorelli S. FIGO staging classifications and clinical practice guidelines in the management of gynecologic cancers. FIGO Committee on Gynecologic Oncology. Int J Gynaecol Obstet. 2000 Aug;70(2):209-62.

26. Benedet JL. Boyes DA. Nichols TM. Millner A. Colposcopic evaluation of pregnant patients with abnormal cervical smears. British Journal of Obstetrics & Gynaecology. 84(7):517-21, 1977 Jul.

27. Benedet JL., Selke PA, Nickerson KG. Colposcopic evaluation of abnormal Papanicolaou smears in pregnancy. Am J Obstet Gynecol. 1987;157:932-937

28. Berg M., Stendlund A., Functional interactions between papillomavirus E1 and E2 proteins. J. Virol. 1997;71,3853-3859

29. Bergeron C., Jeannel D., Poveda J., Cassonet P., Orth G. Human papillomavirus testing in women with mild cytologic atypia. Obstet Gynecol. 2000;95,821-827

30. Bertini-Oliveira AM, Keppler MM, Luisi A, Tarico S, Lopes VLD, Delascio D, Camano L. Comparative evaluation of abnormal cytology, colposcopy, and histopathology in preclinical cervical malignancy during pregnancy. Acta Cytol 1982;26:636

31. Biernat I. Szczudrawa A. Tomaszczyk J. Ludwin A. Infekcja wirusem brodawczaka ludzkiego u kobiet ciężarnych. Gin Pol 2003,74,10

32. Biernat I., Ludwin A, Kolawa W., Jach R, Kula M. Chlamydia trachomatis u kobiet z prawidłowymi rozmazami cytologicznymi i zmianami o charakterze SIL. Twój Mag. Med. 2003 R. 8 nr 1 s. 75

33. Bonardi R, Cecchini S, Grazzini G, Ciatto S. Loop electrosurgical excision procedure of the transformation zone and colposcopically directed punch biopsy in the diagnosis of cervical lesions. Obstet Gynecol 1992;80:1020–2.

34. Bosch F.X., Munoz N., de Sanjose S. et al. Risk factors for cervical cancer in Colombia and Spain. Int. J. Cancer. 1992;52,750-758

35. Bręborowicz J, Bręborowicz D. Patologia raka szyjki macicy w Onkologia Ginekologiczna pod redakcją Janiny Markowskiej, Wydawnictwo Medyczne Urban&Partner, Wrocław 2002, str. 445-457

36. Bryan G.T., Olsen M.R., Robins H.I. Historia naturalna i biologia nowotworów w Podręcznik onkologii klinicznej pod redakcją Janusza Pawlęgi Wydawnictwo Przegląd Lekarski, Kraków 2001, str. 1 – 20.

37. Burger MP, Hollema H. The reliability of the histologic diagnosis in colposcopically directed biopsies: a plea for LETZ. Int J Gynecol Cancer 1993;3:385–90.

38. Buxton EJ, Luesley DM, Shafi MI, Rollason M. Colposcopically directed punch biopsy: a potentially misleading investigation. Br J Obstet Gynaecol 1991;98:1273–6.

39. Chan WK. Klock G. Bernard HU. Progesterone and glucocorticoid response elements occur in the long control regions of several human papillomaviruses involved in anogenital neoplasia. Journal of Virology. 63(8):3261-9, 1989 Aug.

40. Chappatte OA, Byrne DL, Raju KS, Nayagam M, Kenney A. Histological differences between colposcopic-directed biopsy and loop excision of the transformation zone (LETZ): a cause for concern. Gynecol Oncol 1991;43:46–50.

41. Charkviani L. Charkviani T. Natenadze N. Tsitsishvili Z. Cervical carcinoma and pregnancy. Clinical & Experimental Obstetrics & Gynecology. 30(1):19-22, 2003.

42. Chen R-J, Chang D-Y, Yen M-L, Fung Lee E, Chow S-N, Huang S-C, Hsieh C-Y. Independent clinical factors which correlate with failures in diagnosing early cervical cancer. Gynecol Oncol 1995;58: 356–61 doi:10.1006/gyno.1995.1242.

43. Chung G.T., Huang D.P., Lo K.W. et al. Genetic lesion in the carcinogenesis of cervical cancer. Anticancer Res. 1992;12,1485-1490

44. Cliby WA. Dodson MK. Podratz KC. Cervical cancer complicated by pregnancy: episiotomy site recurrences following vaginal delivery. Obstetrics & Gynecology. 84(2):179-82, 1994 Aug.

45. Colposcopy And Programme Management. Guidelines for the NHS Cervical Screening Programme. NHSCSP Publication No 20 Published by: NHS Cancer Screening Programmes 2004

46. Connor JP. Noninvasive cervical cancer complicating pregnancy. [Review] Obstetrics & Gynecology Clinics of North America. 25(2):331-42, 1998 Jun.

47. Copeland LJ. Silva EG. Gershenson DM. Morris M. Young DC. Wharton JT. Superficially invasive squamous cell carcinoma of the cervix. Gynecologic Oncology. 45(3):307-12, 1992 Jun.

48. Coppleson LW. Brown B. Observations on a model of the biology of carcinoma of the cervix. Am J Obstet Gynecol. 122:127, 1975

49. Coppola A. Sorosky J. Casper R. Anderson B. Buller RE. The clinical course of cervical carcinoma in situ diagnosed during pregnancy. Gynecologic Oncology. 67(2):162-5, 1997 Nov.

50. Costa S., De Nuzzo M., Rubino A., Rambelli V., Marinelli M., Santini D., Cristiani P., Bucchi L. Independent determinants of inaccuracy of colposcopically directed punch biopsy of the cervix. Gynecologic Oncology. 90(1), 57-63, 2003.

51. Cox JT, Lorincz AT, Schiffman MH i wsp. HPV testing by hybrid capture appears to be useful in triaging women with cytological diagnosis of ASCUS. Am. J. Obstet. Gynecol. 1995,164:1461-1471

52. Cramer D.W., Cutler S.J. Incidence and histopathology of malignancies of female genital organs in the United States, Am J Obstet Gynecol 118:443,1974

53. Creasman WT, Fetter BF, Clarke-Pearson DL et al. Management of stage Ia carcinoma of the cervix. Am J Obstet Gynecol 153:164,1985

54. Creasman WT, Parker RT. Microinvasive carcinoma of the cervix. Clin Obstet Gynecol 16:261,1973

55. Creasman WT. New gynecologic cancer staging. Gynecol. Oncol 1995;58,2157-2158

56. Cristoforoni PM. Gerbaldo D. Perino A. Computerized colposcopy: results of a pilot study and analysis of its clinical relevance. Obstetrics & Gynecology. 85(6):1011-6, 1995 Jun.

57. Crum CP. Symposium part 1: Should the Bethesda System terminology be used in diagnostic surgical pathology?: Point. Int J Gynecol Pathol. 2003 Jan;22(1):5-12.

58. Cuzick J, Szarewski A, Terry G, Ho L, Handby A, Maddox P, Anderson M, Koczan G, Steele ST, Guillebaud J. Human Papilloma Virus testing in primary cervical screening. Lancet 1995;345:1533-1536

59. Daskal JL, Pitkin RM. Cone biopsy of the cervix during pregnancy. Obstet. Gynec. 32: 1-5, 1968 Jul.

60. de Roda Husman AM, Walboomers JMM, Hopman E, et al. HPV prevalence in cytomorphologically normal cervical scrapes of pregnant women as determined by PCR: the age-related pattern. J Med Virol 46(2):97-102, 1995 Jun.

61. Depertrillo AD, Townsend DE, Morrow CP, Lickirsh GM, Disaia PJ, Roy M. Colposcopic evaluation of the abnormal Papanicolaou test in pregnancy. Am J Obstet Gynecol 1975;121:441

62. DiSaia P.J., Creasman W.T. Inwazyjny rak szyjki macicy w Ginekologia Onkologiczna wydanie polskie pod redakcją Radzisława J. Sikorskiego, Wydawnictwo Czelej, Lublin 1999, str. 73-135

63. DiSaia P.J., Creasman W.T. Nowotwory w ciąży w Ginekologia Onkologiczna wydanie polskie pod redakcją Radzisława J. Sikorskiego, Wydawnictwo Czelej, Lublin 1999, str. 517-560

64. DiSaia P.J., Creasman W.T. Wczesne etapy nowotworzenia w obrębie szyjki macicy w Ginekologia Onkologiczna wydanie polskie pod redakcją Radzisława J. Sikorskiego, Wydawnictwo Czelej, Lublin 1999, str. 15-52

65. Dudkiewicz J. Waksmanski B. Cieślak-Stec M. Korzeniowska-Kumaszka E. Analiza kliniczna profilaktycznych badań cytologicznych u kobiet ciężarnych ocenionych według systemu Bethesda. Ginekologia Polska. 73(4):314-9, 2002

66. Duensing S., Lee L.Y., Duensing A. et al. The human papillomavirus type 16 E6 and E7 oncoproteins cooperate to induce mitotic defects and genomic instability by uncoupling centrosome duplication from the cell division cycle. Proc. Natl. Acad. Sci. USA 2000;97,10002-10007

67. Duggan B. Muderspach L. Roman L. Cervical cancer in pregnancy: reporting on planned delay in therapy. Obstet. Gynecol. (1993) 82, 598-602

68. Duncan I.D. CIN i wczesny rak inwazyjny szyjki macicy u kobiet ciężarnych Materiały Naukowe III Sympozjum Patologii Szyjki macicy i Kolposkopii, Kraków 1992, 64-66

69. Economos K. Perez Veridiano N. Delke I. Collado ML. Tancer ML. Abnormal cervical cytology in pregnancy: a 17-year experience. Obstetrics & Gynecology. 81(6):915-8, 1993 Jun.

70. Emerich J. Leczenie operacyjne raka szyjki macicy w Onkologia Ginekologiczna pod redakcją Janiny Markowskiej, Wydawnictwo Medyczne Urban&Partner, Wrocław 2002, str.489-508.

71. Falcinelli C, van Belkum A, Schrauwen L, Seldenrijk K, Quint WGV Absence of human papillomavirus type 16 E 6 transcripts in HPV 16 infected, cytologically normal cervical scrapings. J Med Virol 40: 261 – 265,1993

72. Ferguson JH, Brown GC. Surg. Gynec. Obstet. 111: 603, 1960

73. Fox H. Histopathology of microcarcinoma of uterine cervix. J Exper Clin Cancer Res, 1990,9,267

74. Freeman-Wang T, Walker P. The management of cervical pre-malignancy and malignancy in pregnancy. in The Cervix Edited by Joseph A Jordan, Albert Singer. Blackwell Publishing 2006.

75. Frega A. Scirpa P. Corosu R. Verrico M. Scarciglia M.L. Primieri M.R. Palazzo A. Iacovelli R. Moscarini M. Clinical management and follow-up of squamous intraepithelial cervical lesions during pregnancy and postpartum. Anticancer Research. 2007,27(4 C),2743-2746

76. Gilotra PM, Krupp PJ, Collins JH. Carcinoma in situ of the cervix uteri during pregnancy. Surg Gynecol Obstet 1976;142:398

77. Goluda M. Stany przedrakowe i rak mikroinwazyjny szyjki macicy w Onkologia Ginekologiczna pod redakcją Janiny Markowskiej, Wydawnictwo Medyczne Urban&Partner, Wrocław 2002, str. 458-469

78. Guerra B. De Simone P. Gabrielli S. Falco P. Montanari G. Bovicelli L. Combined cytology and colposcopy to screen for cervical cancer in pregnancy. Journal of Reproductive Medicine. 43(8):647-53, 1998 Aug.

79. Guijon F, Cervix in pregnancy. Abstracts: II Międzynarodowy Kongres Kolposkopii i Patofizjologii Dolnego Odcinka Żeńskiego Narządu Płciowego Dla Krajów Europy Środkowej i Wschodniej, Kraków 29 11 – 2 12 2006.

80. Hakama M, Magnus K, Pettersson F, Storm H, Tulinius H. Effect of organized screening on the risk of cervical cancer in the nordic countries w Cancer Screening pod red. Miller AB, Chamberlain J, Day NE, Hakama M, Prorok PS. Wyd. UICC Project on Evaluation of Screening for Cancer, Cambridge 1991, str. 153-162

81. Heatley MK, Bury JP, The correlation between the grade of dyscaryosis on cervical smear, grade of cervical intraepithelial neoplasia (CIN) on punch biopsy and the final histological diagnosis on cone biopsies of the cervix. Cytopathology, 1998, 9, 93-99

82. Heinzl S. Kolposkopie In der Schwangerschaft. Arbeitstagung AG Cervixpatologie und Kolposkopie, Freiburg 1990

83. Hellberg D. Axelsson O. Gad A. Nilsson S. Conservative management of the abnormal smear during pregnancy. A long-term follow-up. Acta Obstetricia et Gynecologica Scandinavica. 66(3):195-9, 1987

84. Herting W, Hanrath C. Gynäkologische Zytologie.Vagina.Zervix.Endometrium. Mülcheim. H.U.F.-Verlag; 1994.

85. Hilgarth M. Schwangerschaft und Krebs w Geburstbilfe - Geburstmedicin. Springer, Berlin, Heidelberg, New York, 1995

86. IARC Working Group on the Evaluation of Cervical Screening Programmes. Screening for squamous cervical cancer: Duration of low risk after negative results of cervical cytology and its implication for screening policies. British Medical Journal 293:659-664

87. International Agency for Research on Cancer, GLOBOCAN 2002: http://www-dep.iarc.fr/ dane pobrano z bazy dn. 2005-01-24.

88. International Collaboration of Epidemiological Studies of Cervical Cancer. Cervical carcinoma and reproductive factors: Collaborative reanalysis of individual data on 16,563 women with cervical carcinoma and 33,542 women without cervical carcinoma from 25 epidemiological studies. International Journal of Cancer. 2006,119(5),1108-1124

89. Jafari K. Sansguiri R. Role of endocervical curettage in colposcopy. American Journal of Obstetrics & Gynecology. 131(1):83-6, 1978 May 1

90. Jain AG. Higgins RV. Boyle MJ. Management of low-grade squamous intraepithelial lesions during pregnancy. American Journal of Obstetrics & Gynecology. 177(2):298-302, 1997 Aug.

91. Jones B.A., Davey D.D., Quality management in gynecologic cytology using interlabolatory comparison. Arch Pathol Lab Med. 2000;124,672-681

92. Jones H.W., The Bethesda System. Cancer. 1995;76(suppl),1914-1918

93. Joste N.E., Rushing L., Granados R. Et al. Bethesda classification of cervicovaginal smears: reproducibility and viral correlates. Hum. Patol. 1996;27,581-585

94. Karam A. Feldman N. Holschneider C.H Neoadjuvant cisplatin and radical cesarean hysterectomy for cervical cancer in pregnancy. Nature Clinical Practice Oncology. 2007,4(6), 375-380

95. Kashimura M. Matsuura Y. Shinohara M. Baba S. Obara K. Fujiwara H. Sato H. Comparative study of cytology and punch biopsy in cervical intraepithelial neoplasia during pregnancy. A preliminary report. Acta Cytologica. 35(1):100-4, 1991 Jan-Feb.

96. Kemp EA, Hakenewerth AM, Laurent SL, Gravitt PE, Stoerker J Human papillomavirus prevalence in pregnancy. Obstet Gynecol 79: 649 – 656,1992

97. Kessler II. Cervical cancer epidemiology in historical perspective. J Reprod Med 12:173,1974

98. Kirkup W, Singer A, Hill AS. The accuracy of colposcopically directed biopsy in patients with suspected intraepithelial neoplasia of the cervix. Br J Obstet Gynaecol 1980;87:1–4.

99. Kirkup W, Singer A. Colposcopy in the management of the pregnant patient with abnormal cervical cytology. Br J Obstet Gynaecol 1980;87:322

100. Knapp P. Obraz kliniczny raka szyjki macicy w Onkologia Ginekologiczna pod redakcją Janiny Markowskiej, Wydawnictwo Medyczne Urban&Partner, Wrocław 2002, str. 419-424

101. Kolawa W. Pawlik M. Infekcja wirusem brodawczaka ludzkiego w ciąży. (In Press)

102. Kolawa W., Jach R., Kula M., Biernat I. Współistnienie infekcji HPV z innymi chorobami przenoszonymi drogą płciową a ryzyko rozwoju zmian przednowotworowych na szyjce macicy. Twój Mag. Med. 2003 R. 8 nr 1 s. 81

103. Kolawa W.: Dynamika zmian CIN w ciąży. Przegląd literatury. Kolposkopia 1,1,2001

104. Krajowy Rejestr Nowotworów (Raporty na podstawie danych Centrum Onkologii – 2002r): http://148.81.190.231/krn/ dane pobrano z bazy dn. 2005-01-24

105. Krupiński L. Cytodiagnostyka ginekologiczna w Ginekologia pod redakcją Rudolfa Klimka,. PZWL, Warszawa 1982.

106. Krupiński L. Własna modyfikacja metody Papanicolaou." Przegl. Metod Akademia Medyczna Kraków 1967.

107. Kupryjańczyk J., Siedlecki J.A. Molekularna patogeneza nowotworów złośliwych narządu rodnego w Onkologia Ginekologiczna pod redakcją Janiny Markowskiej, Wydawnictwo Medyczne Urban&Partner, Wrocław 2002, str. 48-66

108. Läärä E, Day NE, Hakama N. Trends in mortality form cervical cancer in the Nordic countries: association with organized screening programmes. Lancet, 1987,i:1247-1249

109. Lapolla IP. O'Neill C. Wetrich DJ. Colposcopic management of abnormal cervical cytology in pregnancy. Reproductive Medicine, 1988, 33: 301–306

110. Lin C.T., Tseng C.J., Lai C.H., Hsueh S., Huang H.J., Law K.S. High-risk HPV DNA detection by Hybrid Capture II. J Reprod Med. 2000;45,345-350

111. Lonky N.M., Sadeghi M., Tsadik G.W., Petitti D. The clinical significance of the poor correlation of cervical dysplasia and cervical malignancy with referral cytologic results. Am. J. Obstet. Gynecol. 1999;181,560-566

112. Madej J. Kolposkopia. Wyd. PZWL, Warszawa 1982.

113. Madej J., Madej JG Kolposkopia w Ginekologia pod redakcją Zbigniewa Słomko. Wydawnictwo Lekarskie PZWL 1997, 115-165

114. Madej JG Jr. Colposcopy monitoring in pregnancy complicated by CIN and early cervical cancer. European Journal of Gynaecological Oncology. 17(1):59-65, 1996.

115. Manuel-Limson GA. Ladines-Llave CA. Sotto LS. Manalo AM. Cancer of the cervix in pregnancy: a 31-year experience at the Philippine General Hospital. Journal of Obstetrics & Gynaecology Research. 23(6):503-9, 1997 Dec.

116. Markowska J. Epidemiologia i etiopatogeneza raka szyjki macicy w Onkologia Ginekologiczna pod redakcją Janiny Markowskiej, Wydawnictwo Medyczne Urban&Partner, Wrocław 2002, str. 410-418

117. Marshall KG, Latour JPA. The conservative management of pregnant patients displaying abnormal cervical cytology. Can Med Assoc J 1971;105:1307

118. Massad LS, Halperin CJ, Bitterman P. Correlation between colposcopically directed biopsy and cervical loop excision. Gynecol Oncol 1996;60:400–3

119. McCluggage WG, Walsh MY, Thornton CM, Hamilton PW, Date A, Caughley LM, Bharucha H. Inter- and intra-observer variation in the histopathological reporting of cervical squamous intraepithelial lesions using a modified Bethesda grading system. Br J Obstet Gynaecol. 1998 Feb;105(2):206-10.

120. Michelin D. Gissmann L. Street D. Potkul RK. Fisher S. Kaufmann AM. Qiao L. Schreckenberger C. Regulation of human papillomavirus type 18 in vivo: effects of estrogen and progesterone in transgenic mice. Gynecologic Oncology. 66(2):202-8, 1997 Aug.

121. Mithell H., Medley G., Gordon I., Giles G. Cervical cytology reported as negative and risk of adenocarcinoma of the cervix. Br. J. Cancer. 1995;71,894-897

122. Murphy WM. Coleman SA. The long–term course of carcinoma in situ of the uterine cervix. Cancer 38:957, 1976

123. Nevin J, Soeters R, Dehaeck CM et al. Cervical carcinoma associated with pregnancy. Obstetrics and Gynecology Survey, 1995, 50: 228–239.

124. Nevin J. Soeters R. Dehaeck K. Bloch B. van Wyk L. Cervical carcinoma associated with pregnancy. [Review] Obstetrical & Gynecological Survey. 50(3):228-39, 1995 Mar.

125. Nguyen C. Montz FJ. Bristow RE. Management of stage I cervical cancer in pregnancy. [Review] [25 refs] Obstetrical & Gynecological Survey. 55(10):633-43, 2000 Oct.

126. Nobbenhuis MA. Helmerhorst TJ. van den Brule AJ. Rozendaal L. Voorhorst FJ. Bezemer PD. Verheijen RH. Meijer CJ. Cytological regression and clearance of high-risk human papillomavirus in women with an abnormal cervical smear. Lancet. 358(9295):1782-3, 2001 Nov 24.

127. Norstrom A. Jansson I. Andersson H. Carcinoma of the uterine cervix in pregnancy. A study of the incidence and treatment In the western region of Sweden 1973. Acta. Obstet. Gynecol Scand. 76,6,583-589,1997

128. Norstrom A. Jansson I. Andersson H. Carcinoma of the uterine cervix in pregnancy. A study of the incidence and treatment in the western region of Sweden 1973 to 1992. Acta Obstetrica et Gynecologica Scandinavica. 76(6):583-9, 1997 Jul.

129. Nowak-Markwitz E. Spaczyński M. Rak szyjki macicy w ciąży. Ginekologia Polska 2007,78, 727-732.

130. Nygard M. Daltveit A.-K. Thoresen S.O. Nygard J.F. Effect of an antepartum Pap smear on the coverage of a cervical cancer screening programme: A population-based prospective study. BMC Health Services Research. 7, 2007

131. Ortiz R, Newton M. Colposcopy in the management of abnormal cervical smears during pregnancy. Am J Obstet Gynecol 1971;109:46

132. Östör AG, Rome RM. Microinvasive squamous cell carcinoma of the cervix:a clinicopathologic-pathologic study of 200 cases with long term follow up. Int J Gynecol Cancer 4:257,1994

133. Östör AG. Pandora's box or Ariadne's thread? Definition and prognostic significance of microinvasion in the uterine cervix. Squamous lesions. Pathology Annual. 30 Pt 2:103-36, 1995.

134. Palle C. Bangsboll S. Andreasson B. Cervical intraepithelial neoplasia in pregnancy. Acta Obstetricia et Gynecologica Scandinavica. 79(4):306-10, 2000 Apr.

135. Paraskevaidis E. Koliopoulos G. Kalantaridou S. Pappa L. Navrozoglou I. Zikopoulos K. Lolis DE. Management and evolution of cervical intraepithelial neoplasia during pregnancy and postpartum. European Journal of Obstetrics, Gynecology, & Reproductive Biology. 104(1):67-9, 2002 Aug 5.

136. Pater A. Bayatpour M. Pater MM. Oncogenic transformation by human papillomavirus type 16 deoxyribonucleic acid in the presence of progesterone or progestins from oral contraceptives. AmJ Obstet Gynecol. 162(4):1099-103, 1990 Apr.

137. Patsner B. Management of low-grade cervical dysplasia during pregnancy. Southern Medical Journal. 1990,83(12),1405-6,1412

138. Peng TC, Searle CP III, Shah KV, Repke JT, Johnson TRB. Prevalence of human papillomavirus infections in term pregnancy. Am J Perinatol. 1990;7:189–192.

139. Peterson O. Spontaneous course of cervical precancerous conditions. Am J Obstet Gynecol 72:1063,1956

140. Petru E. Scholl W. Gucer F. Giuliani A. Winter R. Cervical cancer in pregnancy--practical recommendations. Gynakologisch-Geburtshilfliche Rundschau. 38(2):85-7, 1998.

141. Poulsen H.E, Taylor C.W, Sobin L.H. Hystological typing of female genital tract tumors. International hystological classification of tumors No 13. WHO Geneva 1975

142. Rekomendacje PTG dotyczące diagnostyki, profilaktyki i wczesnego wykrywania raka szyjki macicy. Ginekologia Polska 2006, 77, 655-659

143. Richart R.M. Influence of diagnostic and therapeutic procedures on the distribution of cervical intraepithelial neoplasia Cancer 1966, 19(11),1635-8

144. Robova, H. Rob, L. Pluta, M. Kacirek, J. Halaska, M Jr. Strnad, P. Schlegerova, D.Squamous intraepithelial lesion-microinvasive carcinoma

of the cervix during pregnancy.European Journal of Gynaecological Oncology. 26(6):611-4, 2005.

145. Rogers RS, Williams JH. The impact of suspicious Papanicolaou smear on pregnancy. Am J Obstet Gynecol 1967;98:488

146. Różewicki S. Czajka R. Niedzielski A. Fabisiak W. Samołyk S. Skręt A. Postępowanie w przypadkach raka szyjki macicy w okresie ciąży i połogu. Przegląd Lekarski, 56(1):23-5, 1999

147. Sasieni PD, Cuzick J, Lynch-Farmery E, and the National Coordinating Network for Cervical Screening Working Group. Estimating the efficacy of screening by auditing smear histories of women with and without cervical cancer. Br. J. Cancer, 1996,73:1001-1005

148. Schneider V. Symposium part 2: Should the Bethesda System terminology be used in diagnostic surgical pathology?: Counterpoint. Int J Gynecol Pathol. 2003 Jan;22(1):13-7.

149. Shepherd JH, Management of early stage cervical cancer by surgery. in The Cervix Edited by Joseph A Jordan, Albert Singer. Blackwell Publishing 2006.

150. Shlay J.C., Dunn T., Byers T., Baron A.E., Douglas J.M. Jr. Prediction of cervical intraepithelial neoplasia grade 2-3 using risk assessment and human papillomavirus testing in women with atypia on papanicolaou smears. Obstet Gynecol. 2000;96,410-416

151. Siewierski Z. Chemioterapia raka szyjki macicy w Onkologia Ginekologiczna pod redakcją Janiny Markowskiej, Wydawnictwo Medyczne Urban&Partner, Wrocław 2002, str.510-553

152. Singer A. The cervical epithelium and subepithelium during pregnancy and the puerperium. in The Cervix Edited by Joseph A Jordan, Albert Singer. Blackwell Publishing 2006.

153. Skehan M, Soutter WP, Lim K, Krausz T, et al. Reliability of colposcopy and directed punch biopsy. British Journal of Obstetrics & Gynaecology. 97(9):811-6, 1990 Sep.

154. Słomko Z. Rak szyjki macicy w okresie ciąży w Onkologia Ginekologiczna pod redakcją Janiny Markowskiej, Wydawnictwo Medyczne Urban&Partner, Wrocław 2002, str.560-587

155. Słomska J. Epidemiologia raka szyjki macicy. Część I. Występowanie raka szyjki macicy. Gin. Pol. 1969; 2; 197-203

156. Słomska J. Epidemiologia raka szyjki macicy. Część II. Rak szyjki macicy a czynniki środowiskowe i osobnicze. Gin. Pol. 1969; 3; 299-304

157. Słomska J. Ocena roli niektórych czynników środowiskowych w etiopatogenezie raka szyjki macicy. Nowotwory 1974; 4; 245-253

158. Solomon D., Davey D., Kurman R et al. The 2001 Bethesda System: terminology for reporting results of cervical cytology. JAMA. 2002;287,2114-2119

159. Sood AK, Sorosky JI, Krogman S, Anderson B, Benda J, Buller RE. Surgical management of cervical cancer complicating pregnancy: A case-control study. Gynecol Oncol 1996;64:294–8.

160. Sood AK. Sorosky JI. Mayr N. Anderson B. Buller RE. Niebyl J. Cervical cancer diagnosed shortly after pregnancy: prognostic variables and delivery routes. Obstetrics & Gynecology. 2000,95(6 Pt 1),832-8,

161. Sorosky J I., Squatrito R, Ndubisi B U., Anderson B, Podczaski E S., Mayr N, Buller R E., Stage I Squamous Cell Cervical Carcinoma In Pregnancy: Planned Delay In Therapy Awaiting Fetal Maturity. Gynecologic Oncology 59, 207–210 (1995)

162. Spaczyński M. Epidemiologia nowotworów narządów płciowych w Onkologia ginekologiczna pod redakcją Marka Spaczyńskiego, Wydawnictwo Medyczne Urban&Partner, Wrocław 1997, str. 9-16

163. Stafl A. Cervicography--a new approach to cervical cancer detection. Gynecologic Oncology. 12(2 Pt 2):S292-301, 1981 Oct.

164. Stillson T., Knight A.L., Elswick R. The effectiveness and safety of two cervical cytologic techniques during pregnancy. J. Fam. Pract. 1997;45:159-63

165. Strzyżowski P., Kędzia H., Kędzia W., Olejnik M. Rak szyjki macicy w Onkologia Ginekologiczna pod redakcją Marka Spaczyńskiego, Wydawnictwo Medyczne Urban&Partner, Wrocław 1997, str. 127-168

166. Sung J.F.C., Blumenthal D.S., Alema-Mensach E., McGrady G.A. Racial and Urban/Rural differences in cervical carcinoma in Georgia Medicaid Recipients. Cancer 1997;80,231-236

167. Talebian F, Krumholz BA, Shayan A, Mann LI. Colposcopy evaluation of patients with abnormal cytology smears during pregnancy. Obstet Gynecol 1976;47:693

168. Tenti P. Zappatore R. Migliora P. Spinillo A. Maccarini U. De Benedittis M. Vesentini N. Marchitelli G. Silini E. Carnevali L. Latent human papillomavirus infection in pregnant women at term: a case-control study. Journal of Infectious Diseases. 176(1):277-80, 1997 Jul.

169. Thompson JD. Caputo TA. Franklin EW 3rd. Dale E. The surgical management of invasive cancer of the cervix in pregnancy. American Journal of Obstetrics & Gynecology. 1975, 121(6):853-63,

170. Traen K. Svane D. Kryger-Baggesen N. Bertelsen K. Mogensen O. Stage Ib cervical cancer during pregnancy: Planned delay in treatment - Case report. European Journal of Gynaecological Oncology. 2006;27(6),pp 615-617.

171. Ungar L. Smith J.R. Palfalvi L. Del Priore G. Abdominal radical trachelectomy during pregnancy to preserve pregnancy and fertility. Obstetrics and Gynecology. 2006,108(3 II),pp 811-814

172. Urbański K. Klimek M. Radioterapia w raku szyjki macicy w Onkologia Ginekologiczna pod redakcją Janiny Markowskiej, Wydawnictwo Medyczne Urban&Partner, Wrocław 2002, str.509-541

173. Van Calsteren K. Vergote I. Amant F. Cervical neoplasia during pregnancy: diagnosis, management and prognosis. [Review] [87 refs] Best Practice & Research in Clinical Obstetrics & Gynaecology. 19(4):611-30, 2005 Aug.

174. Van der Vange N. Weverling GJ. Ketting BW. Ankum WM. Samlal R. Lammes FB. The prognosis of cervical cancer associated with pregnancy: a matched cohort study. Obstetrics & Gynecology. 85(6):1022-6, 1995 Jun.

175. Van Vliet W. van Loon AJ. Ten Hoor KA. Boonstra H. Cervical carcinoma during pregnancy: outcome of planned delay in treatment. European Journal of Obstetrics, Gynecology and Reproductive Biology. 79(2):153-7,1998 Aug.

176. Veress G. Csiky-Meszaros T. Konya J. Czegledy J. Gergely L. Follow-up of human papillomavirus (HPV) DNA and local anti-HPV antibodies in cytologically normal pregnant women. Medical Microbiology & Immunology. 185(3):139-44, 1996 Nov.

177. Veridiano NP, Delke I, Tancer ML. Accuracy of colposcopically directed biopsy in patients with cervical neoplasia. Obstet Gynecol 1981;58:185–7.

178. von Knebel Doeberitz M, Bauknecht T, Bartsch D, Zur Hausen H. Influence of chromosomal integration on glucocorticoid-regulated transcription of growth-stimulating papillomavirus genes E6 and E7 in cervical carcinoma cells. Proc Natl Acad Sci U S A 88(4):1411-5, 1991 Feb 15.

179. Walker P. Dexeus S. De Palo G. Barrasso R. Campion M. Girardi F. Jakob C. Roy M. Nomenclature Committee of the International Federation for Cervical Pathology and Colposcopy. International terminology of colposcopy: an updated report from the International Federation for Cervical Pathology and Colposcopy. Obstetrics & Gynecology. 101(1):175-7, 2003 Jan

180. Wied GL, Davis ME. Cytologic screening during pregnancy. Clinic Obstet Gynecol 1963;6:573

181. Woodrow N., Permezel M., Butterfield L., Rome R., Tan J., Quinn M. Abnormal cervical pathology in pregnancy. Aust. N Z J Obstet Gynaecol. 1998;38:161-165

182. Wright T.C. Jr, Lorincz A., Ferris D.G., et al. Reflex human papillomavirus deoxyribonucleic acid testing in women with abnormal Papanicolaou smears. Am. J. Obstet. Gynecol. 1998;178,962-966

183. Wright TC Jr, Cox JT, Massad LS, Carlson J, Twiggs LB, Wilkinson EJ; American Society for Colposcopy and Cervical Pathology. 2001 Consensus Guidelines for the management of women with cervical intraepithelial neoplasia. Am J Obstet Gynecol. 2003 Jul;189(1):295-304

184. Wright TC Jr, Cox JT, Massad LS, et al. 2001 Consensus Guidelines for the management of women with cervical cytological abnormalities. JAMA. 2002;287:2120-2129

185. Yost NP. Santoso JT. McIntire DD. Iliya FA. Postpartum regression rates of antepartum cervical intraepithelial neoplasia II and III lesions. Obstet Gynecol. 93(3):359-62, 1999 Mar.

186. Zemlickis D. Lishner M. Degendorfer P. Panzarella T. Sutcliffe S.B. Koren G.Journal of Clinical Oncology. Maternal and fetal outcome after invasive cervical cancer in pregnancy 1991,9(11),1956-1961

187. Zielinski GD. Snijders PJ. Rozendaal L. Voorhorst FJ. van der Linden HC. Runsink AP. de Schipper FA. Meijer CJ. HPV presence precedes abnormal cytology in women developing cervical cancer and signals false negative smears. British Journal of Cancer. 85(3):398-404, 2001 Aug 3.

188. Zieliński J. Nowotwory narządów płciowych kobiety w Onkologia kliniczna. Podręcznik pod red. T. Koszarawskiego. PZWL, Warszawa 1985, 539-579.

189. Zoundi-Ouango O. Morcel K. Classe JM. Burtin F. Audrain O. Leveque J. Cervical intraepithelial neoplasia and cervix cancer during pregnancy: diagnosis and management. Journal de Gynecologie, Obstetrique et Biologie de la Reproduction. 35(3):227-36, 2006

# Wykaz tabel

*Tabela 3.1 Materiał badawczy* ..... *39*
*Tabela 3.2. Charakterystyka kliniczna grupy badanej (N=128)* ..... *39*
*Tabela 3.3. Zaawansowanie ciąży w czasie pierwszej wizyty* ..... *40*
*Tabela 3.4. Charakterystyka kliniczna grupy A i grupy B.* ..... *41*
*Tabela 4.1 Wyniki badania cytodiagnostycznego przeprowadzonego w Klinice* ..... *48*
*Tabela 4.2 Obrazy kolposkopowe szyjki macicy wg klasyfikacji IFCPC u ciężarnych z nieprawidłową cytologią* ..... *50*
*Tabela 4.3 Obrazy kolposkopowe szyjki macicy wg klasyfikacji IFCPC – grupa A u ciężarnych z nieprawidłową cytologią* ..... *52*
*Tabela 4.4 Obrazy kolposkopowe szyjki macicy wg klasyfikacji IFCPC – grupa B u ciężarnych z nieprawidłową cytologią* ..... *53*
*Tabela 4.5. Wyniki histologiczne wycinków celowanych szyjki macicy pobranych pod kontrolą kolposkopii* ..... *58*
*Tabela 4.6. Zgodność badania cytologicznego i kolposkopowego z wynikami badania histologicznego wycinków celowanych* ..... *58*
*Tabela 4.7. Analiza porównawcza wyników badania cytologicznego z wynikami badania histologicznego wycinka celowanego* ..... *59*
*Tabela 4.8. Analiza porównawcza wyników badania kolposkopowego z wynikami badania histologicznego wycinków celowanych* ..... *60*
*Tabela 4.9. Zgodność oceny kolposkopowej z wynikami badania histologicznego wycinka celowanego osobno w grupie A i grupie B* ..... *63*
*Tabela 4.10A Analiza porównawcza wyników badania kolposkopowego z wynikami badania histologicznego wycinka celowanego u kobiet z grupy A, u których wykonywano tradycyjną kolposkopię.* ..... *63*
*Tabela 4.10B Zgodność oceny kolposkopowej z wynikiem histologicznym z wycinka celowanego w GRUPIE B* ..... *64*
*Tabela 4.11 Zachowanie się zmian o charakterze LSIL w trakcie ciąży w ocenie cytologicznej i kolposkopowej* ..... *65*
*Tabela 4.12 Zachowanie się zmian o charakterze CIN w trakcie ciąży w ocenie cytologicznej i kolposkopowej* ..... *66*
*Tabela 4.13 Sposób rozwiązania ciąży w zestawieniu z rozpoznaniem wstępnym* ..... *71*
*Tabela 4.14. Zastosowane leczenie w trakcie ciąży i w okresie okołoporodowym* ..... *71*
*Tabela 4.15. Wyniki badania histologicznego preparatów operacyjnych* ..... *72*
*Tabela 4.16 Wyniki badania cytologicznego po okresie połogu* ..... *72*
*Tabela 4.17 Ocena kolposkopowa w grupie badanych kobiet po połogu* ..... *73*
*Tabela 4.18. Wyniki oceny histologicznej wycinka celowanego szyjki macicy po połogu* ..... *73*
*Tabela 4.19. Leczenie zastosowane w badanej grupie kobiet w okresie popołogowym* ..... *74*
*Tabela 4.20. Wyniki badania histologicznego preparatów operacyjnych uzyskanych po okresie połogu* ..... *79*
*Tabela 4.21. Zgodność wyników badania histologicznego wycinka celowanego pobranego pod kontrolą kolposkopii z wynikami badania histologicznego preparatów operacyjnych* ..... *80*
*Tabela 4.22A Zestawienie wyników badania histologicznego wycinków z szyjki macicy z wynikami badania histologicznego preparatów operacyjnych w grupie A* ..... *81*
*Tabela 4.22B Zestawienie wyników badania histologicznego wycinków z szyjki macicy z wynikami badania histologicznego preparatów operacyjnych w grupie B* ..... *82*

# Wykaz rycin:

*Ryc. 1.1. Zachorowalność kobiet na nowotwory złośliwe na świecie w 2002r[87]* ..... *1*
*Ryc. 1.2. Śmiertelność kobiet z powodu nowotworów złośliwych na świecie w 2002r[87]* ..... *2*
*Ryc. 1.3. Zachorowalność kobiet na nowotwory złośliwe w Polsce w 2002r[87]* ..... *3*
*Ryc. 1.4. Śmiertelność kobiet z powodu nowotworów złośliwych w Polsce[87]* ..... *3*
*Ryc. 1.5. Zachorowalność i śmiertelność na raka szyjki macicy w wybranych krajach* ..... *4*
*Ryc. 1.6. Umieralność na raka szyjki macicy na przestrzeni lat w wybranych krajach* ..... *5*
*Ryc. 3.1. Kolposkop Leisegang z kamerą CCD* ..... *45*
*Ryc. 4.1. Obraz cytologiczny rozmazu szyjkowo - pochwowego: widoczne komórki warstw powierzchownych, ze zmienionymi jądrami – LSIL.* ..... *48*
*Ryc. 4.2. Obraz cytologiczny rozmazu szyjkowo - pochwowego: widoczne komórki parabazalne typowe dla HSIL, zmieniony stosunek jądro/cytoplazma, nadbarwliwe, różnokształtne.* ..... *49*
*Ryc. 4.3. Obraz cytologiczny rozmazu szyjkowo - pochwowego: komórki o nieprawidłowym kształcie, nieprawidłowa wielkość i nadbarwliwość jąder komórkowych. W podścielisku dość liczne leukocyty. Obraz cytologiczny odpowiada rakowi płaskonabłonkowemu.* ..... *49*
*Ryc. 4.4. Kolpofotografia szyjki macicy po próbie z kwasem octowym. Widoczna ektopia gruczołowa wokół ujścia zewnętrznego szyjki macicy a na jej obwodzie zbielenie nabłonka oraz dyskretna mozaika. Podejrzenie CIN1.* ..... *53*
*Ryc. 4.5. Kolpofotografia: obraz kolposkopowy po próbie z kwasem octowym. Wokół ujścia widoczna ektopia gruczołowa ze wstępną strefą regeneracji. Na obwodzie zbielenie nabłonka, granice zewnętrzne zbielenia o kształcie geograficznym. Widoczne otwarte kratery gruczołowe. Obraz kolposkopowy sugeruje obecność zmiany o charakterze CIN1.* ..... *54*
*Ryc. 4.6. Kolpofotografia: obraz kolposkopowy po próbie z kwasem octowym. Widoczne zbielenie nabłonka, głownie na wardze przedniej. Granice zbielenia ostre. Podejrzenie CIN2.* ..... *54*
*Ryc. 4.7. Kolpofotografia: obraz kolposkopowy po próbie z kwasem octowym. Widoczny fragment szyjki macicy z obrazem mozaiki prostej i punkcikowania w dolnym biegunie, stopniowo przechodzących ku górze w grubą mozaikę. Granice zbielenia ostre. Podejrzenie CIN3.* ..... *55*
*Ryc. 4.8. Kolpofotografia: obraz kolposkopowy po próbie z kwasem octowym. Na przedniej wardze szyjki macicy obraz intensywnego zbielenia nabłonka. Widoczne szerokie ujścia gruczołów w obrębie zbielenia nabłonka, niektóre otoczone białą obwódką. Obraz kolposkopowy sugeruje obecność zmiany o charakterze CIN3.* ..... *55*
*Ryc. 4.9. Kolpofotografia: obraz kolposkopowy po próbie z kwasem octowym. Widoczne intensywne zbielenie nabłonka. W górnej części obrazu mozaika prosta. W dolnym lewym rogu gruba mozaika, wyniosła w stosunku do otaczającego nabłonka. Widoczne naczynia patologiczne II stopnia (rurki endotelialne oraz wydłużone włośniczki). Nierówna powierzchnia nabłonka. Obraz kolposkopowy nasuwa podejrzenie procesu inwazyjnego.* ..... *56*
*Ryc. 4.10. Kolpofotografia: obraz kolposkopowy po próbie z kwasem octowym. Intensywne zbielenie nabłonka. Nierówna powierzchnia nabłonka, obszar zmieniony wyniesiony ponad powierzchnię otaczającego nabłonka tworzy obraz nazywany leukoplakią bryłowatą. W górnej części zdjęcia obszar bogaty w naczynia patologiczne I stopnia. Obraz kolposkopowy nasuwa podejrzenie procesu inwazyjnego.* ..... *56*
*Ryc. 4.11. Kolpofotografia: obraz kolposkopowy po próbie z kwasem octowym. Intensywne zbielenie nabłonka, tzw. obraz „ugotowanego mięsa. Zmiana wyniosła, egzofityczna, widoczne naczynia patologiczne, krwawienie kontaktowe. Centralnie miejsce po pobranym wycinku kleszczykami biopsyjnymi. Zmiana widoczna makroskopowo z obrazem naciekania na sklepienia pochwy. W ocenie kolposkopowej i klinicznej rak w stopniu IIA.* ..... *57*
*Ryc. 4.12. Kolpofotografia: obraz kolposkopowy po próbie z kwasem octowym. Intensywne zbielenie nabłonka, na wardze przedniej dyskretne punkcikowanie. Nabłonek pogrubiały o nierównej powierzchni. Wynik cytologiczny: HSIL. W ocenie kolposkopowej podejrzenie CIN3. Wynik histologiczny wycinka celowanego: koilocytozę i stan zapalny w podścielisku.* ..... *62*
*Ryc. 4.13A. Obraz cytologiczny rozmazu szyjkowo-pochwowego u kobiety w 25 tygodniu ciąży. HSIL: komórki parabazalne typowe dla HSIL, zmieniony stosunek jądro/cytoplazma, nadbarwliwe, różnokształtne.* ..... *67*
*Ryc 4.13B. Kolpofotografia tej samej pacjentki w 25 tygodniu ciąży. Obraz po próbie z kwasem octowym. Widoczne zbielenie nabłonka o ostrych granicach wnikające do kanału szyjki. Na wardze przedniej widoczne pojedyncze otwarte kratery gruczołowe w obrębie zbielenia nabłonka. Obraz kolposkopowy podejrzany o CIN2 lub CIN3.* ..... *68*

*Ryc 4.13C. Obraz mikroskopowy preparatu histologicznego wycinka celowanego u tej samej pacjentki. Dysplazja dużego stopnia nabłonka paraepidermoidalnego z tapetowaniem gruczołów szyjkowych (CIN-3).* ..... 68
*Ryc. 4.13D. Kolpofotografia tej samej pacjentki w 37 tygodniu ciąży. Obraz po próbie z kwasem octowym. Na wardze tylnej intensywne zbielenie nabłonka, nierówna powierzchnia nabłonka. Widoczne naczynia patologiczne Iº. Obraz może sugerować rozpoczynającą się inwazję.* ..... 69
*Ryc. 4.13E. Obraz mikroskopowy preparatu histologicznego wycinka celowanego u tej samej pacjentki. Rak płaskonabłonkowy przedinwazyjny.* ..... 69
*Ryc. 4.14A. Obraz cytologiczny rozmazu szyjkowo-pochwowego kobiety w 33 tygodniu ciąży. HSIL: komórki parabazalne typowe dla HSIL, zmieniony stosunek jądro/cytoplazma, nadbarwliwe, różnokształtne.* ..... 74
*Ryc. 4.14B. Kolpofotografia tej samej pacjentki. Obraz po próbie z kwasem octowym widoczne intensywne zbielenie nabłonka, nierówna powierzchnia nabłonka, gruba mozaika wyniosła, naczynia patologiczne w tym rurki endotelialne (w prawym górnym rogu zdjęcia). Obraz podejrzany o raka wczesnoinwazyjnego.* ..... 75
*Ryc. 4.14C. Obraz mikroskopowy preparatu histologicznego wycinka klinowego tej samej pacjentki co na Ryc 4.14A. Rak płaskonabłonkowy z mikroinwazją. Miejsce inwazji zaznaczono strzałką. HE. 100×.* ..... 75
*Ryc. 4.14D. Obraz mikroskopowy preparatu histologicznego po usunięciu macicy tej samej pacjentki co na Ryc. 4.14A. W 38 tygodniu ciąży wykonano cięcie cesarskie z następowym usunięciem macicy. Preparat histologiczny. CIN3. Rak nie przekracza błony podstawnej, choć jest ona nierówna. Ognisko raka wczesnoinwazyjnego zostało usunięte wraz z wycinkiem klinowym 5 tygodni wcześniej.* ..... 76
*Ryc. 4.15A. Obraz cytologiczny rozmazu szyjkowo-pochwowego w 13 tygodniu ciąży. HSIL.* ..... 76
*Ryc. 4.15B. Kolpofotografie szyjki macicy tej samej pacjentki. Na kolejnych obrazach: 1)po przemyciu solą fizjologiczną, 2)po próbie z kwasem octowym i 3)po próbie Schillera widoczne liczne naczynia prawidłowe charakterystyczne dla strefy transformacji, intensywne zbielenie nabłonka po próbie z kwasem octowym, nabłonek jodojasny i jodonegatywny po próbie Schillera. Obraz sugeruje zmianę o charakterze CIN3.* ..... 77
*Ryc. 4.15C. Obraz mikroskopowy preparatu histologicznego wycinka celowanego tej samej pacjentki co na Ryc. 4.15A. Dysplazja dużego stopnia (CIN3) z tapetowaniem gruczołów szyjkowych.* ..... 77
*Ryc. 4.15D. Obraz cytologiczny rozmazu szyjkowo-pochwowego tej samej pacjentki po zakończeniu połogu. HSIL. Nadbarwliwe i zniekształcone jądra, kształt komórek zaburzony.* ..... 78
*Ryc. 4.15E. Kolpofotografie szyjki macicy tej samej pacjentki. Na kolejnych obrazach: 1)po przemyciu solą fizjologiczną, 2)po próbie z kwasem octowym i 3)po próbie Schillera. widoczne naczynia kleksowate (1A), intensywne zbielenie nabłonka po próbie z kwasem octowym, kratery gruczołowe otoczone białym „kołnierzem" nabłonka, nabłonek jodonegatywny po próbie Schillera.* ..... 78
*Ryc 4.15F. Obraz mikroskopowy preparatu histologicznego po konizacji szyjki macicy tej samej pacjentki co na Ryc. 4.15A. W dolnej części zdjęcia i pośrodku widoczne jest ognisko mikronacieku nie przekraczające głębokości 3 mm. HE. 50x.* ..... 79