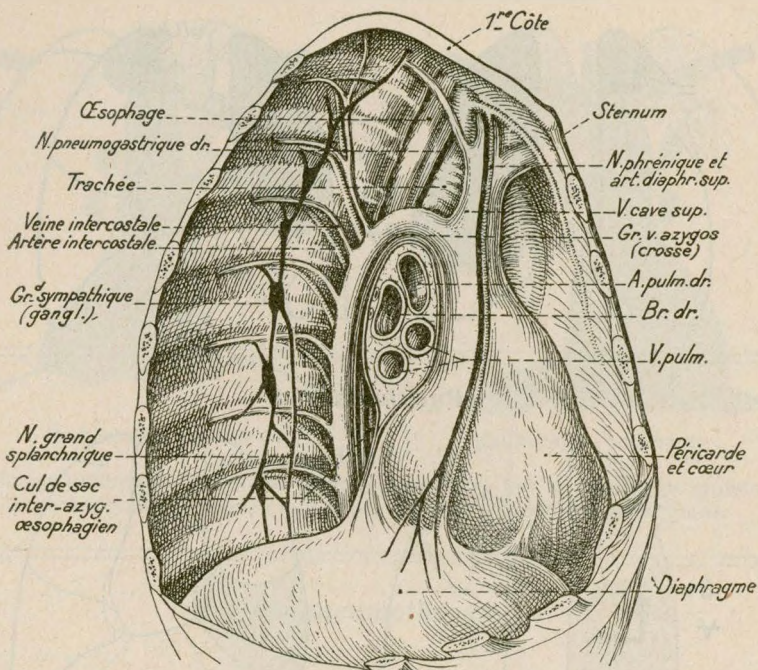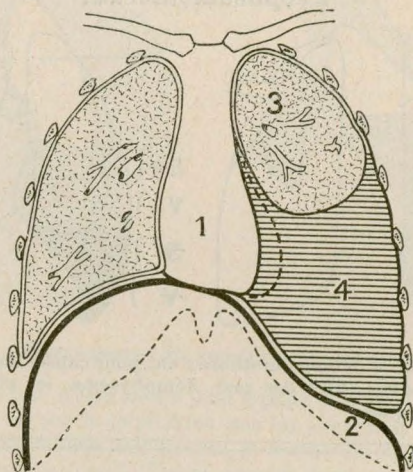


Anatomie. — Le médiastin vu par sa face latérale droite, la plèvre restant en place (d'après Rouvière)."



Épanchement pleural gauche.

- | | |
|--|-----------------------------------|
| 1. Cœur refoulé à droite. | 3. Poumon gauche refoulé en haut. |
| 2. Diaphragme abaissé (suppression de l'aire de Traube). | 4. Épanchement. |