WYDZIAŁ LEKARSKI
UNIWERSYTETU JAGIELLOŃSKIEGO

JANUSZ SULISŁAWSKI

Ocena wyników wczesnych i odległych laparoskopowej rekonstrukcji pochwy z wykorzystaniem uszypułowanego odcinka esicy w porównaniu z innymi technikami zabiegowymi.

PRACA DOKTORSKA

WYKONANA
W KLINICE UROLOGII DZIECIĘCEJ
POLSKO – AMERYKAŃSKIEGO INSTYTUTU PEDIATRII
UNIWERSYTETU JAGIELOŃSKIEGO
COLLEGIUM MEDICUM

PROMOTOR: PROF. DR HAB. MED. WIESŁAW URBANOWICZ

KRAKÓW 2015 ROKU.

Panu prof. dr hab. med. Wiesławowi Urbanowiczowi
promotorowi niniejszej pracy,
składam serdeczne podziękowania za życzliwość, pomoc, motywację
oraz udzielenie cennych wskazówek podczas jej realizacji.

SPIS TREŚCI

I. Wstęp…….1

- Embriologia żeńskiego układu płciowego……...2
- Etiologia i podział wad wrodzonych żeńskiego układu rozrodczego……..9
- Charakterystyka zespołu Meyer – Rokitańskiego – Kuster – Hausera (MRKH)…….14

- Metody wytworzenia pochwy……...17
  a) Metody nieoperacyjne…….17
  b) Metody operacyjne……..17
    - Metody operacyjne wykorzystujące fragmenty jelita……....18
    - Metody operacyjne z zastosowaniem innych tkanek…….19

II. Cele pracy……22
III. Materiał……....22
IV. Metoda leczenia…….……..23
V. Wyniki leczenia……...32
VI. Omówienie……...36
VII. Wnioski……44
VIII. Streszczenie……45
IX. Abstract……54
X. Piśmiennictwo……62
XI. Spis rycin……67
XII. Spis tabel……..69
XIII. Załącznik nr 1 ……70
XIV. Załącznik nr 2……..73

Wstęp.

Chirurgiczne leczenie z powodu braku pochwy u dziewcząt nadal jest dużym wyzwaniem dla chirurga z punktu widzenia prawidłowego życia płciowego zarówno pod względem fizycznym jak i psychicznym pacjentki. Brak pochwy w populacji dziewczęcej, będący przyczyną eliminacji pacjentek z ważnej sfery życia jaką jest życie płciowe, występuje najczęściej w wyniku zaburzeń rozwojowych narządu rodnego. Rzadszą przyczyną są stany po rozległych resekcjach w obrębie miednicy mniejszej jak to ma miejsce np. w przypadkach mięsaka prążkowano komórkowego lub innych chorób nowotworowych.

Do zaburzeń rozwojowych, w których występuje brak pochwy należą:

1. Zespół niedorozwoju przewodów Mullera (Mullerian Aplasion Syndrome) inaczej zwany także zespołem Meyera – Rokitańskiego – Kustera – Hausera (MRKH syndrome),
2. Zespół niewrażliwości na androgeny,
3. Zespoły dysgenezji gonad,
4. Wrodzony przerost kory nadnerczy w wybranych przypadkach u dziewcząt,
5. Przetrwały stek, lub jego wynicowanie.

Z punktu widzenia klinicznego konieczność wytworzenia pochwy najczęściej ma miejsce u dziewcząt dotkniętych zespołem Meyera – Rokitańskiego – Kuster – Hausera.

Embriologia żeńskiego układu płciowego.

Rozwój żeńskiego układu płciowego stanowi element skomplikowanego procesu różnicowania płci, którego kontrola odbywa się za pomocą licznych genów w tym także genów chromosomów autosomalnych. Kluczową rolę w rozwoju płciowym człowieka odgrywa chromosom Y. Jego obecność bądź jego brak determinuje rozwój osobniczy zarodka ludzkiego w kierunku męskim albo żeńskim.

1. Jajniki.

W około 4 tygodniu życia płodowego w okresie rozwoju przewodu przyśródnerczowego (Mullera) i śródnercza następuje gwałtowny rozwój grzebieni płciowych położonych w okolicy lędźwiowej zarodka (Ryc. 1).

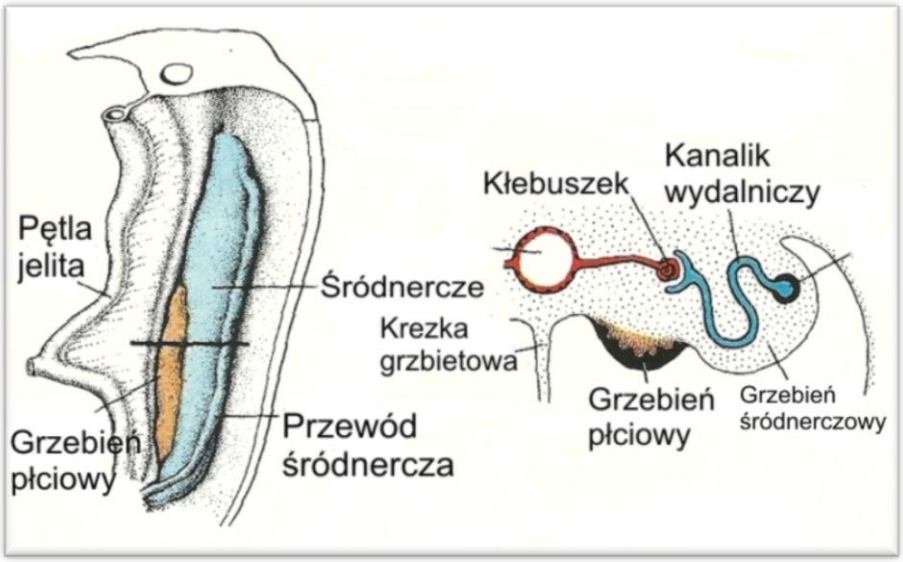

Ryc. 1 Zarodek ludzki w 4 tygodniu życia płodowego – rozwój grzebieni płciowych.

Grzebienie płciowe utworzone są z proliferujących komórek jamy ciała i zagęszczenia w ich świetle mezenchymy podścieliska. W 6 tygodniu życia płodowego następuje zasiedlenie grzebieni płciowych poprzez migrujące wzdłuż krezki grzbietowej jelita tylnego pierwotne komórki płciowe z endodermy pęcherzyka żółtkowego (Ryc. 2).

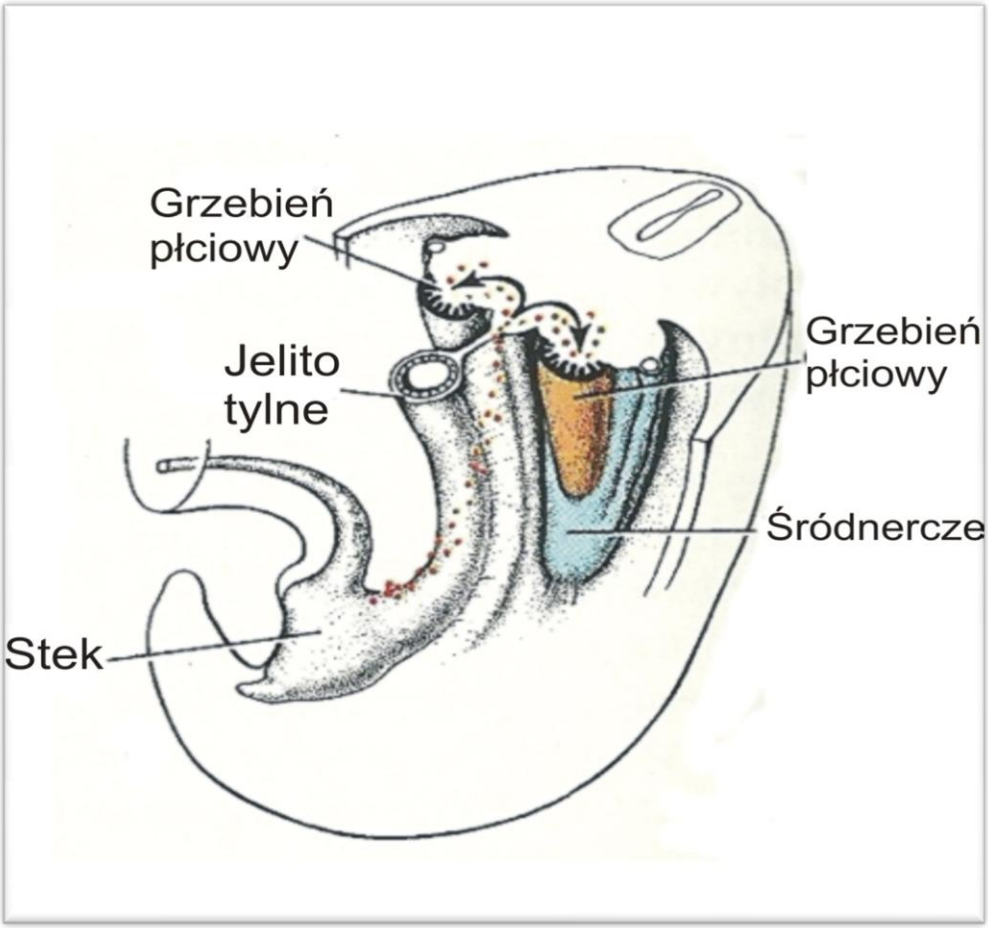

Ryc. 2 Migracja pierwotnych komórek płciowych do grzebieni płciowych.

W tym czasie komórki nabłonka pokrywającego grzebienie płciowe proliferują i wnikają w obręb mezenchymy podścieliska. W ten sposób powstają pierwotne sznury płciowe (ryc. 3).

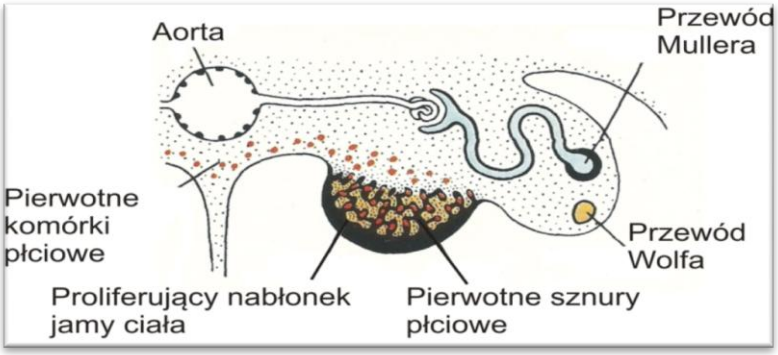

Ryc. 3 Powstanie pierwotnych sznurów płciowych.

U płodów żeńskich pierwotne sznury płciowe ulegają rozpadowi i tworzą nieregularne gronka komórek zawierające pierwotne komórki

płciowe i lokalizujące się głównie w rdzeniowej części gonady. W późniejszym okresie gronka te ulegają zanikowi i są zastąpione przez unaczyniony zrąb jajnika tworząc jego rdzeń (Ryc. 4 a i 4b).

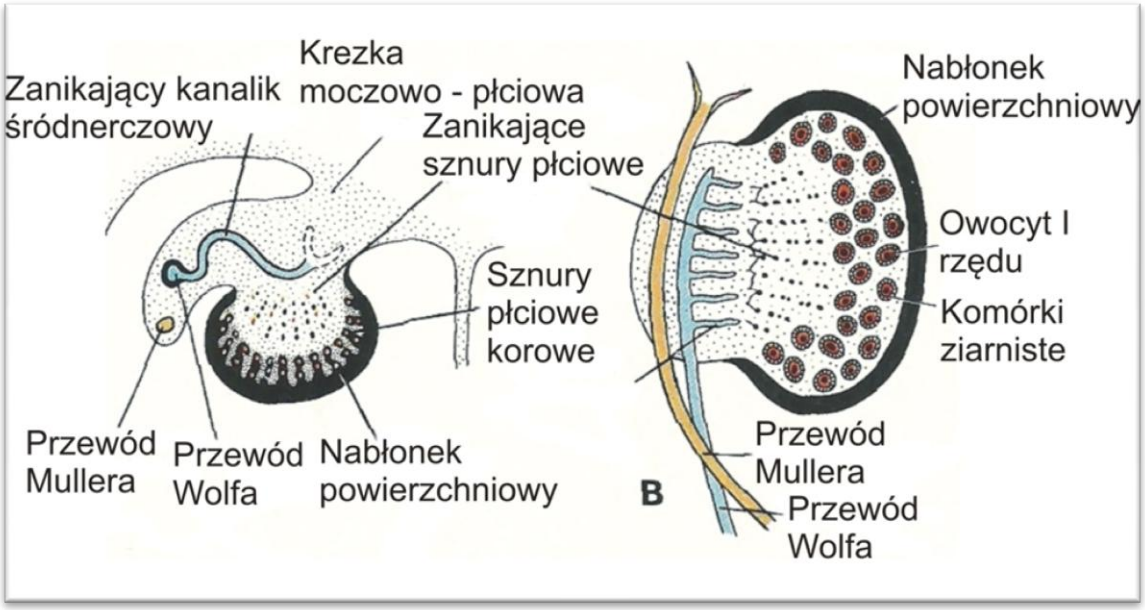

Ryc. 4a i 4b Powstanie zrębu jajnika.

W dalszym ciągu rozwoju następuje proliferacja komórek powierzchni jajnika, które tworzą tzw. sznury korowe wnikające w kierunku rdzenia gonady. W 4 miesiącu życia płodowego sznury i te ulegają rozpadowi tworzą skupiska komórek położone wokół pierwotnych komórek płciowych. Pierwotne komórki płciowe w tym okresie ulegają przekształceniu oogonie a otaczające je nabłonkowe komórki pochodzące ze sznurów korowych w komórki ziarniste inaczej zwane pęcherzykowymi.

2. Przewody płciowe.

Początkowo przed stadium zróżnicowania podobnie jak gonady przewody płciowe u zarodków obu płci są identyczne. Przewody te stanowią dwie pary przewodów:

1. Przyśródnerczowych zwanych przewodami Mullera,
2. Śródnerczowych zwanych inaczej przewodami Wolfa.

U płci żeńskiej przewody Wolfa ulegają stopniowemu zanikowi a dalszemu rozwojowi podlegają przewody Mullera. U płci męskiej warunkiem dalszego rozwoju przewodów płciowych jest obecność hormonu antymillerowskiego (AMH – Anti Mullerian Hormone) oraz testosteronu i dihydrotestosteronu, które powodują zahamowanie transkrypcji DNA przewodów Mullera i ich zanik.

U zarodków żeńskich jak dotychczas nie poznano mechanizmu regulującego proces kierujący rozwojem przewodów Mullera, ale uważa się że mogą być za niego odpowiedzialne estrogeny produkowane przez łożysko czy też płodowe jajniki.

W 10 tygodniu życia płodowego ogonowe odcinki przewodów Mullera zlewają się tworząc wspólny kanał łączący się ze zgrubieniami tylnej ściany zatoki moczowo płciowej zwanymi opuszkami zatokowo pochwowymi (Ryc. 5).

Ryc. 5 Połączenie kanału utworzonego przez zlanie się końcowych odcinków przewodów Mullera z opuszkami zatokowo pochwowymi.

Komórki tych zgrubień intensywnie proliferują i wytwarzają litą płytkę pochwową. Szczególnie intensywna proliferacja ma miejsce w dogłowowej części płytki co powoduje zwiększenie odległości między macicą a zatoką moczowo płciową. Do końca 5 miesiąca życia płodowego następuje dalszy

rozwój i kanalizacja zawiązka pochwy na całej długości. Dogłowowe rozszerzenie pochwy powoduje, że obejmuje ona dookoła dolną część macicy tworząc sklepienie pochwy (ryc. 6).

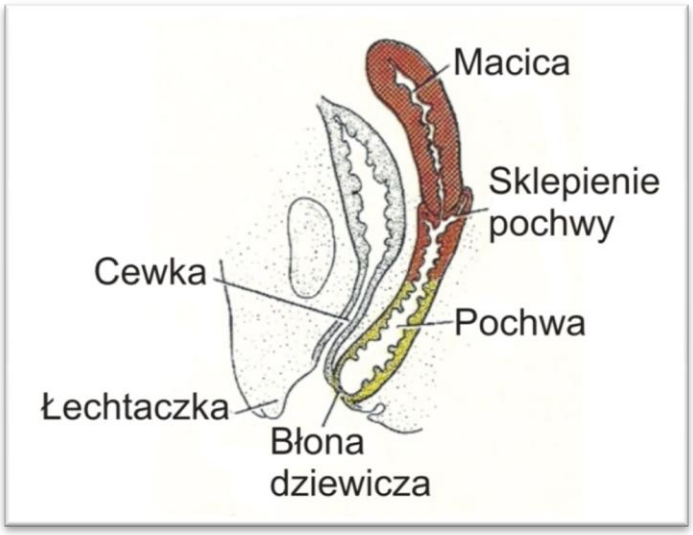

Ryc. 6 Rozwój pochwy w 5 miesiącu życia płodowego.

Zatem górna część pochwy wywodzi się ze zlanych przewodów przyśrodnerczowych podobnie jak macica, dolna zaś z zatoki moczowo płciowej. Światło pochwy jest oddzielone cienką błoną od światła zatoki moczowo płciowej. Od strony pochwy błona ta wyścielona jest nabłonkiem pochwy a od strony zatoki moczowo płciowej jej wyściółką nabłonkową. Błona ta, to błona dziewicza, która ulega perforacji w okresie okołoporodowym.

3. Narządy płciowe zewnętrzne.

W 3 tygodniu rozwoju powstają na obrzeżu błony stekowej dwie wyniosłości zwane fałdami stekowymi. Dogłowowo łączą się ze sobą tworząc tzw. guzek płciowy (Ryc. 7).

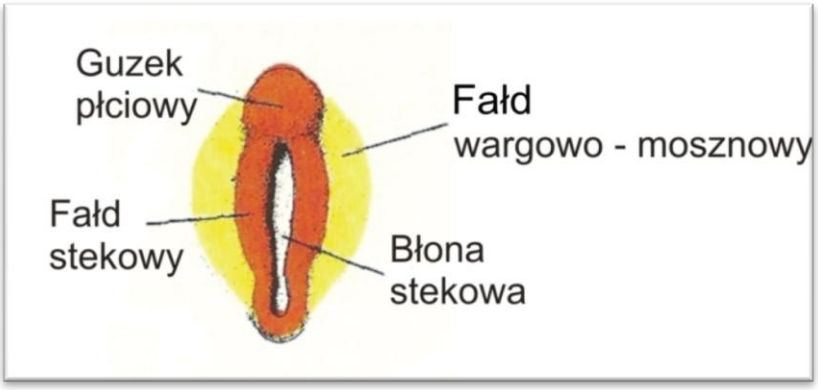

Ryc. 7 Zewnętrzne narządy płciowe ok. 4 tygodnia życia płodowego.

Po podziale błony stekowej na błonę moczowo płciową i błonę odbytową w 6 tygodniu życia płodowego, podziałowi ulegają także fałdy stekowe na fałdy cewkowe leżące do przodu i fałdy odbytowe leżące ku tyłowi (Ryc. 8).

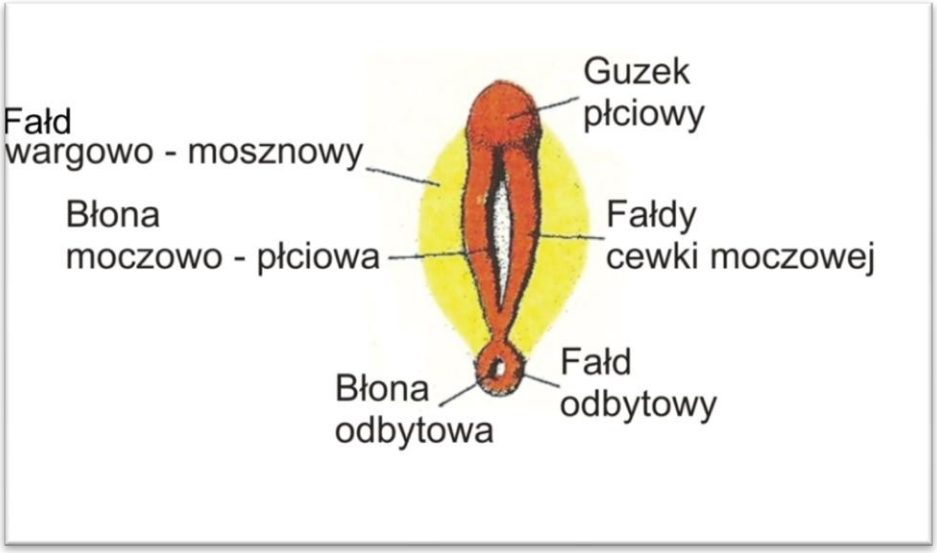

Ryc. 8 Zewnętrzne żeńskie narządy płciowe ok. 5 tygodnia życia płodowego.

W tym samym czasie bocznie w stosunku do fałdów cewkowych pojawia się para fałdów tzw. guzki wargowo mosznowe. U płodów płci żeńskiej w przyszłości stanowią one podłoże do rozwoju warg sromowych większych. Na tym etapie rozwoju nie ma różnic pomiędzy płodami męskimi i żeńskimi. W przypadku płodów żeńskich rozwój tej okolicy jest bardziej prosty niż u płodów męskich ale nie znane są mechanizmy sterujące tym procesem, chociaż wydaje się, że podobnie jak w rozwoju

przewodów płciowych dużą rolę odgrywają estrogeny. W dalszym etapie rozwoju guzek płciowy powiększa się tworząc łechtaczkę. Fałdy cewkowe nie zlewają się jak to ma miejsce u płodów męskich. Ostatecznie tworzą wargi sromowe mniejsze. Guzki wargowe znacznie się powiększają dając ostatecznie wargi sromowe większe. Bruzda cewkowo moczowa otwiera się na powierzchni i wytwarza przedsionek pochwy (Ryc. 9 a i b).

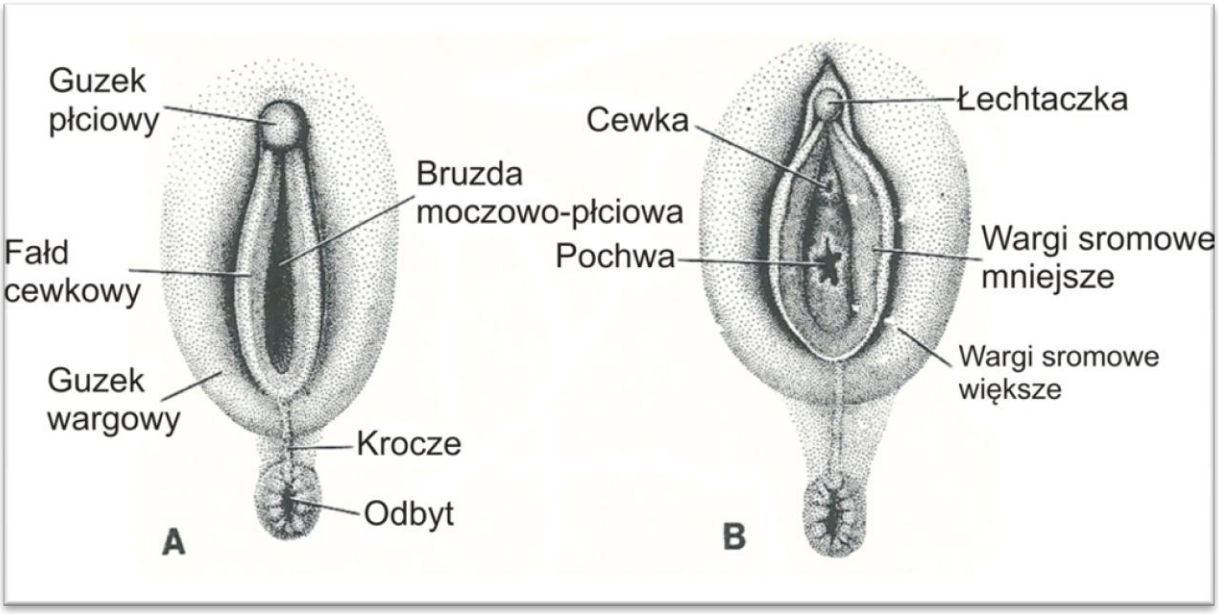

Ryc. 9a i 9b Zewnętrzne narządy płciowe żeńskie w 6 tygodniu życia płodowego (a) i po zakończeniu rozwoju (b).

Etiologia i podział wad wrodzonych żeńskiego układu rozrodczego.

Wady wrodzone żeńskiego układu rozrodczego są częste. Jednak nie zawsze są zdiagnozowane co wynika z faktu, iż nie dają żadnych konsekwencji klinicznych. Szacuje się, że częstość występowania ogółu wad układu płciowego żeńskiego wewnętrznego to ok. 7–10% populacji [1]. Wady macicy są opisywane u 0,1–3% wszystkich kobiet, 4% kobiet płodnych i aż 15% kobiet u których występują powtarzające się poronienia [2]. Bezpośrednia przyczyna powstawania tego typu zaburzeń nie jest znana pomimo istnienia wielu teorii próbujących wytłumaczyć mechanizm ich powstania. Z pewnością nie można wykluczyć rodzinnego występowania wad rozwojowych żeńskich narządów płciowych [3]. Zazwyczaj pacjentki dotknięte wadą układu rozrodczego mają prawidłowy kariotyp [4]. W zależności od charakteru wady wg autorów podawane są różne mutacje genowe autosomalne o zarówno recesywnym jak i dominującym sposobie dziedziczenia z różnie nasiloną penetracją genów jak np. w zespole HRA (Hereditary Renal Adysplasia). Jest to rzadki zespół o autosomalnym dominującym sposobie dziedziczenia obejmującym hipoplazję płucną i agenezję nerki lub nerek, w którym opisano zbalansowaną translokację 6p/19q [5].

Innymi przyczynami powstawania wad wrodzonych układu rozrodczego są czynniki pozagenetyczne. Należą do nich czynniki środowiskowe, infekcje w I trymestrze ciąży zwłaszcza wirusowe, zły stan odżywienia matki we wczesnych okresach ciąży, wady łożyska, zaburzenia metaboliczne czy leki o działaniu teratogennym jak np. DES (dietylstilbestrol). Jest to syntetyczny estrogen stosowany od lat 30. do 80. XX wieku celem zapobiegania poronieniom a wywołujący zespół DES u dziewcząt matek u których był stosowany.

Jak już wspomniano bezpośrednia przyczyna powstawania wrodzonych zaburzeń rozwojowych żeńskiego układu płciowego nie jest znana. W powstawaniu tego typu zaburzeń bierze udział wiele czynników zarówno genetycznych poligenowych jak i mechanizmy rodzinne, które razem tworzą sprzyjające podłoże do rozwoju anomalii.

Zaburzenie rozwojowe wewnętrznych narządów płciowych u dziewcząt można podzielić na 3 grupy. Grupę pierwszą stanowią zaburzenia wynikające z agenezji lub hipoplazji. Kolejną, wynikające z zaburzenia połączenia poziomego poszczególnych elementów układu rodnego w życiu płodowym (zaburzenia rekanalizacji), a trzecią, zaburzenia wynikające z nieprawidłowej fuzji podłużnej symetrycznych elementów będących zawiązkami poszczególnych elementów narządu rodnego (macicy i pochwy) (tab.1).

Zaburzenia rozwojowe wewnętrznych narządów płciowych u dziewcząt		
Agenezja/hipoplazja	**Zaburzenia rekanalizacji**	**Zaburzenia fuzji podłużnej**
Zespół aplazji przewodów Mullera (MRKH Syndrome)	• Przegroda poprzeczna pochwy • Wrodzona niedrożność pochwy • Brak perforacji błony dziewiczej	• Macica dwurożna częściowa • Macica dwurożna • Zdwojenie macicy • Całkowite zdwojenie macicy i pochwy • Zdwojenie macicy i szyjki macicy z jednostronną niedrożnością pochwy

Tab.1 Podział zaburzeń rozwojowych narządu rodnego.

Pierwszą kliniczną klasyfikację zaburzeń rozwojowych przewodów Mullera sporządzoną w oparciu o obserwowane wady przedstawiono w 1979 roku [6]. Następnie uległa ona modyfikacjom przez Amerykańskie Towarzystwo Płodności, które podzieliło ją na 7 typów klinicznych [7]:

Typ I – Dysgenezje i hipoplazje przewodów Mullera:

a) Pochwa.
b) Szyjka macicy.
c) Trzon macicy.
d) Jajowody.
e) Zaburzenia mieszane.

Typ II – Nieprawidłowości jednostronne:

a) Róg szczątkowy.
b) Róg szczątkowy niepołączony z macicą.
c) Róg szczątkowy bez funkcjonalnego endometrium.
d) Macica jednorożna.

Typ III – Macica podwójna.

Typ IV – Macica dwurożna

a) Całkowita przegroda sięgająca do ujścia wewnętrznego.
b) Częściowa przegroda.

Typ V – Macica pojedyncza przedzielona przegrodą:

a) Całkowita przegroda sięgająca do ujścia wewnętrznego.
b) Przegroda częściowa.

Typ VI – Macica łukowata.

Typ VII – Nieprawidłowości rozwojowe związane ze stosowaniem dietylostilbestrolu.

Graficzne przedstawienie powyższego podziału ilustruje tabela nr 2.

Podział zaburzeń rozwojowych przewodów Mullera wg Amerykańskiego Towarzystwa Płodności.				
Typ I – dysgenezje i hipoplazje przewodów Mullera.				
Pochwa	Szyjka macicy	Trzon macicy	Jajowody	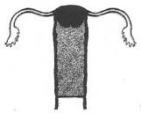 Zaburzenia mieszane
Typ II – zaburzenia jednostronne.				
Róg szczątkowy	Róg szczątkowy niepołączony z macicą	Róg szczątkowy bez endometrium	Macica jednorożna	
Typ III – Macica podwójna				
Typ IV – Macica dwurożna				
Całkowita przegroda do ujścia wewnętrznego	Częściowa przegroda do ujścia wewnętrznego			

Typ V – Macica pojedyncza przedzielona przegrodą	
Całkowita przegroda do ujścia wewnętrznego	Częściowa przegroda do ujścia wewnętrznego
Typ VI – Macica łukowata	
Typ VII – Nieprawidłowości związane ze stosowaniem DES	

Tab. 2 Podział zaburzeń rozwojowych przewodów Mullera wg Amerykańskiego Towarzystwa Płodności.

Charakterystyka zespołu MRKH

Ponieważ z koniecznością wytworzenia pochwy u dziewcząt mamy najczęściej do czynienia w przypadkach zespołu Meyer – Rokitańskiego – Kuster – Hausera, zostanie on bliżej omówiony.

Zespół ten jest podzielony na dwa podtypy: typ I – typ izolowany zwany także zespołem Rokitańskiego oraz typ II określany jako asocjacja MURCS (Aplazja przewodów Mullera, wady wrodzone nerek lub nerki oraz anomalie somitów szyjnych). Innymi nazwami zespołu MRKH są CAUV (Congenital Absence of the Urterus and Vagina – wrodzony brak pochwy i macicy), MA (Mullerian Aplasia – aplazja przewodów Mullera) czy też GRES (Genital Renal Ear Syndrome – wrodzony zespół nerkowo uszny) [[8]]. Zespół Rokitańskiego charakteryzuje się wrodzonym brakiem macicy oraz 2/3 górnych pochwy u kobiet wykazujących normalne II rzędowe cechy płciowe oraz kariotyp 46 XX. Wg piśmiennictwa u około 30–40% pacjentek występują zaburzenia rozwojowe dotyczące górnego układu moczowego. W 10–25% przypadków występują zaburzenia słuchu z głuchotą włącznie [[9]]. U kolejnych 12% współistnieją wady układu kostno stawowego. Ponadto zespół ten może występować w niektórych asocjacjach genetycznych jak np. zespoły McCusic – Kaufman'a, Bardlet – Biedla, Frasera czy Klippel – Feila [[10]].

Współistniejącymi zaburzeniami rozwojowymi są:

- Wady rozwojowe nerek – jednostronna agenezja, ektopia nerki lub nerka podkowiasta, wodonercze,
- Wady rozwojowe szkieletu, a zwłaszcza kręgów (zespół Klippel Feil'a, zrośnięcia kręgów głównie szyjnych, skolioza),
- Zaburzenia słuchu,
- Znacznie rzadziej wady serca lub palców (syndaktylia, polidaktylia).

Zespół MRKH jest rzadkim zespołem. Jego częstość występowania określa się na 1 na 5000 do 20 000 żywo urodzonych dziewczynek [11, 12]. W Polsce nie ma dokładnej analizy częstości występowania tego zespołu. W naszym ośrodku w latach 2002–2012 operowane były 24 pacjentki z agenezją pochwy.

Istnieje wiele hipotez próbujących wytłumaczyć powstanie tego zespołu [1]. Obecnie uważa się, że podłożem tego zespołu są mutacje wielogenowe o zmiennej ekspresji przenoszone jako cechy autosomalne dominujące z niepełną penetracją genu związane z różnorodną ekspresją pojedynczego, zmutowanego genu [13]. Istnieje wiele genów biorących w początkowych fazach rozwoju płodu jak np. WT 1, PAX 2, HOAXA7 do HOAXA 13 i PBX 1. Jednak jak dotychczas nie udowodniono roli tych genów w powstawaniu zespołu MRKH. Kolejnym genem, którego aktywność bierze udział we wczesnym okresie rozwoju jest WNT 4 należący do rodziny genów WNT. Jest to grupa genów regulujących wzrost komórek i różnicowanie tkanek w okresie embriogenezy [14]. W doświadczeniach na myszach stwierdzono, że u homozygotycznych zarodków zablokowanie tego genu prowadzi do całkowitego braku rozwoju przewodów Mullera i licznych, letalnych wad [15]. Dodatkowo wykazano, że prawidłowa aktywność tego genu jest niezbędna dla rozwoju nerek [16].

Rozpoznanie tego zespołu zazwyczaj ma miejsce w okresie dojrzewania. Przyczyną tego jest pierwotny brak miesiączki przy jak już wspomniano prawidłowych drugorzędowych cechach płciowych. W badaniu fizykalnym stwierdza się prawidłowy srom w obrębie którego w przedsionku pochwy widoczne jest niewielkie zagłębienie wg niektórych autorów mające 2–7 cm [17].

Podejrzenie zespołu MRKH w badaniu fizykalnym obliguje do dalszej diagnostyki. Badaniem wstępnym, łatwo dostępnym i nieinwazyjnym jest badanie ultrasonograficzne jamy brzusznej oraz miednicy małej. Badanie to

ujawnia brak lub szczątkową macicę w przestrzeni pomiędzy odbytnicą a pęcherzem moczowym. Ponadto już na wstępie pozwala ono określić istnienie ewentualnych, towarzyszących wad wrodzonych zwłaszcza w zakresie górnego układu moczowego [3]. W razie wątpliwości diagnostycznych badaniem rozstrzygającym jest badanie MRI. Jest ono także nieinwazyjnym badaniem wykazującym się znacznie większą czułością i specyficznością w stosunku do badania USG. Pozwala na dokładną ocenę stopnia niedorozwoju macicy poprzez uwidocznienie jej szczątkowych rogów a także na ocenę jajników. Równocześnie badanie to pozwala podobnie jak USG na dokładną ocenę stanu górnych dróg moczowych a ponadto ocenę układu kostno szkieletowego [1]. Dalszą metodą diagnostyczną jest laparoskopia. Jest ona badaniem inwazyjnym wymagającym znieczulenia ogólnego pacjentki i była stosowana u tych kobiet, u których badanie USG i MRI nie dawało pewności diagnostycznej. Jednak obecnie uważa się, że nie ma wskazań do jej przeprowadzenia celem samej diagnostyki, a jej zastosowanie jest zarezerwowane do przypadków, które jednoczasowo zostaną poddane rekonstrukcji pochwy [1,3].

Zazwyczaj pacjentki z tym zespołem trafiają do chirurga z poradni endokrynologicznej. We wstępnej diagnostyce przeprowadzone są badania kariotypu oraz poziomu hormonów płciowych. U pacjentek z tym zespołem jak wspomniano we wstępie zawsze występuje kariotyp 46 XX. Działanie osi przysadkowo-podwzgórzowo-jajnikowej także jest prawidłowe co jest odzwierciedlone w prawidłowych poziomach hormonów FSH, LH oraz estrogenów [3].

Metody wytworzenia pochwy.

Historycznie, pierwsze opisy chirurgicznego wytworzenia pochwy pochodzą z lat około 460–377 przed naszą erą a ich autorstwo przypisuje się Hipokratesowi [18]. Współcześnie odtworzenie pochwy przechodziło długą ewolucję od metod zachowawczych po różnorodne techniki operacyjne. Ogólnie techniki wytworzenia pochwy można podzielić na zachowawcze i operacyjne. Wśród operacyjnych opracowano metody wykorzystujące różne tkanki mające zastąpić funkcjonującą pochwę.

Metody nieoperacyjne.

W 1938 roku Robert Frank zaproponował nieoperacyjną metodę wytworzenia pochwy. W metodzie tej stosowane są rozszerzadła początkowo pod nadzorem lekarza a następnie przez same pacjentki. Rozszerzadła te powodując ucisk na przedsionek pochwy w ciągu kilku miesięcy wytwarzają zagłębienie pełniące rolę pochwy [19]. W 1981 roku metoda ta została zmodyfikowana przez Ingrama [20]. Zaproponował on zastąpienie prostych rozszerzadeł bardziej skomplikowanymi w kształcie siodełka rowerowego z zamontowanym prawidłem, które umieszczano również w przedsionku pochwy, ale pogłębianie uchyłka ma miejsce pod naciskiem ciężaru ciała pacjentki. Autor stosował tą metodę zarówno do pierwotnego wytworzenia pochwy jak i do rozszerzania zwężeń po pierwotnej chirurgicznej rekonstrukcji.

Metody operacyjne.

Istnieje wiele metod chirurgicznych wytworzenia pochwy opisanych w piśmiennictwie. Każda z nich posiada swoje wady i zalety. Niewątpliwie ważne w wyborze metody jest indywidualne doświadczenie operatora, co ma zapewnić jak najlepszy rezultat wykonanego zabiegu operacyjnego

[ACOG - Commitee on Adolescent Health Care]. W celu uzyskania prawidłowo funkcjonującej pochwy różni autorzy metod stosowali różnorodne tkanki.

1. **Metody operacyjne wykorzystujące izolowane fragmenty jelit do rekonstrukcji pochwy.**

W 1904 Baldwin zaproponował technikę odtworzenia pochwy używając do tego celu fragmentu esicy uformowanej w kształcie litery U i zespolonej z kroczem. Przedzielająca fragmenty jelita przegroda powstała z przylegających do siebie ścian jelita była nacinana 6 tygodni po zasadniczej operacji [[21]]. Jednak metoda ta ze względu na dużą ilość powikłań została zarzucona [[22]].

Następnie w roku 1955 Zangl oraz w 1961 Pratt zaproponowali ponownie użycie segmentu esicy celem utworzenia nowej pochwy [[23,24]].

W 1983 roku Goligher przedstawił technikę wytworzenia pochwy nie tylko z uszypułowanego odcinka esicy ale także z innych fragmentów jelit [[25]].

W 1987 roku Hanna doniósł jako pierwszy o wytworzeniu pochwy z pętli jelita cienkiego tylko w populacji pediatrycznej [[26]].

Aktualnie wg piśmiennictwa najczęściej stosowanym odcinkiem przewodu pokarmowego do wytworzenia pochwy jest izolowany, uszypułowany fragment esicy [[25]].

W 2001 roku na spotkaniu w San Francisco Sekcji Urologii Amerykańskiej Akademii Pediatrii Bailez przedstawiła laparoskopową rekonstrukcję pochwy z użyciem izolowanego segmentu esicy [[27]]. Metoda ta została wprowadzona już w 2002 roku także w naszym ośrodku. W 2004 roku przedstawione zostały wstępne doświadczenia stosowania tej metody [[28]].

2. Metody operacyjne wykorzystujące pozostałe tkanki do wytworzenia pochwy.

Są to metody mające na celu uzyskanie funkcjonalnej pochwy bez ingerencji w ciągłość przewodu pokarmowego i uniknięcie ewentualnych powikłań pooperacyjnych dotyczących przewodu pokarmowego a także zmniejszenie rozległości i inwazyjności zabiegu operacyjnego. Wspólną ideą tych metod jest wytworzenie przestrzeni pomiędzy cewką moczową, pęcherzem moczowym a odbytnicą i wyścielenie jej różnymi elementami tkankowymi.

Abbe był pierwszym, który opisał metodę wytworzenia pochwy wyścielając wytworzoną przestrzeń dermatomowymi płatami skóry. W 1938 roku McIndoe i Banister spopularyzowali tę metodę tubularyzując przeszczep skóry wokół plastikowego rozszerzadła [[29]]. Technika ta polega na poprzecznym nacięciu krocza w zakresie przedsionka pochwy. Następnie po wytworzeniu przestrzeni o głębokości ok 10–12 cm zostaje ona wyścielona dermatomowymi przeszczepami skóry. Płaty skóry są pobierane z okolicy pośladków lub przedniej ściany jamy brzusznej. Jak wspomniano, następnie są tubularyzowane na plastikowym rozszerzadle. Po umieszczeniu w wytworzonej przestrzeni są zabezpieczane szwami do warg sromowych przy użyciu szwów pojedynczych. Szwy oraz rozszerzadło usuwane są po 14 dniach a pacjentka zostaje pouczona o konieczności używania rozszerzadła stale przez okres 3–6 miesięcy. Po tym okresie w zależności od częstości podjętego współżycia płciowego rozszerzadło to jest nadal stosowane z różnym nasileniem aby utrzymać prawidłową drożność i szerokość nowo wytworzonej pochwy.

Innymi materiałami tkankowymi stosowanymi do wyścielenia przestrzeni wytworzonej pomiędzy pęcherzem moczowym a odbytnicą są

błona śluzowa pęcherza moczowego zastosowana przez Clareta lub otrzewna sprowadzona z jamy Douglasa przez Tsirulnikova [30,31].

Polskim wkładem w rozwój technik wytworzenia pochwy jest metoda Krzeskiego przedstawiona w 1983 roku. Metoda ta polega na wytworzeniu przedniej ściany pochwy z płata uzyskanego ze ściany pęcherza moczowego. Prostokątny płat o szerokości ok 5–6 cm po wyizolowaniu ze ściany pęcherza moczowego i odwróceniu pokrywa w przednią ścianę kanału wytworzonego pomiędzy pęcherzem moczowym a odbytnicą a jego dalszy koniec zostaje zespolony ze śluzówką przedsionka pochwy [32].

Innymi alternatywnymi technikami wytworzenia neopochwy jest zastosowanie rotacyjnych, uszypułowanych płatów skórno mięśniowych i skórno powięziowych. Technika ta najczęściej ma zastosowanie u pacjentek, u których nastąpiło usunięcie narządu rodnego z przyczyn onkologicznych. Metoda ta polega na wyizolowaniu płata z jego własnym pęczkiem naczyniowym, jeżeli to potrzebne zrulonizowaniu a następnie umieszczeniu w miejscu usuniętej pochwy i zespoleniu z przedsionkiem pochwy. Historycznie najstarszą techniką było wykorzystanie płata z mięśnia smukłego uda. Jednak ze względu na liczbę powikłań polegających na utracie płata z powodu niedokrwienia w następstwie nadmiernego napięcia pęczka naczyniowego płat ten został zastąpiony płatem skórno mięśniowym wykorzystując płat skórno mięśniowy z użyciem mięśnia prostego brzucha lub płatem skórno powięziowym z okolicy łonowej.

Odrębną techniką wytworzenia pochwy jest połącznie metody zachowawczej z operacyjną. Została ona opisana przez Vecchihetti'ego. Jest to w zasadzie modyfikacja metody Franka. Polega ona na umieszczeniu w zagłębieniu w przedsionku pochwy niewielkiej plastikowej oliwki. Do niej przytwierdzone zostają dwa szwy niewchłanialne, które

następnie w trakcie operacji z dostępu cięciem Pfanenstilla są przeprowadzane przez przestrzeń pomiędzy pęcherzem moczowym a odbytnicą. Szwy te wyprowadzone są przez przednią ścianę jamy brzusznej na bocznych brzegach mięśni prostych brzucha i umocowane do specjalnej płytki. Szwy te pełnią rolę szwów trakcyjnych, które systematycznie są podciągane ok 1 do 1,5 cm każdego dnia, powodując podciąganie oliwki w kierunku dogłowowym wytwarzając zagłębienie jak w metodzie Franka pełniące rolę pochwy [33]. Współcześnie metodę tą zmodyfikowano stosując technikę laparoskopową do założenia szwów trakcyjnych [34].

Jak powyżej zostało przedstawione istnieje wiele różnorodnych technik mających na celu stworzenie funkcjonalnej pochwy. Każda z tych technik posiada swoje wady i zalety co zostanie omówione w dalszych częściach obecnego opracowania. Jednak jak się wydaje na podstawie posiadanego własnego doświadczenia a także piśmiennictwa, najlepszą metodą operacyjną, mającą zastosowanie u młodych pacjentek, jest wytworzenie nowej pochwy z izolowanego fragmentu esicy techniką laparoskopową [50]. Argumenty popierające tą tezę, także zostaną przedstawione w dalszej części pracy.

Cele pracy.

1. Ocena wyników laparoskopowej rekonstrukcji pochwy z użyciem jelita grubego na podstawie doświadczeń własnych i piśmiennictwa.
2. Ocena wyników technik rekonstrukcji pochwy na podstawie piśmiennictwa.
3. Porównanie wad i zalet powyżej prezentowanych technik.

Materiał.

Do leczenia operacyjnego z powodu wrodzonego braku pochwy w naszej klinice zostały zakwalifikowane 24 dziewczęta w wieku 17–20 lat (średni wiek 18,4 lat, mediana 18 lat). Wszystkie pacjentki były operowane techniką laparoskopową. Pacjentki były skierowane z Poradni Endokrynologicznej Uniwersyteckiego Szpitala Dziecięcego w Krakowie. Były to 22 dziewczęta z agenezją pochwy w następstwie zespołu aplazji przewodów Mullera, natomiast pozostałe 2 w przebiegu zespołu niewrażliwości na androgeny. Wszystkie pacjentki zostały skierowane do Poradni Endokrynologicznej z powodu pierwotnego braku miesiączki. II rzędowe cechy płciowe były prawidłowo rozwinięte. W badaniach obrazowych u dziewcząt z zespołem MRKH stwierdzono prawidłowe jajniki, szczątkowe macice i całkowity brak rozwoju pochwy. Ponadto u 3 pacjentek z tej grupy stwierdzono brak rozwoju nerki lewej bez innych patologii towarzyszących w zakresie układu moczowego. Nie stwierdzono także u żadnej z pacjentek nieprawidłowości w zakresie układu szkieletowego. Jedna z dziewcząt była w stałej kontroli endokrynologicznej z powodu niedoczynności tarczycy.

Metoda leczenia – laparoskopowej rekonstrukcji pochwy z izolowanego, uszypułowanego odcinka esicy.

Wykonanie zabiegu operacyjnego wymaga odpowiedniego przygotowania pacjentki. Polega ono na zastosowaniu diety półpłynnej a następnie tylko płynnej w ciągu 2 dni poprzedzających zabieg operacyjny. Ponadto stosujemy doustnie Metronidazol w dawce 1,5 ml/kg m.c. 3 x dziennie. W dniu poprzedzającym przeprowadzenie operacji przewód pokarmowy zostaje oczyszczony przy użyciu doustnej podaży preparatu Fortrans w dawce 40 ml/kg masy ciała a dodatkowo tuż przed zabiegiem operacyjnym wykonywany jest wlew czyszczący wykonany roztworem 1% Neomycyny.

Zabieg operacyjny (przebieg operacji dołączony jest na załączonym DVD) wykonywany jest w znieczuleniu ogólnym w ułożeniu na plecach. Równocześnie przygotowywane są uchwyty stołu operacyjnego jak do operacji z dostępu kroczowego. Po umyciu pola operacyjnego obejmującego przednią ścianę jamy brzusznej i okolicę krocza następuje obłożenie chustami operacyjnymi z zasłonięciem okolicy kroczowej. Minilaparotmią podpępkową sposobem Hassona następuje wprowadzenie pierwszego portu do jamy otrzewnej. Po wytworzeniu odmy o wartości 12–15 cm H_20 następuje wprowadzenie optyki do jamy brzusznej. Po inspekcji jamy otrzewnej przy użyciu optyki 10 mm i kącie 0° następuje założenie kolejnych portów. Drugi port szerokości 12 mm zakładany jest w połowie odległości między kolcem biodrowym przednim górnym prawym a pępkiem. Kolejny, o średnicy 10 mmm symetrycznie w stosunku do drugiego po stronie lewej. Ostatni port wprowadzany jest do jamy otrzewnej w podbrzuszu po stronie lewej (ryc. 10a i 10b).

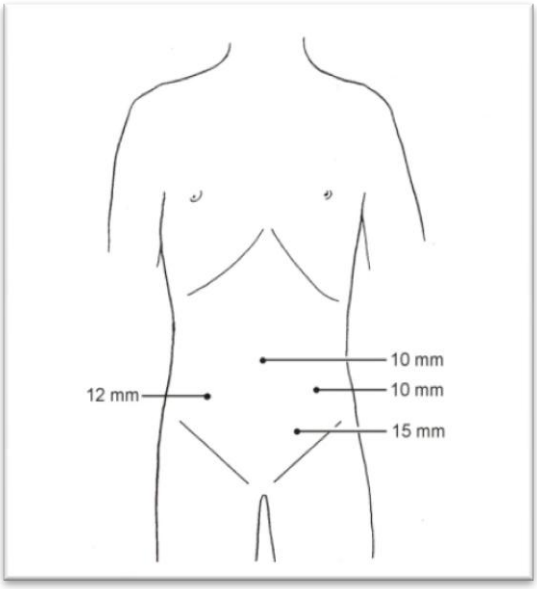

Ryc. 10a i 10b. Miejsca wprowadzenia portów laparoskopowych do jamy brzusznej.

Po wyborze odpowiedniego fragmentu esicy następuje wyizolowanie krezki dochodzącej do wybranego fragmentu esicy o odpowiedniej długości przy użyciu noża harmonicznego i LigaSure® (Ryc. 11) a następnie przecięcie jelita przy pomocy endoskopowych staplerów liniowych EndoGIA® (Ryc. 12).

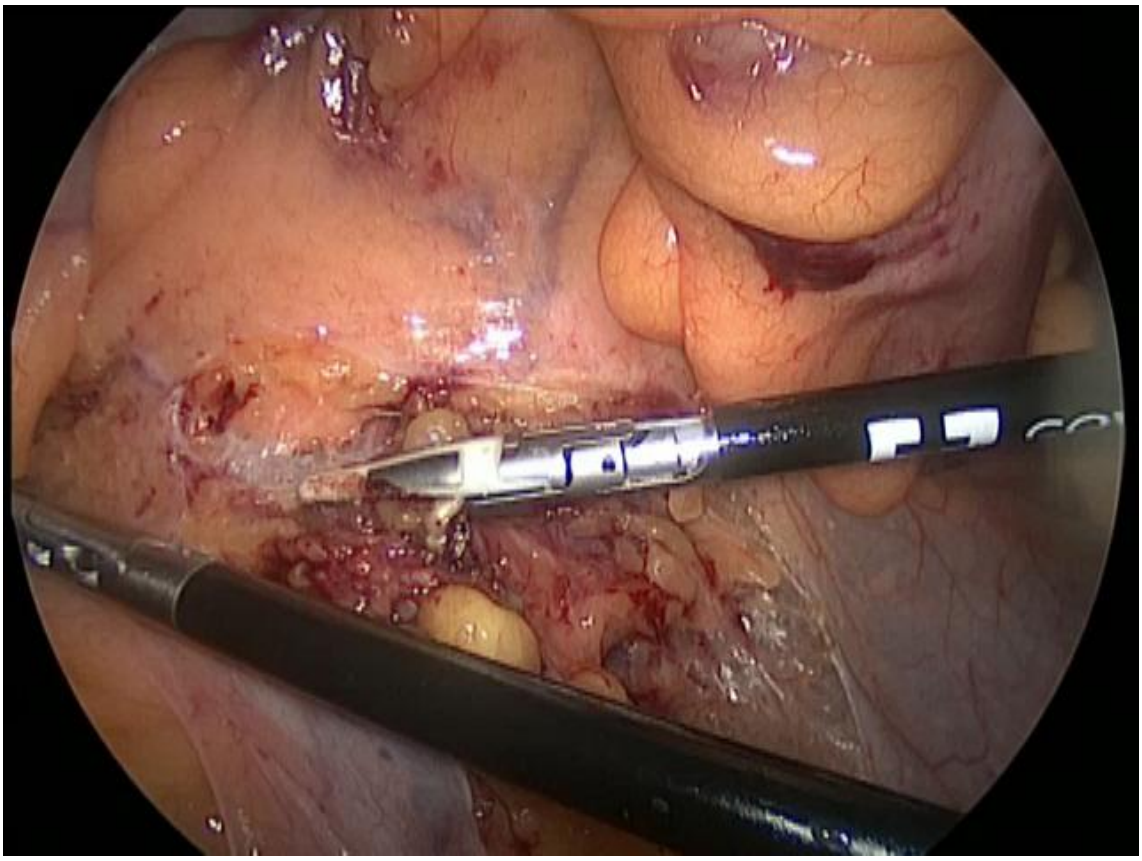

Ryc.11 Preparowanie krezki jelita grubego za pomocą noża harmonicznego.

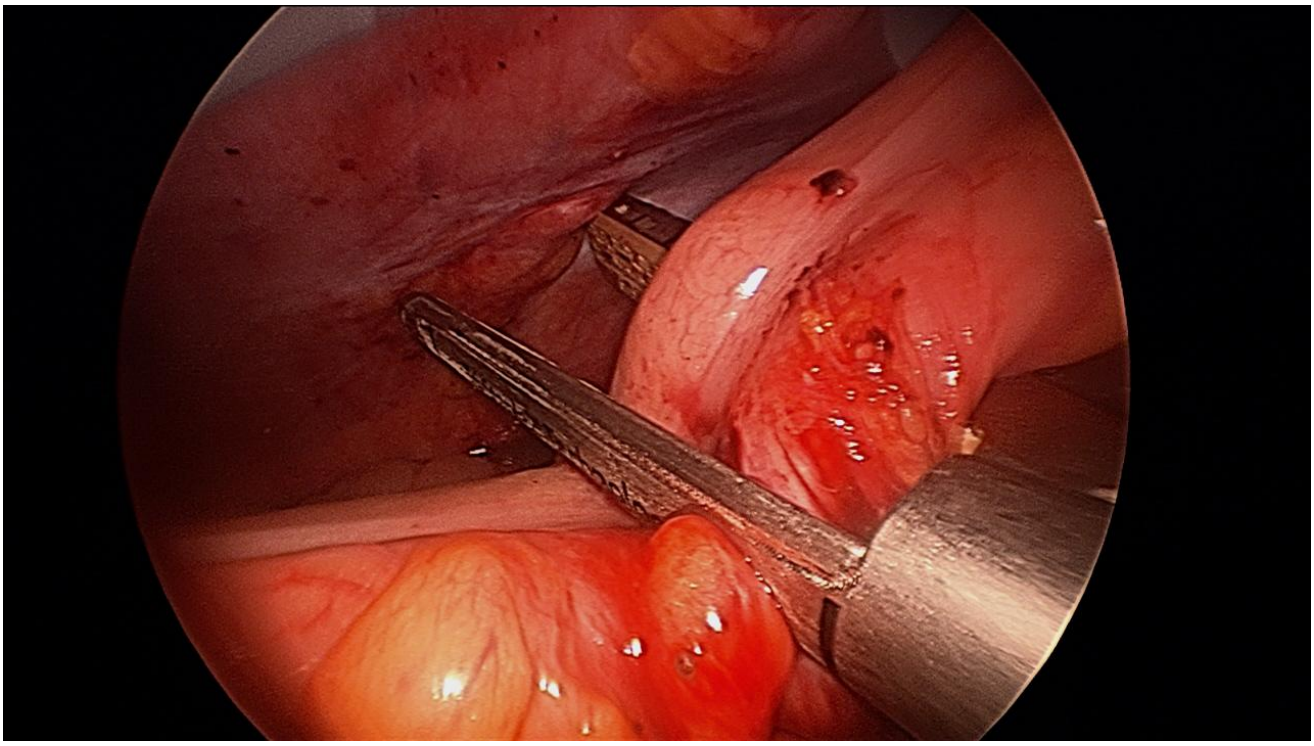

Ryc. 12 Przecięcie jelita grubego za pomocą liniowego staplera EndoGhia®

Długość segmentu esicy waha się od 14 do 17 cm w zależności od konfiguracji arkad naczyń krezki zaopatrujących wybrany fragment jelita. Kolejno następuje kroczowy etap operacji. Po uniesieniu nóg pacjentki do pozycji ginekologicznej, założeniu cewnika Foley'a do pęcherza moczowego (Ryc. 13),

Ryc. 13 Przygotowanie do kroczowego etapu operacji.

w miejscu największego zagłębienia w obrębie przedsionka pochwy wykonywane jest półkoliste jego nacięcie (ryc. 14).

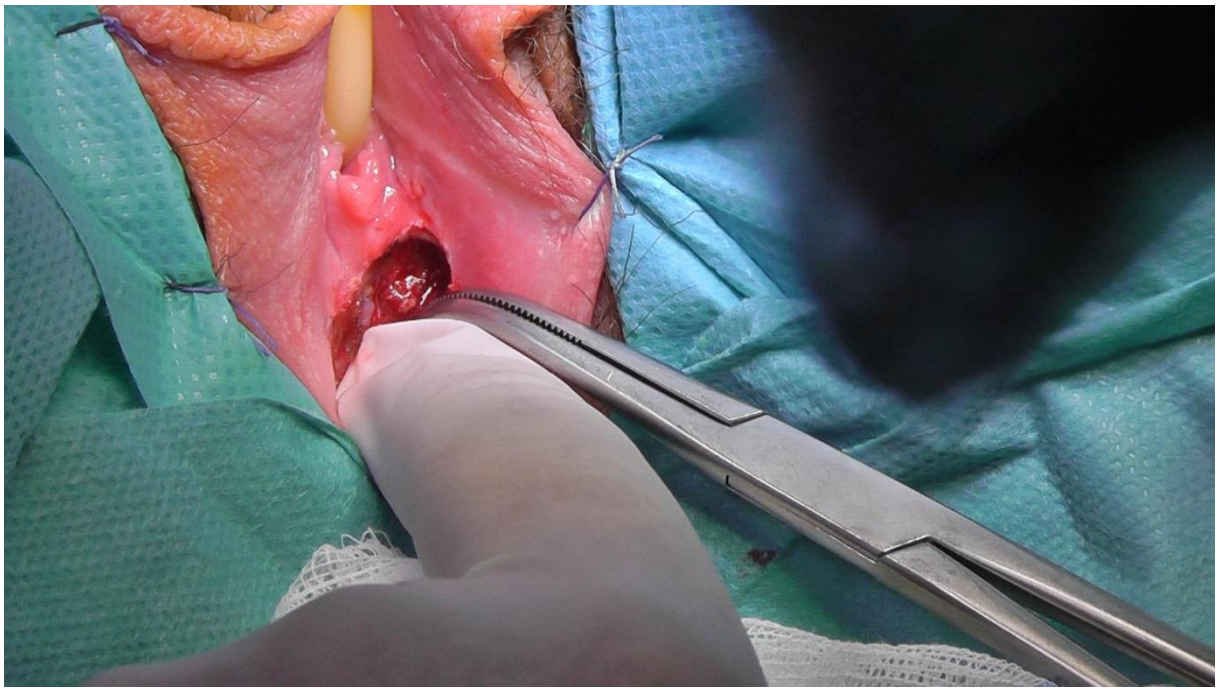

Ryc. 14 Półkoliste nacięcie zagłębienie w obrębie przedsionka pochwy a następnie preparowanie przestrzeni pomiędzy cewką moczową, pęcherzem moczowym a odbytnicą celem wytworzenia kanału dla nowo wytworzonej pochwy.

Następuje preparowanie przestrzeni położonej pomiędzy cewką moczową i pęcherzem moczowym a odbytnicą aż do miednicy tak aby uzyskać kanał o szerokości około 2 palców. Po wytworzeniu tunelu wprowadzany jest do niego klem z zapiętym tupferem i po jego uwidocznieniu w optyce laparoskopii w obrębie jamy brzusznej wybierane jest miejsce nacięcia załamka otrzewnej w przestrzeni pomiędzy pęcherzem moczowym a odbytnicą (Ryc. 15).

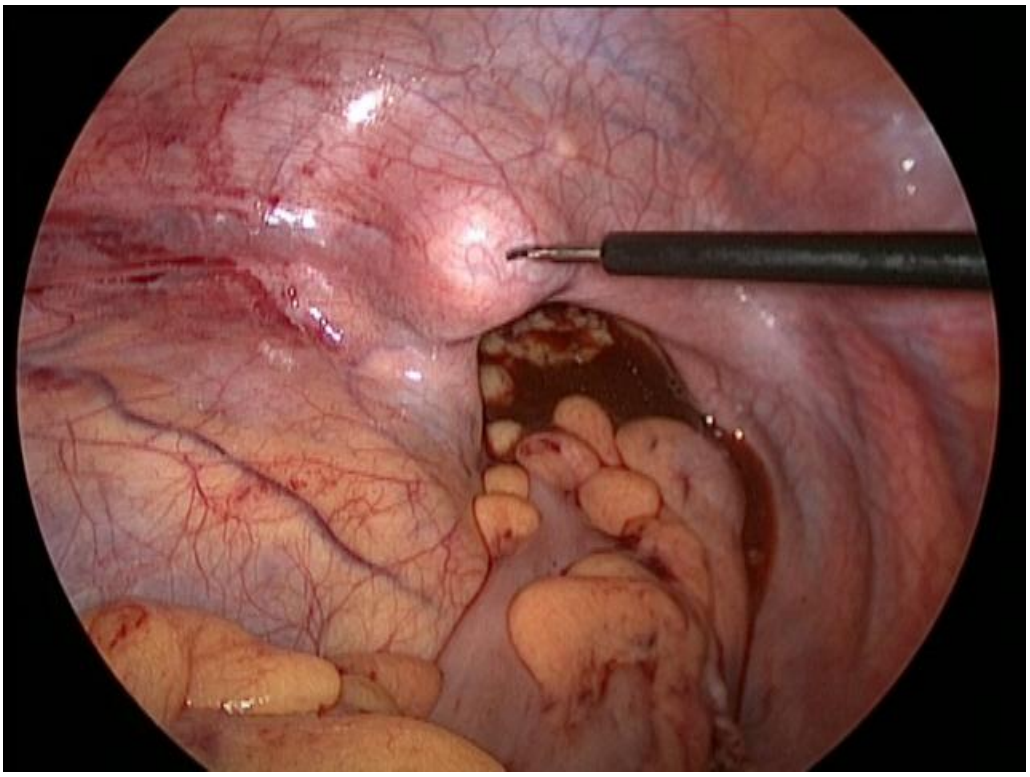

Ryc. 15 Wybór miejsca nacięcia załamka otrzewnej w przestrzeni pomiędzy pęcherzem moczowym a odbytnicą.

Następnie przy użyciu narzędzia okienkowego założonego poprzez wytworzony kanał (Ryc. 16a i 16b) następuje sprowadzenie dalszego końca wyizolowanego fragmentu esicy w obręb przedsionka pochwy.

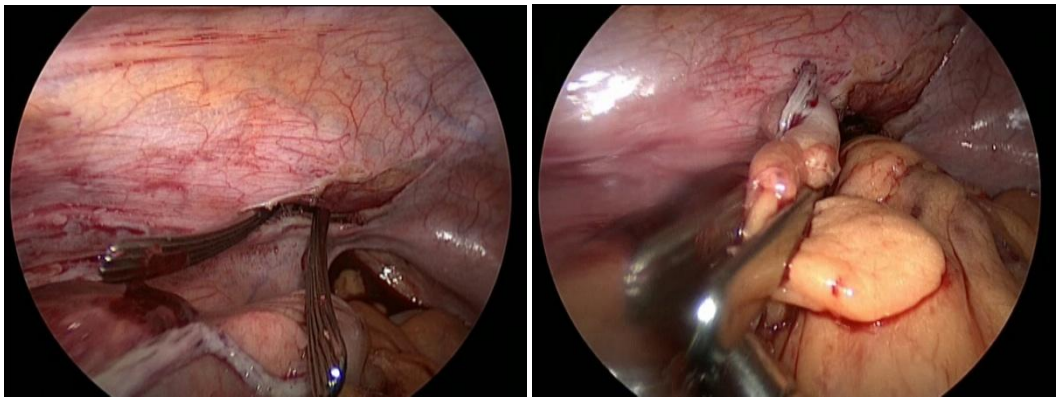

Ryc. 16a i 16b Sprowadzenie narzędziem okienkowym dystalnego końca wyizolowanego fragmentu esicy poprzez wytworzony kanał w obręb przedsionka pochwy.

Po odcięciu linii zszywek na końcu jelita i otwarciu jego światła (Ryc. 17) ma miejsce jego wszycie w obręb przedsionka pochwy co pozwala odtworzyć prawidłowy wygląd przedsionka pochwy.

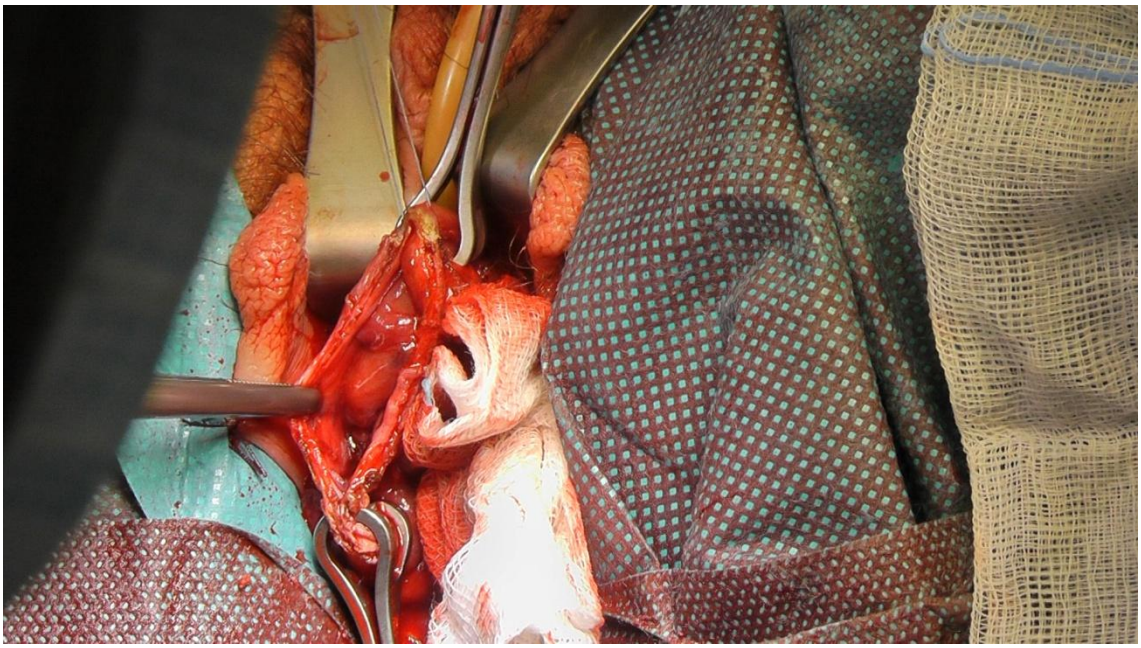

Ryc. 17 Sprowadzony w obręb przedsionka pochwy dystalny koniec wyizolowanego fragmentu esicy po odcięciu linii zszywek i otwarciu jego światła.

Ostatnim etapem zabiegu operacyjnego jest odtworzenie ciągłości przewodu pokarmowego. Początkowo wykonywaliśmy zespolenie jelita grubego koniec do końca przy użyciu staplera okrężnego o średnicy 28 mm. Część bliższa staplera tzw. grzybek zakładany był do proksymalnego odcinka jelita po wyłonieniu go przez port położny w lewym podbrzuszu o średnicy 15 mm. Część obwodową staplera wprowadzana była do dystalnego odcinka jelita grubego poprzez odbyt i odbytnicę. Obecnie zespolenie jelita wykonujemy wyłaniając końce jelita grubego poprzez port położony w lewym podbrzuszu (Ryc. 18).

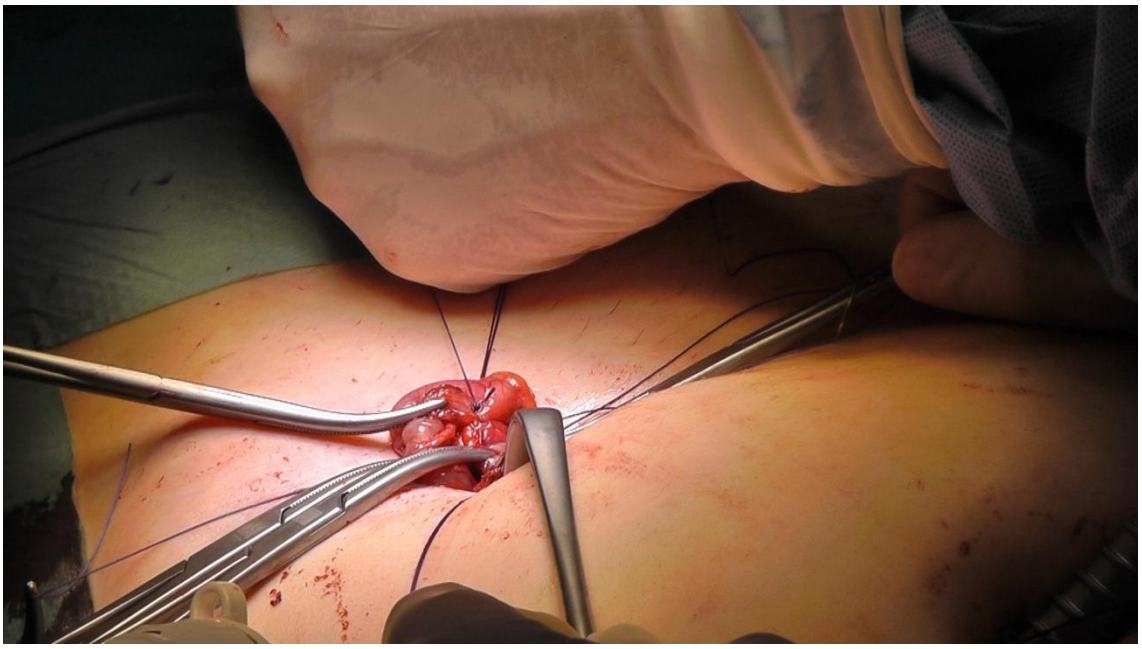

Ryc. 18 Zespolenie jelita grubego wyłonionego poprzez lewy dolny port laparoskopowy o średnicy 15 mm.

Po zespoleniu jelita grubego, następuje kontrola hemostazy, usunięcie portów, likwidacja odmy i zeszycie nacięć powłok po wprowadzonych portach. Do nowo wytworzonej pochwy wprowadzane jest szynowanie utworzone z cylindra strzykawki 10 mililitrowej owiniętej gazą nasączoną maścią Detreomycynową oraz odciętym dnem celem umożliwienia drenażu treści jelitowej (Ryc. 19).

Ryc. 19 Stan po zespoleniu dystalnego końca wyizolowanego odcinka esicy z przedsionkiem pochwy i założeniu szynowania.

Wyniki.

Wyniki wczesne.

W żadnym przypadku nie była wymagana konwersja do zabiegu otwartego ani nie były wymagane przetaczania preparatów krwi i krwiopochodnych. Po przeprowadzeniu zabiegu operacyjnego, którego czas wynosił średnio 419 minut (mediana 410 minut) stosowana była dożylna podaż Metronidazolu i Ceafolosporyny II generacji przez okres średnio 5 dni (mediana 6 doba). Pojenie rozpoczynano średnio w 3 dobie (mediana 3 doba) pooperacyjnej a żywienie w 5 (mediana 5 doba). Średni czas hospitalizacji wynosił 14 dni (mediana 14 dni). Szynowanie nowo wytworzonej pochwy u wszystkich pacjentek usuwano w 10 dobie pooperacyjnej.

U jednej pacjentki w 6 dobie pooperacyjnej powstała przetoka kałowa w wyniku nieszczelności zespolenia jelita grubego w miejscu umiejscowienia lewego dolnego portu laparoskopowego. Pojawieniu się wycieku treści kałowej nie towarzyszyły objawy ogólne jak objawy otrzewnowe, objawy niedrożności przewodu pokarmowego, wzrost temperatury ciała. W leczeniu tego powikłania zastosowaliśmy drenaż odbytnicy przy pomocy kanki odbytniczej, wyłączenie pacjentki z żywienia doustnego, całkowite żywienie pozajelitowe przez okres 14 dni oraz antybiotyki o szerokim spektrum działania. Po tym okresie nastąpiło spontaniczne zamknięcie przetoki. Stopniowo redukowano żywienie pozajelitowe z równoczesnym stopniowym obciążaniem przewodu pokarmowego rozszerzaną dietą. W odległym okresie obserwacji nie stwierdzono powikłań ze strony przewodu pokarmowego jak również nowo wytworzonej pochwy. Pacjentka po okresie rekonwalescencji podjęła współżycie płciowe nie zgłaszając w badaniu ankietowym dolegliwości.

Wyniki odległe.

Wyniki odległe były oceniane na podstawie badań ambulatoryjnych pacjentek u których przeprowadzono zabieg wytworzenia pochwy oraz na podstawie ankiety wypełnianej przez nie same (ankieta stanowi załącznik nr 1 powyższej pracy). Badania odległe zostały przeprowadzone w ramach programu nr K/ZDS/003688 z uzyskaniem zgody Komisji Bioetycznej Wydziału Lekarskiego Collegium Medicum Uniwersytetu Jagiellońskiego oznaczonej sygnaturą KBET/242/B/2012.

W kontrolnych badaniach ambulatoryjnych zwracano uwagę na sposób gojenia ran w obrębie powłok jamy brzusznej, szerokość wchodu pochwy oraz jej głębokość. U jednej z pacjentek stwierdzono zwężenie wchodu pochwy, co wymagało kolejnej operacji mającej na celu jego poszerzenie w 12 miesiącu po zabiegu pierwotnym. U pozostałych pacjentek nie stwierdzono obecności zwężeń. Głębokość pochwy oceniano na podstawie waginogramu wykonywanego 6 miesięcy po wytworzeniu pochwy. Długość nowo wytworzonych narządów wahała się pomiędzy 8 a 14 cm. Przykład jednego z badań przedstawiony jest na rycinie nr 10.

Ryc. 20 Waginogram u jednej z pacjentek wykonany 6 miesięcy po przeprowadzonym leczeniu operacyjnym.

U wszystkich pacjentek gojenie ran pooperacyjnych odbyło się poprzez rychłozrost z pozostawieniem niewielkich blizn w zakresie przedniej ściany jamy brzusznej (Ryc. 21).

Ryc. 21 Widok przedniej ściany jamy brzusznej z zagojonymi miejscami wprowadzenia portów.

W badaniu ankietowym stwierdzono, że 18 pacjentek zawarło związek małżeński a kolejne dwie są w stałych związkach partnerskich. Wszystkie z nich podjęły współżycie płciowe. Wg uzyskanych informacji wszystkie są usatysfakcjonowane przebiegiem współżycia jak również ich partnerzy. Nie stwierdzono dolegliwości podczas odbywania stosunków. Wszystkie z powyższych pacjentek wyraziły opinię, iż zastosowane leczenie operacyjne podniosło ich samoocenę jako kobiet oraz poleciłyby powyższą metodę operacyjną jako metodę pozwalającą na szybkie podjęcie współżycia płciowego.

Pozostałe 4 pacjentki nie podjęły współżycia płciowego z powodu nie utrzymywania związków z partnerami. U nich także stwierdzono dobre gojenie ran pooperacyjnych oraz prawidłową szerokość wchodu pochwy. Ze względu na brak podjęcia współżycia nie oceniono pozostałych aspektów przeprowadzonego badania.

Omówienie.

Jakość życia i psychologiczny dobrostan są znacznie obniżone u pacjentek z brakiem pochwy. Okoliczności te obligują do wytworzenia neopochwy, która będzie satysfakcjonowała pacjentkę pod względem czynnościowym oraz kosmetycznym.

W większości przypadków brak pochwy rozpoznawany jest w okresie dojrzewania co oznacza, że pacjentka może być w pełni zaangażowana w proces wyboru jak i czasu wytworzenia pochwy. W przypadkach rozpoznanej agenezji pochwy w okresie dziecięcym powszechnie uznane jest, że zarówno operacyjne jak i nieoperacyjne sposoby rekonstrukcji pochwy należy odłożyć na okres późniejszy do czasu uzyskania pełnej dojrzałości cielesnej i psychologicznej pacjentki [35, 36, 37].

Jak dotychczas nie ma konsensusu odnośnie wyboru metody rekonstrukcji pochwy [38,39]. Na przestrzeni lat opracowano liczne techniki zarówno nieoperacyjne jak i operacyjne, mające prowadzić do uzyskania zadowalającego wyniku czynnościowego i kosmetycznego. Koniec lat 80-ych XX wieku przyniósł rozwój technik laparoskopowych co zmniejszyło znacząco liczbę powikłań oraz czas hospitalizacji. W 2012 roku Cao i współpracownicy przedstawili pierwszą randomizowaną próbę porównania wyników leczenia laparoskopowej operacji Davydov'a z laparoskopową rekonstrukcją pochwy z użyciem izolowanego fragmentu esicy na grupie 40 pacjentek [40].

Większość opublikowanego piśmiennictwa dotyczy wyników osiąganych na różnie licznych grupach pacjentek w jednym ośrodku wykonującym rekonstrukcje pochwy bez standaryzacji wskazań o zabiegu operacyjnego, określenia ewentualnego istnienia i wielkości pochwy przed jej rekonstrukcją, powikłań śródoperacyjnych czy też pooperacyjnych

a także osiąganych wyników anatomicznych i czynnościowych. Bez ujednoliconych metod porównawczych ocena wyników i przebiegu pooperacyjnego nie jest łatwa.

Metody nieoperacyjne uzyskania zagłębienia w przestrzeni pomiędzy cewką moczową, pęcherzem moczowym a odbytnicą polegają na samo rozszerzaniu i pogłębianiu istniejącego zagłębienia znajdującego się w obrębie przedsionka pochwy będącego szczątkowym elementem pochwy wywodzącym się embriologicznie z zatoki moczowo płciowej. Metoda ta opracowana pierwotnie przez Franka i Webera [41,42] a następnie modyfikowana przez Igrama [43] oraz ostatnio przez Lee [44], wg niektórych autorów jak również przez Amerykański Kongres Ginekologów i Położników w 2013 roku zalecana jest jako metoda pierwszego zastosowania [45,47]. W tym sposobie uzyskiwania zagłębienia mogącego pełnić rolę pochwy wymagane jest codzienne używanie miękkich gumowych rozszerzadeł po około 30 minut dziennie przez okres 4–6 miesięcy celem uzyskania odpowiedniego zagłębienia. Taki sposób postępowania wg autorów prowadzi do powstania przestrzeni o głębokości około pomiędzy 7 a 13 cm w 60–80% przypadków [46]. Jednak wytworzona tą drogą przestrzeń wykazuje dużą nietrwałość. Aby utrzymać uzyskany efekt metoda ta wymaga regularnego współżycia seksualnego a w razie jego braku, używania rozszerzadeł. Pomimo iż metoda ta wydaje się bezpieczna i prosta u części pacjentek może być trudna do zaakceptowania ze względu na wstyd lub zażenowanie sposobem uzyskiwania zagłębienia pełniącego rolę pochwy. W przypadku niezadowalającego efektu stosowania tej metody, uzyskane zagłębienie może zostać wykorzystane do rekonstrukcji chirurgicznej pochwy jedną z uznanych metod [46].

Metody chirurgiczne wytworzenia pochwy obejmują takie techniki jak:

- Wytworzenie pochwy z uszypułowanego odcinka esicy – metoda Baldwina – Aleksadrova i jej modyfikacje włączając w operację drogą laparoskopową,
- Metoda McIndoe i jej modyfikacje,
- Metoda Williamsa i jej modyfikacje,
- Metoda Krzeskiego,
- Metoda Vecchetiego i jej modyfikacje,
- Metody wytworzenia pochwy z użyciem płata błony śluzowej pęcherza moczowego (metoda Clareta) lub otrzewnej (metoda Tsirulikowa),
- Metoda z użyciem płata skórno mięśniowego mięśnia smukłego uda i jej modyfikacje.

Metody z użyciem płatów skórnych lub też skórno mięśniowych ze względu na trudności techniczne w tracie zabiegu operacyjnego, liczne powikłania oraz zły efekt kosmetyczny należą obecnie do rzadkości [46].

Opis wymienionych metod rekonstrukcji pochwy zawarty został w części wstępnej obecnej pracy. W tym miejscu zostaną przedstawione wady i zalety wymienionych technik operacyjnych wytworzenia pochwy. Częstość występowania powikłań i ich ciężkość przytaczane przez różnych autorów są znacznie zróżnicowane. Jednakże większe powikłania jak uszkodzenia jelita są obserwowane w technikach rekonstrukcji pochwy z wykorzystaniem uszypułowanego odcinka esicy, uszkodzenia pęcherza moczowego i odbytnicy mogą wystąpić w każdej technice operacyjnej z wyjątkiem metody Williamsa [45]. W 2012 roku została opublikowana praca oparta na szerokim przeglądzie piśmiennictwa analizującego wyniki wytworzenia pochwy [47].

Wytworzenie pochwy z izolowanego fragmentu jelita.

Zabieg jest wykonywany zarówno techniką otwartą jak i laparoskopową co znacząco wpływa na okres rekonwalescencji pooperacyjnej jak również efekt kosmetyczny. Zaletą tego typu postępowania jest szybkie uzyskanie zadowalającego efektu pomimo stosunkowo długiego czasu operacji – średni czas operacji wg piśmiennictwa wynosił 238 minut [48] co korespondowało z czasem uzyskanym w naszej klinice [49]. Ten sposób postępowania pozwala na uzyskanie odpowiednio szerokiej i głębokiej pochwy bez użycia wszelkich prawideł przy minimalnym okresie szynowania pooperacyjnego [16]. Wg piśmiennictwa najbardziej przydatnym fragmentem jelita do rekonstrukcji pochwy jest esica ze względu na jej anatomiczne położenie co ma znaczenie w zachowaniu prawidłowego ukrwienia wyizolowanego fragmentu jelita. Metoda ta stosunkowo często stosowana jest i wg niektórych autorów polecana jako metoda z wyboru w pediatrycznej grupie pacjentek [12,50,51]. Satysfakcja seksualna uzyskiwana tą metodą jest wg piśmiennictwa szacowana na 70–90% [45]. W naszym materiale na podstawie badań ankietowych stwierdziliśmy, że zadowolenie ze współżycia seksualnego wyraziły wszystkie pacjentki, które je podjęły. Do najczęstszych powikłań w tej metodzie należą: martwica użytego segmentu jelita, powikłania infekcyjne, nieszczelność zespolenia przy odtworzeniu ciągłości przewodu pokarmowego, wypadanie nowo wytworzonej pochwy, zwężenie wchodu pochwy zwłaszcza przy braku podjęcia współżycia seksualnego. Wymienione powikłania zostały zebrane na podstawie przeglądu piśmiennictwa z 2012 i 2014 roku [45,47]. W naszym materiale wystąpiły dwa powikłania opisane w wynikach badania. Były to zwężenie wchodu pochwy u pacjentki przed upływem pierwszego roku po wytworzeniu pochwy. Pacjentka ta była powtórnie operowana w 12

miesięcy po pierwotnym zabiegu. W obserwacji odległej nie stwierdzono nawrotu zwężenia. U drugiej pacjentki we wczesnym okresie pooperacyjnym wystąpiła nieszczelność zespolenia przewodu pokarmowego z powstaniem następowej przetoki kałowej. Jak opisano wcześniej nie wymagała ona powtórnej rewizji operacyjnej. Zastosowano drenaż jelita grubego przy użyciu kanki odbytniczej, wyłączono pacjentkę z żywienia doustnego stosując całkowite żywienie pozajelitowe oraz antybiotyki o szerokim spektrum działania (cefalosporynę II generacji oraz Metronidazol). Wygojenie obejmujące zamknięcie przetoki kałowej oraz ustąpienie przecieku poprzez zespolenie jelitowe nastąpiło w ciągu 14 dni leczenia. Po tym czasie stopniowo redukowano całkowite odżywianie pozajelitowe przy równoczesnym zwiększaniu obciążenia przewodu pokarmowego żywieniem doustnym. Do chwili obecnej u pacjentki nie zaobserwowano powikłań odległych zarówno ze strony przewodu pokarmowego jak i nowo wytworzonej pochwy.

Metoda McIndoe i jej modyfikacje.

Wg piśmiennictwa skuteczność metody oceniana jako uzyskanie pochwy o długości 8–12 cm wynosi ok. 99%. Stopień zadowolenia życia płciowego szacuje się na 85–98%. Powikłaniami tej metody jest możliwość uszkodzenia odbytnicy lub pęcherza moczowego występujące w ok. 1% przypadków oraz wypadanie nowo wytworzonej pochwy – dotychczas opisano 1 przypadek w tej metodzie [45]. Zaletą tej metody jest krótki czas operacji wynoszący wg autorów od 30 do 45 minut z niską utratą krwi wynoszącą średnio 110 ml [52]. Ponadto zwolennicy tej metody przytaczają argument braku blizn widocznych w zakresie powłok jamy brzusznej. Jednakże pozostają blizny w miejscach pobrania płatów skórnych, które często są nie do zaakceptowania przez młode kobiety. Częstym problemem jest suchość pochwy z powodu braku jej naturalnego nawilżania.

Spowodowane to jest brakiem adaptacji płatów skórnych użytych do wytworzenia pochwy w odległym okresie obserwacji. Wg Jasonni w odległych badaniach histologicznych wnętrze neopochwy pokryte jest nadal naskórkiem [45]. W odległych obserwacjach jednym z najczęstszych powikłań jest zwężenie nowo wytworzonej pochwy, które wymaga częstego i prawdopodobnie trwającego przez całe życie jej kalibrowania. Związane jest to z powstawaniem bliznowców w obrębie przedsionka pochwy. Ryzyko wystąpienia zwężenia nowo wytworzonej pochwy wzrasta gdy szynowanie po zabiegu operacyjnym jest usunięte zbyt wcześnie lub gdy nie ma miejsca regularna aktywność płciowa [53].

Metoda Williamsa oraz jej modyfikacja wg Creatsas'a.

Metoda ta przedstawiona w 1976 roku była praktycznie nie wykorzystywana do czasu jej modyfikacji w 2001 roku przez Creatsas'a i współpracowników [54]. Skuteczność oryginalnej metody była ograniczona z powodu faktu, że neopochwa jest zewnętrzna, krótka i nie zadowalająca do prawidłowego współżycia. Niektóre pacjentki skarżą się, że pochwa jest zbyt krótka i nie pozwala na odczuwanie penetracji [37]. W oryginalnej metodzie Williamsa ze względu na nieprawidłową oś podłużną pochwy użycie rozszerzadeł do jej kalibracji jest trudne do zastosowania przez pacjentkę. Poprawę tego stanu wnosi modyfikacja Creatsas'a. Późnym następstwem tej metody jest możliwy wzrost włosów w obrębie nowo wytworzonej pochwy [46]. Zaletą tej metody jest krótki czas operacji obejmujący od 25 do 40 wg doniesień [45] oraz brak potencjalnych, poważnych powikłań takich jak uszkodzenie cewki moczowej, pęcherza moczowego czy też odbytnicy oraz wypadanie neopochwy [55].

Metody polegające ma wysłaniu kanału pomiędzy cewką moczową, pęcherzem a odbytnicą tkankami różnego pochodzenia (Krzeskiego oraz metoda Davydov'a).

Skuteczność tych metod oceniana jest na 99%. Stopień satysfakcji pacjentek wg różnych doniesień określany jest na powyżej 90%. Średni czas operacji wynosi od 100–150 minut [45]. Brak jest opracowań, w których oceniane są odległe wyniki stosowania metody Davydov'a odnośnie sprawności seksualnej pacjentek. Istnieje jedno doniesienie, które ocenia jako dobre funkcjonowanie pacjentek w sferze życia płciowego w odległym okresie pooperacyjnym [56]. W obydwu metodach zaletą ich jest brak możliwości wypadania pochwy. W metodzie Krzeskiego opisywanym powikłaniem w odległej obserwacji są zaburzenia trzymania moczu. W doniesieniu z 2008 roku spośród 37 pacjentek, u których wykonano rekonstrukcję pochwy tą metodą u 19 opisano zaburzenia trzymania moczu [57].

Metoda Vecchetiego.

Skuteczność tej metody określana jest na ok. 99% przy uzyskaniu satysfakcji z życia płciowego na poziomie 80–90%. Czas operacji wynosił średnio wg piśmiennictwa 30–60 minut [45]. Po uzyskaniu neopochwy rozszerzanie pochwy lub regularne współżycie płciowe jest wymagane aby utrzymać uzyskany efekt terapeutyczny [37]. Wg niektórych autorów pacjentki w wieku powyżej 30 lat lub takie, u których z różnych przyczyn możemy mieć do czynienia z bliznami w obrębie krocza mogą się nie kwalifikować do tego typu postępowania ze względu na małą elastyczność tkanek krocza. Równocześnie młode pacjentki mogą być niedojrzałe w kwestii regularnego stosowania rozszerzadeł lub regularnego współżycia płciowego celem utrzymania efektu leczniczego [58]. Procedura ta jest

przeciwwskazana u pacjentek z poszerzoną cewką moczową w następstwie odbywania stosunków płciowych tą drogą, u pacjentek z niedorozwojem sromu lub scentralizowanym ujściem cewki moczowej [59].

Podsumowując, jak dotychczas nie uzyskano konsensusu odnośnie wyboru metody rekonstrukcji pochwy. Brak piśmiennictwa szeroko traktującego problem rekonstrukcji pochwy nie pozwala na całkowicie obiektywną ocenę i porównanie istniejących sposobów wytworzenia pochwy. Część autorów jak to przedstawiono opowiada się za nieoperacyjnymi technikami jako metodami „pierwszego rzutu". Jednak metody te mają swoje ograniczenia i niedogodności jak np. codzienne używanie prawideł kalibrujących nowo wytworzoną pochwę. Poza tym mogą wiązać się z ograniczeniami natury psychologicznej u młodych pacjentek. Dlatego też istnieje grupa autorów, która uważa, że w tych przypadkach metodą z wyboru jest wytworzenie neopochwy z użyciem wyizolowanego fragmentu jelita ze szczególnym uwzględnieniem esicy. Techniki te potencjalnie obarczone są poważniejszymi powikłaniami w porównaniu do innych metod, ale jak dotychczas nie przedstawiono obiektywnych, jednoznacznych wyników potwierdzających te hipotezy.

Wnioski.

1. Istnieje wiele metod rekonstrukcji pochwy. Metody te obejmują zarówno techniki nieoperacyjne jak i operacyjne.
2. Przewagą metody wykorzystującej fragmenty jelita do rekonstrukcji neopochwy jest krótki czas uzyskania jej pełnej funkcjonalności pod względem możliwości podjęcia współżycia.
3. Brak konieczności szynowania poza okresem okołooperacyjnym.
4. Nowo wytworzona pochwa z izolowanego fragmentu esicy posiada naturalne nawilżanie.
5. W ścianie neopochwy powstałej z jelita grubego nie powstają odleżyny czy też owrzodzenia a także nie dochodzi do jej zwężenia jak to może mieć miejsce w przypadku użycia płatów skórnych.
6. Operacje z wykorzystaniem jelita grubego pomimo rozległości operacji i czasu jej trwania obciążone są mniejszą liczbą powikłań odległych w porównaniu do innych metod rekonstrukcji pochwy.
7. Uzyskane wyniki na podstawie badania ankietowego pacjentek, u których wykonano laparoskopową rekonstrukcję pochwy z użyciem izolowanego fragmentu esicy wskazują na trwały, dobry efekt kosmetyczny i czynnościowy.

Streszczenie.

Wstęp.

Chirurgiczne leczenie z powodu braku pochwy u dziewcząt nadal jest dużym wyzwaniem dla chirurga z punktu widzenia prawidłowego życia płciowego zarówno pod względem fizycznym jak i psychicznym pacjentki. Brak pochwy w populacji dziewczęcej, będący przyczyną eliminacji pacjentek z ważnej sfery życia jaką jest życie płciowe, występuję najczęściej w wyniku zaburzeń rozwojowych narządu rodnego. Rzadszą przyczyną są stany po rozległych resekcjach w obrębie miednicy mniejszej jak to ma miejsce np. w przypadkach mięsaka prążkowano komórkowego lub innych chorób nowotworowych.

Do zaburzeń rozwojowych, w których występuje brak pochwy należą:

1. Zespół niedorozwoju przewodów Mullera (Mullerian Aplasion Syndrome) inaczej zwany także zespołem Meyera – Rokitańskiego – Kustera – Hausera (MRKH syndrome),
2. Zespół niewrażliwości na androgeny,
3. Zespoły dysgenezji gonad,
4. Wrodzony przerost kory nadnerczy w wybranych przypadkach u dziewcząt,
5. Przetrwały stek, lub jego wynicowanie.

Z punktu widzenia klinicznego konieczność wytworzenia pochwy najczęściej ma miejsce u dziewcząt dotkniętych zespołem Meyera – Rokitańskiego – Kuster – Hausera.

Zespół ten jest podzielony na dwa podtypy: typ I – typ izolowany zwany także zespołem Rokitańskiego oraz typ II określany jako asocjacja MURCS (Aplazja przewodów Mullera, wady wrodzone nerek lub nerki oraz anomalie somitów szyjnych). Innymi nazwami zespołu MRKH są CAUV

(Congenital Absence of the Urterus and Vagina – wrodzony brak pochwy i macicy), MA (Mullerian Aplasia – aplazja przewodów Mullera) czy też GRES (Genital Renal Ear Syndrome – wrodzony zespół nerkowo uszny). Zespół Rokitańskiego charakteryzuje się wrodzonym brakiem macicy oraz 2/3 górnych pochwy u kobiet wykazujących normalne II rzędowe cechy płciowe oraz kariotyp 46 XX. Wg piśmiennictwa u około 30–40% pacjentek występują zaburzenia rozwojowe dotyczące górnego układu moczowego. W 10–25% przypadków występują zaburzenia słuchu z głuchotą włącznie. U kolejnych 12% współistnieją wady układu kostno stawowego. Ponadto zespół ten może występować w niektórych asocjacjach genetycznych jak np. zespoły McCusic – Kaufman'a, Bardlet – Biedla, Frasera czy Klippel – Feila.

Współistniejącymi zaburzeniami rozwojowymi są:

- Wady rozwojowe nerek – jednostronna agenezja, ektopia nerki lub nerka podkowiasta, wodonercze,
- Wady rozwojowe szkieletu a zwłaszcza kręgów (zespół Klippel Feil'a, zrośnięcia kręgów głównie szyjnych, skolioza),
- Zaburzenia słuchu,
- Znacznie rzadziej wady serca lub palców (syndaktylia, polidaktylia).

Zespół MRKH jest rzadkim zespołem. Jego częstość występowania określa się na 1 na 5000 do 20 000 żywo urodzonych dziewczynek. W Polsce nie ma dokładnej analizy częstości występowania tego zespołu. W naszym ośrodku w latach 2002–2012 operowane były 24 pacjentki z agenezją pochwy.

Rozpoznanie tego zespołu zazwyczaj ma miejsce w okresie dojrzewania. Przyczyną tego jest pierwotny brak miesiączki przy jak już wspomniano prawidłowych drugorzędowych cechach płciowych.

W badaniu fizykalnym stwierdza się prawidłowy srom w obrębie którego w przedsionku pochwy widoczne jest niewielkie zagłębienie wg niektórych autorów mające 2–7 cm.

Podejrzenie zespołu MRKH w badaniu fizykalnym obliguje do dalszej diagnostyki. Badaniem wstępnym, łatwo dostępnym i nieinwazyjnym jest badanie ultrasonograficzne jamy brzusznej oraz miednicy małej. Badanie to ujawnia brak lub szczątkową macicę w przestrzeni pomiędzy odbytnicą a pęcherzem moczowym. Ponadto już na wstępie pozwala ono określić istnienie ewentualnych, towarzyszących wad wrodzonych zwłaszcza w zakresie górnego układu moczowego. W razie wątpliwości diagnostycznych badaniem rozstrzygającym jest badanie MRI. Jest ono także nieinwazyjnym badaniem wykazującym się znacznie większą czułością i specyficznością w stosunku do badania USG. Pozwala na dokładną ocenę stopnia niedorozwoju macicy poprzez uwidocznienie jej szczątkowych rogów a także na ocenę jajników. Równocześnie badanie to pozwala podobnie jak USG na dokładną ocenę stanu górnych dróg moczowych a ponadto ocenę układu kostno szkieletowego. Dalszą metodą diagnostyczną jest laparoskopia. Jest ona badaniem inwazyjnym wymagającym znieczulenia ogólnego pacjentki i była stosowana o tych kobiet, u których badanie USG i MRI nie dawało pewności diagnostycznej. Jednak obecnie uważa się, że nie ma wskazań do jej przeprowadzenia celem samej diagnostyki a jej zastosowanie jest zarezerwowane do przypadków, które jednoczasowo zostaną poddane rekonstrukcji pochwy.

Metody wytworzenia pochwy.

Historycznie, pierwsze opisy chirurgicznego wytworzenia pochwy pochodzą z lat około 460–377 przed naszą erą a ich autorstwo przypisuje się Hipokratesowi. Współcześnie odtworzenie pochwy przechodziło długą

ewolucję od metod zachowawczych po różnorodne techniki operacyjne. Ogólnie techniki wytworzenia pochwy można podzielić na zachowawcze i operacyjne. Wśród operacyjnych opracowano metody wykorzystujące różne tkanki mające zastąpić funkcjonującą pochwę.

W 1938 roku Robert Frank przedstawił zachowawczą metodę uzyskania uchyłka w miejscu prawidłowej pochwy za pomocą różnorodnych siodełek z prawidłami uciskającymi na przedsionek pochwy powodującymi stopniowe jego pogłębianie aż do wytworzenia uchyłka mogącego spełniać funkcję pochwy z możliwością podjęcia współżycia seksualnego. Metoda ta miała zastąpić zaproponowaną w 1904 roku przez Baldwina operacyjną metodę zastąpienia pochwy fragmentem jelita cienkiego, obarczoną na ówczesne czasy licznymi powikłaniami. W 1956 Zangl a następnie Prat w 1961 roku zaproponowali wytworzenie pochwy z fragmentu esicy a następnie Warwick i Kirby do tego celu wykorzystali kątnicę. Kolejnymi metodami było wytworzenie kanału pomiędzy cewką moczową, pęcherzem moczowym a odbytnicą i wysłanie go płatem dermatomowym skóry (McIndoe i Banister) lub wysłanie go błoną śluzową pęcherza moczowego (Claret) bądź otrzewną z uchyłka Douglasa (Tsirulnikow). W 1983 roku Krzeski i Borkowski przedstawili technikę wytworzenia pochwy z uszypułowanego płata pełnej grubości ściany pęcherza moczowego. Inni autorzy wykorzystywali do tego celu uszypułowane płaty skóry z okolicy krocza i okolicy pachwinowej. Zarówno metoda nieoperacyjna jak i operacyjne z użyciem płatów skóry wymagają w przebiegu pozabiegowym trwałego szynowania nowo wytworzonej pochwy. W metodzie Franka oraz w metodzie Abbe-McIndoe jest to zalecane praktycznie przez cały czas z wyjątkiem codziennej toalety, defekacji czy życia płciowego. W pozostałych metodach przez różnie długi okres po leczeniu operacyjnym, przy czym najkrócej zalecane jest w metodach wytworzenia pochwy z uszypułowanego odcinka jelita, gdzie

stosowane jest jedynie przez kilka dni bezpośrednio w okresie pooperacyjnym.

Najszerzej przyjętą metodą została rekonstrukcja pochwy z uszypułowanego fragmentu jelita grubego. Jednak metoda ta obarczona jest dużą inwazyjnością związaną zarówno z dostępem brzusznym jak i kroczowym. To powoduje, że istnieje szerokie ryzyko powikłań pooperacyjnych jak również efekt kosmetyczny może być nie zadowalający. Dlatego wraz z rozwojem technik małoinwazyjnych w 2001 roku na zjeździe Sekcji Urologicznej Amerykańskiej Akademii Pediatrycznej w San Francisco przedstawiono technikę odtworzenia pochwy z uszypułowanego fragmentu esicy metodą laparoskopową. Metoda ta w naszej klinice stosowana jest od 2002 roku.

Cele pracy.

1. Ocena wyników laparoskopowej rekonstrukcji pochwy z użyciem jelita grubego na podstawie doświadczeń własnych i piśmiennictwa.
2. Ocena wyników technik rekonstrukcji pochwy na podstawie piśmiennictwa.
3. Porównanie wad i zalet powyżej prezentowanych technik.

Materiał.

Do leczenia operacyjnego z powodu wrodzonego braku pochwy w naszej klinice zostało zakwalifikowanych 24 dziewczęta w wieku 17–20 lat (średni wiek 18,4 lat, mediana 18 lat). Wszystkie pacjentki były operowane techniką laparoskopową. Były to 22 dziewczęta z agenezją pochwy następstwie zespołu aplazji przewodów Mullera, natomiast

pozostałe 2 w przebiegu zespołu niewrażliwości na androgeny. Wszystkie pacjentki zostały skierowane do Poradni Endokrynologicznej z powodu pierwotnego braku miesiączki. II rzędowe cechy płciowe były prawidłowo rozwinięte. W badaniach obrazowych u dziewcząt z zespołem MRKH stwierdzono prawidłowe jajniki, szczątkowe macice i całkowity brak rozwoju pochwy. Ponadto u 3 pacjentek z tej grupy stwierdzono brak rozwoju nerki lewej bez innych patologii towarzyszących w zakresie układu moczowego. Nie stwierdzono także u żadnej z pacjentek nieprawidłowości w zakresie układu szkieletowego. Jedna z dziewcząt była w stałej kontroli endokrynologicznej z powodu niedoczynności tarczycy.

Wyniki.

Wyniki wczesne.

W żadnym przypadku nie była wymagana konwersja do zabiegu otwartego ani nie były wymagane przetaczania preparatów krwi i krwiopochodnych. Po przeprowadzeniu zabiegu operacyjnego, którego czas wynosił średnio 419 minut (mediana 410 minut) stosowana była dożylna podaż Metronidazolu i Ceafolosporyny II generacji przez okres średnio 5 dni (mediana 6 doba). Pojenie rozpoczynano średnio w 3 dobie (mediana 3 doba) pooperacyjnej a żywienie w 5 (mediana 5 doba). Średni czas hospitalizacji wynosił 14 dni (mediana 14 dni). Szynowanie nowo wytworzonej pochwy u wszystkich pacjentek usuwano w 10 dobie pooperacyjnej.

U jednej pacjentki w 6 dobie pooperacyjnej powstała przetoka kałowa w wyniku nieszczelności zespolenia jelita grubego w miejscu umiejscowienia lewego dolnego portu laparoskopowego. Pojawieniu się wycieku treści kałowej nie towarzyszyły objawy ogólne jak objawy otrzewnowe, objawy niedrożności przewodu pokarmowego, wzrost

temperatury ciała. W leczeniu tego powikłania zastosowaliśmy drenaż odbytnicy przy pomocy kanki odbytniczej, wyłączenie pacjentki z żywienia doustnego, całkowite żywienie pozajelitowe przez okres 14 dni oraz antybiotyki o szerokim spektrum działania. Po tym okresie nastąpiło spontaniczne zamknięcie przetoki. Stopniowo redukowano żywienie pozajelitowe z równoczesnym stopniowym obciążaniem przewodu pokarmowego rozszerzaną dietą. W odległym okresie obserwacji nie stwierdzono powikłań ze strony przewodu pokarmowego jak również nowo wytworzonej pochwy. Pacjentka po okresie rekonwalescencji podjęła współżycie płciowe nie zgłaszając w badaniu ankietowym dolegliwości.

Wyniki odległe.

Wyniki odległe byłe oceniane na podstawie badań ambulatoryjnych pacjentek u których przeprowadzono zabieg wytworzenia pochwy oraz na podstawie ankiety wypełnianej przez nie same (ankieta stanowi załącznik nr 1 powyższej pracy). Badania odległe zostały przeprowadzone w ramach programu nr K/ZDS/003688 z uzyskaniem zgody Komisji Bioetycznej Wydziału Lekarskiego Collegium Medicum Uniwersytetu Jagiellońskiego oznaczonej sygnaturą KBET/242/B/2012.

W kontrolnych badaniach ambulatoryjnych zwracano uwagę na sposób gojenia ran w obrębie powłok jamy brzusznej, szerokość wchodu pochwy oraz jej głębokość. U jednej z pacjentek stwierdzono zwężenie wchodu pochwy, co wymagało kolejnej operacji mającej na celu jego poszerzenie w 12 miesiącu po zabiegu pierwotnym. U pozostałych pacjentek nie stwierdzono obecności zwężeń. Głębokość pochwy oceniano na podstawie waginogramu wykonywanego 6 miesięcy po wytworzeniu pochwy. Długość nowo wytworzonych narządów wahała się pomiędzy 8 a 14 cm.

U wszystkich pacjentek gojenie ran pooperacyjnych odbyło się poprzez rychłozrost z pozostawieniem niewielkich blizn w zakresie przedniej ściany jamy brzusznej.

W badaniu ankietowym stwierdzono, że 18 pacjentek zawarło związek małżeński a kolejne dwie są w stałych związkach partnerskich. Wszystkie z nich podjęły współżycie płciowe. Wg uzyskanych informacji wszystkie są usatysfakcjonowane przebiegiem współżycia jak również ich partnerzy. Nie stwierdzono dolegliwości podczas odbywania stosunków. Wszystkie z powyższych pacjentek wyraziły opinię, iż zastosowane leczenie operacyjne podniosło ich samoocenę jako kobiet oraz poleciłyby powyższą metodę operacyjną jako metodę pozwalającą na szybkie podjęcie współżycia płciowego.

Pozostałe 4 pacjentki nie podjęły współżycia płciowego z powodu nie utrzymywania związków z partnerami. U nich także stwierdzono dobre gojenie ran pooperacyjnych oraz prawidłową szerokość wchodu pochwy. Ze względu na brak podjęcia współżycia nie oceniono pozostałych aspektów przeprowadzonego badania.

Wnioski.

1. Istnieje wiele metod rekonstrukcji pochwy. Metody te obejmują zarówno techniki nieoperacyjne jak i operacyjne.
2. Przewagą metody wykorzystującej fragmenty jelita do rekonstrukcji neopochwy jest krótki czas uzyskania jej pełnej funkcjonalności pod względem możliwości podjęcia współżycia.
3. Brak konieczności szynowania poza okresem okołooperacyjnym.
4. Nowo wytworzona pochwa z izolowanego fragmentu esicy posiada

naturalne nawilżanie.

5. W ścianie neopochwy powstałej z jelita grubego nie powstają odleżyny czy też owrzodzenia a także nie dochodzi do jej zwężenia jak to może mieć miejsce w przypadku użycia płatów skórnych.
6. Operacje z wykorzystaniem jelita grubego pomimo rozległości operacji i czasu jej trwania obciążone są mniejszą liczbą powikłań odległych w porównaniu do innych metod rekonstrukcji pochwy.
7. Uzyskane wyniki na podstawie badania ankietowego pacjentek, u których wykonano laparoskopową rekonstrukcję pochwy z użyciem izolowanego fragmentu esicy wskazują na trwały, dobry efekt kosmetyczny i czynnościowy.

Abstract.

Introduction.

Surgical treatment due to lack of the vagina in girls still poses a major challenge for the surgeon, from the point of view of the patient's proper sex life both physical and mental. The absence of the vagina that results in the elimination of patients with important sphere of life which is the life of sex, most often occurs as a result of developmental disorders of the reproductive organ. Rarer causes are stated after extensive resection of pelvic as is the case ie. in cases of rhabdomyosracoma or other neoplasms.
To developmental disorders in which there is a lack of vaginal include:

1. an underdevelopment of the Mullerian ducts (Mullerian Aplasion Syndrome), otherwise also known as the Meyer – Rokitansky – Kuster – Hauser syndrome (MRKH syndrome),
2. the androgen insensitivity syndrome,
3. the gonadal dysgenesis syndrome,
4. the congenital adrenal hyperplasia in selected cases in girls,
5. persistent steak, or it's eversion.

From the clinical point of view the need to create vaginal, mostly takes place in girls affected by the Meyer – Rokitansky – Kuster – Hauser syndrome. This syndrome is divided into two subtypes: type I – type insulated Rokitansky syndrome and type II referred to as MURCS association (Mullerian ducts aplasia, birth defects and kidney or renal anomalies cervical somites). Other names are: MRKH syndrome, CAUV (Congenital Absence of the Urterus and Vagina – congenital absence of the vagina and uterus), MA (Mullerian Aplasia – aplasia of Mullerian ducts) or GRES (Genital Renal Ear Syndrome – congenital auricular renal syndrome). The Rokitansky syndrome is characterized by the congenital

absence of uterus and upper 2/3 of the vagina in women showing normal second – row sexual characteristics and karyotype 46 XX. According to the literature in about 30–40% of patients are developmental disorders on the upper urinary tract. In 10–25% of cases the defects occur with hearing impairment including deafness. In a further, 12% of the bone defects coexist joint. In addition, this syndrome may appear in some possible associations such as genetic. McCusic syndrome – Kaufman, Bardlet – Biedl syndrome, Fraser and Klippel – Feil.

Concomitant developmental disorders are:

• malformations of the kidney – one-sided agenesis and ectopic kidneys or horseshoe kidney, hydronephrosis,

• malformations of the skeleton and especially the vertebrae (Klippel Feil syndrome, mainly fusion of the cervical vertebrae, scoliosis),

• hearing disorders,

• more rarely, the heart defects or fingers (syndactyly, polydactyly).

The MRKH syndrome is a rare. Its incidence is determined at 1 in 5000 to 20 000 live-born girls. In Poland, there is no detailed analysis of the incidence of this syndrome. During the years 2002–2012, 24 patients were operated on the vaginal agenesis at our center.

The diagnosis of this syndrome usually takes place during a puberty. The reason for this is the primary amenorrhea as already mentioned with the normal secondary sexual characteristics. The physical examination vulva correctly states within which visible in the vestibule vaginal cavity is small by some authors having 2–7 cm. Suspicion MRKH syndrome obliges a physical examination for further diagnosis. A preliminary audit, easily accessible and is non-invasive ultrasound of the abdomen and pelvic.

This study reveals no or rudimentary uterus in the space between the rectum and bladder. In addition, it allows to determine the existence of any, associated congenital anomalies especially in the upper urinary tract. If in

doubt, the diagnostic testing is conclusive MRI. It is also a non-invasive examination exhibit a much greater sensitivity and specificity in the relation to the ultrasound. It allows you to specify the degree of underdevelopment of the uterus by demonstrating its residual corners as well as to assess the ovaries. At the same time, this test like an ultrasound allows an accurate assessment of the upper urinary tract and further evaluation of the musculo skeletal disorders. A further diagnostic method is a laparoscopy. It is an invasive examination which requires the general anesthesia and the patient was used for those women whose ultrasound and MRI did not give a diagnostic confidence. Today, it is believed that there is no indication to carry it out very aim of the diagnosis and its use is reserved for the cases which will undergo a single stage reconstruction of the vagina.

The methods of the reconstruction of the vagina.

Historically, the first descriptions of the surgical vaginal reconstruction were noticed during the years 460–377 BC and their authorship is attributed to Hippocrates. Nowadays, the restore vaginal passed a long evolution from the conservative methods after a variety of surgical techniques. In general, the vaginal reconstruction techniques can be divided into conservative and operative. Among the surgical methods have been developed using different tissues to replace a functioning vagina. In 1938, Robert Frank presented a conservative method to obtain a correct diverticulum at the site of the vagina using a variety of saddles with mould for vulval vestibule causing its gradual deepening until a diverticulum which may act as a vagina with the possibility of taking sexual intercourse. This method was designed in order to replace proposed in 1904 by Baldwin operational method of replacing the vaginal portion of the small intestine, at that time burdened with numerous complications.

In 1956, Zangl and then Prat in 1961 proposed the formation of a fragment of the sigmoid vagina and then, Warwick and Kirby for this purpose used the cecum. The further methods consist of creation a channel between the urethra, bladder and rectum and padding them using skin flaps (McIndoe and Banister) or bladder mucosa (Claret) or the peritoneum of Douglas diverticulum (Tsirulnikow). In 1983, Krzeski and Borkowski presented the technique of creating vaginal flap with pedicle full-thickness bladder wall. The other authors have used for this purpose pedicle skin flaps of the perineum and inguinal. Both non-operational method and process using skin flaps require in the course of postoperative permanent using of the moulding newly created vagina. In the Frank and Abbe-McIndoe method it is recommended practically the whole time except for the daily toilet, defecation or sexual life. In other methods for various periods of the time, after the surgery, the shortest is recommended in the method of reconstruction vagina using pedicle intestine segment where it is used for only a few days immediately post-operatively.

The most widely accepted method is the vaginal reconstruction with pedicle portion of the colon. However, this method is a subject to high invasiveness. This means that there is a widespread risk of postoperative complications as well as the cosmetic effect may be not satisfactory. Therefore, with the development of minimally invasive techniques in 2001 at a convention Urological Section of the American Academy of Pediatrics in San Francisco a laparoscopic technique was presented for a vaginal restoration using a pedicle segment of the sigmoid colon. This method has been used in our Department since 2002.

Objectives of the work.

1. Evaluation of the laparoscopic vaginal reconstruction using the colon based on their own experience and the literature.
2. Evaluation of the vaginal reconstruction techniques based on the literature.
3. Comparison of the advantages and disadvantages presented above the techniques.

Material.

For a surgery because of a congenital absence of the vagina 24 girls aged 17–20 years (mean age 18.4 years, median 18 years) have been selected in our Department. All patients were operated laparoscopicaly. The patients were directed to the Department by the endocrinologist. There were 22 girls with vaginal agenesis following Mullerian Aplasia while the remaining 2 in the course of androgen insensitivity syndrome. All patients were referred to the Department of Endocrinology because of primary amenorrhea. Second row sexual characteristics were normally developed. The imaging studies in girls with the MRKH syndrome found normal ovaries, uterus and rudimentary total lack of development of the vagina. Furthermore, in 3 patients of this group we revealed no left kidney development without other pathologies associated in terms of urinary system. There was no evidence in any of the patients irregularities in the skeletal system. One of the girls was in constant control endocrine because of the hypothyroidism.

Results.

Early results.

There was no need of a conversion to open a surgery or the blood transfusion products. After the surgery, the time was averaged 419 minutes (median 410 minutes) was used intravenous supply of Metronidazol and Cephalosporin second generation for an average of 5 days (median 6 day). Watering started on the 3rd day on average (median 3 day) postoperative and nutrition in 5 (median 5 day). Mean length of stay was 14 days (median 14 days). Moulding newly created vagina in all patients were removed at 10 postoperative day. One patient at 6 postoperative day was established as a result of fecal fistula of the colon to a location of the lower left laparoscopic port. There was not accompanied by general symptoms as peritoneal signs, symptoms of gastrointestinal obstruction, increased body temperature. In the treatment we applied a rectal drainage, exclusion of patients from oral intake, total parenteral nutrition for 14 days and antibiotics with a broad spectrum of action. After this period, there was a spontaneous closure of the fistula. Gradually reduced parenteral nutrition with simultaneous gradual weight bearing flared gastrointestinal diet. During late observation period there were no complications from the gastrointestinal tract as well as a newly formed vagina. The patient after a period of convalescence took intercourse without reporting in the survey ailments.

Late results.

Late results were evaluated on the basis of ambulatory examinations of the patients who had undergone surgery produce vaginal and on the questionnaire completed by themselves (questionnaire is attached as Annex 1 of the above work). The study was conducted ion the basis of the program No. K / ZDS / 003688 from obtaining the consent of the Bioethics Committee of the Medical Faculty, Jagiellonian University marked the signature KBET / 242 / B / 2012.

During the follow-up control studies, the attention was paid to wound healing within the abdominal, width of the entrance to the vagina and its depth. One patient was found with stenosis of the entrance, which required another operation to its extension at 12 months after initial treatment. In the remaining patients, there was no presence of stenosis. The depth of the vagina was assessed by the vaginogram performed 6 months after production of the vagina. The length of the newly formed organ varied between 8 and 14 cm.

In all the patients, healing of surgical wounds by primary intent was to leave a slight scar in the range of the anterior abdominal wall. The survey found that 18 patients concluded the marriage and another two are in stable partnerships. All of them have taken intercourse. According to the information obtained, they are all satisfied with the conduct of co - existence as well as their partners. There was no discomfort while having sex. All of these patients have expressed the opinion that applied surgical treatment raised their self-esteem as women and instructed by the above method of operating as a method that allows for the rapid adoption of intercourse. The remaining 4 patients have not taken intercourse because of not maintaining relationships with partners. With them also they found good healing surgical wounds and the correct width of the entrance to the

vagina. Due to the lack of an adoption of coexistence not rated other aspects of the audit.

Conclusions.

1. There are many methods of vaginal reconstruction. These methods include both non-surgical techniques and operational.
2. The advantage of the method using fragments of intestine to reconstruct neovagina is a short time to achieve its full functionality in terms of the possibility of taking sexual intercourse.
3. No need moulding beyond the perioperative period.
4. The neovagina created from the insulated portion of the sigmoid colon has a natural lubrication.
5. The walls of the neovaginas created using the segment of the sigmoid colon are not subject to pressure sores or ulcers or narrowing as it's possible in cases of using flaps of skin.
6. The operations with the use of the large intestine, despite extension of the procedure, its length are loaded with fewer late complications compared to other reconstruction methods of the vagina.
7. The results based on a survey of patients who underwent laparoscopic vaginal reconstruction using an isolated portion of the sigmoid show a durable, good cosmetic and functional effect.

Piśmiennictwo.

[1] **Grimbizis G, Campo M.**: Congenital malformations of the female genital tract: the need for a new classification system. Fertil Steril 2010; 94: 401–407.

[2] **March CM.**: Mullerian anomalies. Fertility news 24/1. Endocr Fert Forum 1990; 13:1

[3] **Jimenze MR, Matorras R, Lopez-Ariztegui MA, Rodrguez-Escudero FJ.**: Uteri bicorne familiar. Prog. Obst. Gin. 1997; 40:218–220

[4] **Azoury RS, Jones HW.**: Cytogenetic findings in patients with congenital absence of vagina. Am. J. Obs. Genec. 1966; 94: 178–180

[5] **Moerman P, Fryns JP, Sastrowijoto SH, Vanderberghe K, Lauweryns JM.**: Hereditary renal adysplasia: new observations and hypotheses. Pediatr Pathol 1994; 14: 405–410

[6] **Buttram V, Gibbons W.**: Mullerian anomalies a proposed classification (an analysis of 144 cases). Feritil. Steril. 1979; 32: 40–46

[7] **Rechberger T, Kulik-Rechberger B.**: Wady wrodzone układu moczowo płciowego u kobiet – diagnostyka I postępowanie. Ginekol. Pol. 2011; 82: 137–145

[8] **Morcel K, Camborieux L.:** Programme de Recherches sur les Aplasies Muleriennes (PRAM), Guerrier D. Meyer – Rokitansky – Kuster – Hauser (MRKH) syndrome. Orphanet Journal of Rare Diseases 2007, 2: 13

[9] **Strubbe EH, Cremers CW, Dikkers FG, Wilemsen WN.**: Hearing loss and the Meyer – Rokitansky – Kuster – Hauser syndrome. Am J Otol 1994, 15: 431–436

[10] **Creighton S.**: Common congenital anomalies of the female genital tract. Rev. in Gyn. Pract. 5(2005): 221–226

[11] **Aittomaki K, Eroila H, Kajanoja P**.: A population based study of the incidence of mullerian aplasia in Finland. Fertil. Steril. 2000;769(3); 624–625

[12] **Blackless M, Charuvastra A, Derryck A, Fausto-Sterlin A, Lauzanna Lee E**.: How sexually dimorphic are we? Rewiev and synthesis. Am. J. Hum. Biol. 2000;12(2): 151–166

[13] **Geurrier D, Mouchel T, Pasquier L, Pellerin I**. The Meyer – Rokitanski – Kuster – Hauser syndrome (congenital absent of the uterus and vagina) – phenotypic manifestations and genetic approaches. J. Neg. Results Biomed. 2006. 5: 1

[14] **Peifer M, Polakis P**. WNT signaling in oncogenesis and embryogenesis – a look outside the nucleus. Science 2000. 287: 1606–1609

[15] **Vainio S, Heikkila M, Kispert A, Chin N, McMahon AP**. Female development in mammals is regulated by WNT-4 signaling. Nature 1999. 397: 405–409

[16] **Sariola H, Sainio K**. Cell lineages in the embriogenic kidney: their inductive interactions and signalling molecules. Biochem. Cell. Biol. 1998. 76: 1009–1016

[17] **Creatsas G, Deligeoroklou E**. Vaginal aplasia and reconstruction. Best practice & Research Clinical Obstetrics and Gynecology 24 (2010): 185–191

[18] **Goldwyn RM.:** History of attempts to form a vagina. Plas. Recontr. Surg. 59(3): 319–329 (1977)

[19] **Frank RT.:** The formation af an artificial vagina without operation. Am. Obstetr. Gynecol. 1938;35:1053

[20] **Ingram J**: The bicycle seat stool in the treatment of vaginal agenesis and stenosis: a preliminary report. Am. J. Obstet. Gynecol. 140: 867-873 (1981)

[21] **Baldwin JF.:** The formation of artificial vagina by intestinal transplantation. Am. Surg. 1904;40:398

[22] **Urbanowicz W, Starzyk J, Wolnicki M et al.**: Laparoskopowa technika wytworzenia pochwy z wykorzystaniem izolowanego odcinka esicy. Urol. Pol. 2003/56/2: 44–47 (2003)

[23] **Zangl A.:** Reconstruktion der vagina durch sigmatransposition. Langenbeck's Arch. Chir. 1955:339:413

[24] **Pratt JH.:** Sigmoidovaginostomy: a New method of obtaining satisfactionary vaginal depth. Am. J. Obstetr. Gynecol. 1961: 40: 535

[25] **Goligher JC.**: The use of pedicled transplants of sigmoid or other parts of intestinal tract for vaginal construction. Ann. R. Coll. Surg. Engl. 1983;65:353

[26] **Hanna MK.:** Vaginal construction. Urology 1987;29:292

[27] **Bailez M, Dibenedetto V, Elmo G:** Laparoscopic sigmoid replacement. American Academy of Peditaric Section on Urology. San Francisco, October 20, 2001: 158

[28] **Bailez M, Dibenedetto V, Elmo G et al.:** Laparoscopic sigmoid vaginal replacement. What we are learned? Pediatr. Endosurg. Innov. Tech. 2004;8(4): 295–301

[29] **McIndoe AH, Banister JB.:** An operation for the cure of congenital absence of the vagina. J. Obstetr. Gynecol. Br. Common. 1938;45:490

[30] **Claret I, Castanon M, Rodo J.**: Neovagina con injerto libre de mucosa vesical (tecnica original de Claret). Libro de actas del XXVIII Congreso de la Sociedad Espanola le cirurgia Pediatriica. Lioret del Mar. Spain. June 15-19, 1988: p. 40

[31] **Tsirulnikov M.:** Creation d'un vagina artificial a l'aide du peritoine pelvien. J. Gynecol. Obstetr. Biol. Reprod. 1984: 13: 821

[32] **Krzeski T, Brokowski A.:** Bladder Flap for reconstruction of congenital absence of vagina. Eur. Urol. 9: 125–128 (1983)

[33] **Vecchietti G, Ardilo C**: Sindrome di Rokitanski – Kuster – Hauser. Etiologia e clinica. Aplasia vaginale. Corni uterine rudimentali. SEU Roma 320–327 (1970)

[34] **Borruto E, chasen S, Chervenak F, Fedele L:** The Vecchetti procedure for surgical treatment of vaginal agenesis: comparison of laparoscopy and laparotomy. Int. J. Obstetr. Gynecol. 64: 153–158 (1999)

[35] **Michala L, Cutner A, Creighton S**: Surgical approaches to treating vaginal agenesis. BJOG 2007; 114:1145

[36] **ACOG Committee on Adolescent Health Care**: ACOG Committe opinion No. 355: Vaginal agenesis, menagement, and routine care. Obstet. Gynecol. 2006; 108:1605

[37] **Guarino N, Scommegna S, Majore S et al**: Vaginoplasty for disorders of sex development. Frontiers in Endocrinology, Vol 4, Article 29 (March 2013)

[38] **Bouman M. Michiel C. Zeiji M. et al**: Intestinal vaginoplasty revisited: a review of surgical techniques, complications and sexual function. J. Sex. Med. 2014;11:1835–1847

[39] **Zhu L. Zhu H. Zhixing S. et al**: Anatomic and sexual outcomes after vaginoplasty using tissue engineered biomaterial graft in patients with Meyer – Rokitansky – Kuster – Hauser Syndrome; a new minimally invasive and effective surgery. J. Sex. Med. 2013;10:1652–1658

[40] **Cao L, Wang Y, Li Y, Xu H**: Propspective randomized comparison of lparoscopic peritoneal vaginoplasty with laparoscopic sigmoid vaginoplasty for treating congenital vaginal agenesis. Int. Urogynecol. J. 24:1173–1179 (2013)

[41] **Frank R**: Formation of artificial vagina without operation (intubation technique). State J. Med. 40, 1669 (1940)

[42] **Wabrek A, Milland P, Wilson W et al**: Creation neovagina by the Franck nonoperative method. Obstet. Gynecol. 37, 408-413 (1971)

[43] **Ingram J**: The bicycle seat stool in the treatment of vaginal agenesis and stenosis: a preliminary report. Am. J. Obstretr. Gynecol. 140: 867–873 (1981)

[44] **Lee M**: Non surgical treatment of vaginal agenesis using a simplified version of Ingram's method. Yonsei Med. J. 47:892-895 (2006)

[45] **Jasonni V**: Vaginal agenesis: surgical and nonsurgical strategies. Expert. Rev. Obstet. Gynecol. 7(3), 281-289 (2012)

[46] **Lloyd J, Crouch N, Minto C, et al**: Female genital appearance: "normally" unfolds. BJOG 112, 643-646 (2005)

[47] **McQuillan S, Grover S**: Dilatation and surgical management In vaginal Genesis: a systematic review. Int. Urogynecol. J. 25: 299-311 (2014)

[48] **Cai B, Zahng JR, Xi XW, Yan Q, Wan XP**: Laparoscopically assisted sigmoid colon vaginoplasty in woman with Meyer – Rokitansky – Kuster – Hauser syndrome: feasibility and short term results. BJOG 114(12), 1486–1492 (2007)

[49] **Urbanowicz W, Starzyk J, Sulislawski J**: Laparoscopic vaginal re construction using a sigmoid colon segment: a preliminary report. J. Urol. 171(6): 2632–2635 (2004)

[50] **Lima M, Ruggeri G, Domini M et al**: Vaginal replacement in the pediatric age group: a 34–year experience of intestinal vaginoplasty in children and young girls. J. Pediatr. Surg. 45(10), 2087-2091 (2010)

[51] **Kwun KS, Hoon PJ, Cheol LK**: Long term results In patients after rectosigmoid vaginoplasty. Plast. Reconstr. Surg. 112, 143-151 (2003)

[52] **Jasoni V, La Marca M, Naldi S, Matonti G, D'Anna R**: The management of vaginal Genesis: report 104 cases. Fertil. Steril. 88, 1653–1656 (2007)

[53] **Kingele C, Gebhart J, Croak A et al**: McIndoe procedure for vaginal agenesis: long term outcome and effect on quality of life. Am. J. Obstetr. Ginecol. 189, 1569–1572; discussion 1572–1573

[54] **Creatsas G, Deligeoroglou E, Makrakis E, et al**: Creation of neovagina following Williams vaginoplasty and the Creatsas modification in 111 patients with Mayer – Rokitansky – Kuster – Hauser syndrome. Fertil. Steril. 76, 1036–1040 (2001)

[55] **Schaffer J, Fabricant C, Carr BR**: Vaginal vault prolapse after nonsurgical and surgical treatment of Mullerian agenesis. Obstet. Ginecol. 99(5 Pt2): 947–949 (2002)

[56] **Giannesi A, Mrchiole P, Benchaib M et al**: Sexuality after laparoscopic Davydov in patients affected by congenital complete vaginal agenesis associated with uterine agenesis or hypoplasia. Hum. Reprod. 20, 2954–2957

[57] **Borkowski A, Czaplicki M, Dobronski P**: Twenty years of experience with Krzeski's cystovaginoplasty for vaginal agenesis in Meyer – Rokitansky – Kuster – Hauser syndrome: anatomical, histological, cytological and functional results. BJU Int. 101(11): 1433–1440 (2008)

[58] **Brun J, Belleanne G, Grafeille N et al**: Long term results after neovagina creation in Meyer – Rokitansky – Kuster – Hauser syndromeby Vecchetti's operation. Eur. J. Obstetr. Gynecol. Reprod. Biol. 103: 168–172 (2002)

[59] **Fedele L, Busacca M, Candiani M et al**.: Laparsocopic creation of a neovagina in Meyer – Rokitanski – Kuster – Hauser syndrome by modification of Vecchetti's operation. Am. J. Obstet. Gynecol. 171: 268–269 (1994)

Spis rycin.

Ryc. 1 Zarodek ludzki w 4 tygodniu życia płodowego – rozwój grzebieni płciowych.

Ryc. 2 Migracja pierwotnych komórek płciowych do grzebieni płciowych.

Ryc. 3 Powstanie pierwotnych sznurów płciowych.

Ryc. 4a i 4b Powstanie zrębu jajnika.

Ryc. 5 Połączenie kanału utworzonego przez zlanie się końcowych odcinków przewodów Mullera z opuszkami zatokowo pochwowymi.

Ryc. 6 Rozwój pochwy w 5 miesiącu życia płodowego.

Ryc. 7 Zewnętrzne narządy płciowe ok. 4 tygodnia życia płodowego.

Ryc. 8 Zewnętrzne żeńskie narządy płciowe ok. 5 tygodnia życia płodowego.

Ryc. 9a i 9b Zewnętrzne narządy płciowe żeńskie w 6 tygodniu życia płodowego (a) i po zakończeniu rozwoju (b).

Ryc. 10a i 10b. Miejsca wprowadzenia portów laparoskopowych do jamy brzusznej.

Ryc.11 Preparowanie krezki jelita grubego za pomocą noża harmonicznego.

Ryc. 12 Przecięcie jelita grubego za pomocą liniowego staplera EndoGhia®

Ryc. 13 Przygotowanie do kroczowego etapu operacji.

Ryc. 14 Półkoliste nacięcie zagłębienie w obrębie przedsionka pochwy a następnie preparowanie przestrzeni pomiędzy cewką moczową, pęcherzem moczowym a odbytnicą celem wytworzenia kanału dla nowo wytworzonej pochwy.

Ryc. 15 Wybór miejsca nacięcia załamka otrzewnej w przestrzeni pomiędzy pęcherzem moczowym a odbytnicą.

Ryc. 16a i 16b Sprowadzenie narzędziem okienkowym dystalnego końca wyizolowanego fragmentu esicy poprzez wytworzony kanał w obręb przedsionka pochwy.

Ryc. 17 Sprowadzony w obręb przedsionka pochwy dystalny koniec wyizolowanego fragmentu esicy po odcięciu linii zszywek i otwarciu jego światła.

Ryc. 18 Zespolenie jelita grubego wyłonionego poprzez lewy dolny port laparoskopowy o średnicy 15 mm.

Ryc. 19 Stan po zespoleniu dystalnego końca wyizolowanego odcinka esicy z przedsionkiem pochwy i założeniu szynowania.

Spis tabel.

Tab. 1 Podział zaburzeń rozwojowych narządu rodnego.

Tab. 2 Podział zaburzeń rozwojowych przewodów Mullera wg Amerykańskiego Towarzystwa Płodności.

Załącznik nr 1.

Ankieta samooceny pooperacyjnej po zabiegu rekonstrukcji pochwy.

Szanowna Pani!

Poniższa ankieta służy celom naukowym. Ma ona służyć ocenie stosowanego leczenia pacjentek z brakiem pochwy i uzyskaniu jak najlepszych jego rezultatów w przyszłości. Zawarte w niej informacje podlegają ścisłej kontroli i nie zostaną upublicznione.

Wypełniając poniższą ankietę wyraża Pani także świadomą zgodę na jej przeprowadzenie.

1. Nr ks. głównej:
2. Data urodzenia:
3. Data przeprowadzenia zabiegu operacyjnego:
4. Czy jest Pani obecnie w związku partnerskim:
   a) Tak, raczej trwałym
   b) Tak, raczej przelotnym
   c) Nie
5. Czy jest Pani w związku małżeńskim:
   a) Tak
   b) Nie
6. Czy rozpoczęła Pani współżycie:
   a) Tak, w roku życia,
   b) Nie
7. Jak często Pani współżyje:
   a) Kilka razy w roku
   b) Kilka razy w miesiącu
   c) Kilka razy w tygodniu

8. Czy w trakcie stosunku odczuwa Pani jakieś dolegliwości:
   a) Tak (jakie?)
   b) Nie
9. Czy jest Pani zadowolona ze współżycia:
   a) Tak
   b) Nie
10. Czy Pani partner jest zadowolony ze współżycia:
a) Tak
b) Nie
11. Czy w trakcie stosunku doznaje Pani orgazmu:
   a) Tak, prawie zawsze
   b) Tak, w większości zbliżeń
   c) Tak, rzadko
   d) Nie
12. Jeżeli **nie podjęła** Pani współżycia seksualnego po przeprowadzeniu zabiegu operacyjnego, proszę o krótki opis dlaczego:

13. Czy w trakcie okresu pooperacyjnego poza stosunkami płciowymi miewa Pani lub miała jakieś dolegliwości związane z przebytym leczeniem operacyjnym:
   a) Tak
   b) Nie
14. Jeżeli w poprzednim pytaniu odpowiedź brzmiała „tak” to czy były to:
   a) Nadmierne upławy,
   b) Świąd w okolicy przedsionka pochwy,
   c) Inne (jakie):

15. Czy przeprowadzone leczenie spowodowało u Pani podniesienie własnej oceny wartości jako kobiety:
    a) Tak
    b) Nie
16. Czy poleciłaby Pani zastosowane u niej leczenie operacyjne innym pacjentkom z wadą, która dotyczyła także i Pani:
    a) Tak
    b) Nie
17. Jeżeli w pytaniu nr 16 odpowiedź brzmiała” tak”, to w kilku słowach proszę napisać dlaczego:

18. Jeżeli w pytaniu nr 16 odpowiedź brzmiała „nie”, to w kilku słowach proszę napisać dlaczego:

Załącznik nr 2.

Płyta DVD z przebiegiem laparoskopowej rekonstrukcji pochwy z użyciem izolowanego, uszypułowanego odcinka esicy wykonywanej w Klinice Urologii Dziecięcej Uniwersytetu Jagiellońskiego w Krakowie.